This is a digital copy of a book that was preserved for generations on library shelves before it was carefully scanned by Google as part of a project to make the world's books discoverable online.

It has survived long enough for the copyright to expire and the book to enter the public domain. A public domain book is one that was never subject to copyright or whose legal copyright term has expired. Whether a book is in the public domain may vary country to country. Public domain books are our gateways to the past, representing a wealth of history, culture and knowledge that's often difficult to discover.

Marks, notations and other marginalia present in the original volume will appear in this file - a reminder of this book's long journey from the publisher to a library and finally to you.

Usage guidelines

Google is proud to partner with libraries to digitize public domain materials and make them widely accessible. Public domain books belong to the public and we are merely their custodians. Nevertheless, this work is expensive, so in order to keep providing this resource, we have taken steps to prevent abuse by commercial parties, including placing technical restrictions on automated querying.

We also ask that you:

+ *Make non-commercial use of the files* We designed Google Book Search for use by individuals, and we request that you use these files for personal, non-commercial purposes.
+ *Refrain from automated querying* Do not send automated queries of any sort to Google's system: If you are conducting research on machine translation, optical character recognition or other areas where access to a large amount of text is helpful, please contact us. We encourage the use of public domain materials for these purposes and may be able to help.
+ *Maintain attribution* The Google "watermark" you see on each file is essential for informing people about this project and helping them find additional materials through Google Book Search. Please do not remove it.
+ *Keep it legal* Whatever your use, remember that you are responsible for ensuring that what you are doing is legal. Do not assume that just because we believe a book is in the public domain for users in the United States, that the work is also in the public domain for users in other countries. Whether a book is still in copyright varies from country to country, and we can't offer guidance on whether any specific use of any specific book is allowed. Please do not assume that a book's appearance in Google Book Search means it can be used in any manner anywhere in the world. Copyright infringement liability can be quite severe.

About Google Book Search

Google's mission is to organize the world's information and to make it universally accessible and useful. Google Book Search helps readers discover the world's books while helping authors and publishers reach new audiences. You can search through the full text of this book on the web at `http://books.google.com/`

B 3 9015 00212 507 1
University of Michigan – BUHR

Digitized by Google

Digitized by Google

Digitized by Google

Digitized by Google

610.5
S678
A53

Digitized by Google

Digitized by Google

BULLETINS

DE LA

SOCIÉTÉ ANATOMIQUE

DE PARIS

Digitized by Google

A. Parent, imprimeur de la Faculté de Médecine, rue Mr-le-Prince.

Digitized by Google

BULLETINS

DE LA

SOCIÉTÉ ANATOMIQUE

DE PARIS

74383

ANATOMIE NORMALE, ANATOMIE PATHOLOGIQUE, CLINIQUE

XLVe ANNÉE (1870)

5e SÉRIE. — 15e VOLUME.

RÉDIGÉ PAR

Le Dr CARRIÈRE, SECRÉTAIRE

PARIS
ADRIEN DELAHAYE, LIBRAIRE-ÉDITEUR
Place de l'Ecole-de-Médecine.

1874

Digitized by Google

Digitized by Google

LISTE

DES

MEMBRES DE LA SOCIÉTÉ ANATOMIQUE.

(XLVe ANNÉE 1870.)

Bureau.

Président.	MM. CRUVEILHIER.
Vice-Présidents . . .	LEGROUX.
	BLACHE.
Secrétaire.	CARRIÈRE.
Vice-Secrétaire. . . .	REVERDIN.
Trésorier.	PARMENTIER.
Archiviste.	LIOUVILLE.

Titulaires.

ANGER, ex-prosecteur des hôpitaux, D. M. P.
BLACHE, ex-interne des hôpitaux, D. M. P.
CARRIÈRE, ex-interne des hôpitaux, D. M. P.
CHARPENTIER, ex-chef de clinique d'accouchements.
CORNIL, professeur agrégé à la Faculté, médecin des hôpitaux.
CRUVEILHIER, professeur honoraire à la Faculté.
DUGUET, ex-chef de clinique à la Faculté.
FONTAN, ex-interne des hôpitaux, D. M. P.
GILLETTE, prosecteur à la Faculté, D. M. P.
GOURAUD, ex-chef de clinique à la Faculté.
GUÉNIOT, professeur agrégé à la Faculté, chirurgien des Enfants-Assistés.

Digitized by Google

HALLÉ, ex-interne des hôpitaux, D. M. P.
E. LABBÉ, médecin des hôpitaux.
L. LABBÉ, professeur agrégé à la Faculté, chirurgien de l'hôpital Saint-Antoine.
LABORDE, ex-interne des hôpitaux, D. M. P.
LANNELONGUE, professeur agrégé à la Faculté, chirurgien des hôpitaux.
LE DENTU, professeur agrégé à la Faculté.
LEGROUX, chef de clinique à la Faculté.
LIOUVILLE, ex-interne des hôpitaux, D. M. P.
MOREAU, ex-interne des hôpitaux, D. M. P.
MEUNIER, chirurgien des hôpitaux.
MEURIOT, ex-interne des hôpitaux, D. M. P.
NICAISE, prosecteur des hôpitaux, D. M. P.
OLLIVIER, professeur agrégé à la Faculté, médecin des hôpitaux.
PARMENTIER, ex-interne des hôpitaux, D. M. P.
POUMET, id. id.
RANVIER, id. id.
VOISIN, médecin des hôpitaux.

Adjoints.

ALLING, interne des hôpitaux.
BASSEREAU, id.
BERGER, id.
BESNIER, ex-interne des hôpitaux, D. M. P.
BOTTENTUIT, id. id.
BOUCHEREAU, id. id.
BOURGEOIS, id. id.
BOURNEVILLE, interne des hôpitaux.
CARVILLE, id.
CHANTREUIL, chef de clinique à la Faculté.
CORNILLON, interne des hôpitaux.
DAMASCHINO, ex-chef de clinique à la Faculté.
DÉCORI, ex-interne des hôpitaux, D. M. P.
D'HEILLY, id. id.
DIEULAFOY, id. id.
FARABEUF, aide d'anatomie à la Faculté.
FERNET ex-interne des hôpitaux, D. M. P.
FERRAND, id. id.
FORGET, id. id.

Digitized by Google

FOUCAULT, interne des hôpitaux.
FRÉMY, id.
GADAUD, ex-interne des hôpitaux, D. M. P.
GINGEOT, id. id.
GOUGUENHEIM, id. id.
HALLOPEAU, interne des hôpitaux.
HAMY, D. M. P.
HAYEM, ex-interne des hôpitaux, D. M. P.
HÉNOCQUE, id. id.
HORTELOUP, chirurgien des hôpitaux.
JOFFROY, interne des hôpitaux.
LABADIE-LAGRAVE, interne des hôpitaux.
LAFONT, ex-interne des hôpitaux, D. M. P.
LANGLET, interne des hôpitaux.
LEBRETON, ex-interne des hôpitaux, D. M. P.
LECOURTOIS, id id.
LEGÉE, interne des hopitaux.
LÉPINE, ex-interne des hôpitaux, D. M. P.
LEROY, id. id.
LE TEINTURIER, interne des hôpitaux.
LOLLIOT, ex-interne des hôpitaux, D. M. P.
LUCAS-CHAMPIONNIÈRE, id.
MAGNAN, id.
MALASSEZ, interne des hôpitaux.
MONOD (CH.), interne des hôpitaux.
MONOD (L.), ex-interne des hôpitaux, D. M. P.
MURON, interne des hôpitaux.
NEPVEU, ex-interne des hôpitaux, D. M. P.
PELVET, id. id.
PÉRIER, professeur agrégé à la Faculté.
PLANCHON, ex-interne des hôpitaux, D. M. P.
RATHERY, interne des hôpitaux.
RAYMOND, ex-interne des hôpitaux, D M. P.
RENDU, interne des hôpitaux
REVERDIN, . id.
RICHELOT, id.
SAISON, id.
SANNÉ, ex-interne des hôpitaux, D. M. P.
SCHWEICH, interne des hôpitaux.
THIERRY, ex-interne des hôpitaux, D. M. P.
VILLARD, interne des hôpitaux.

Digitized by Google

Ont été nommés en 1870 :

Membres titulaires.

MM. Laborde et Lannelongue.

Membres correspondants.

MM. Blanquinque et Sézary.

Membres adjoints.

MM. Bassereau, Berger, Bourgeois, Cornillon, Foucault, Joffroy, Labadie-Lagrave, Malassez, Ch. Monod, Rathery, Rendu, Villard.

Digitized by Google

BULLETINS

DE LA

SOCIÉTÉ ANATOMIQUE

DE PARIS

45e année. — Janvier 1870

SOMMAIRE :

EXTRAITS DES PROCÈS-VERBAUX. — 1. Lésion sénile du crâne. — 2. Fracture de la cuisse et de la rotule en voie de consolidation ; cal osseux de la rotule. — 3. Luxation sous-coracoïdienne ancienne de l'épaule droite. Rapport de M. Frémy, sur cette présentation. — 4. Luxation du coude en avant et en dehors avec fracture de l'olécrâne. — 5. Déviation en dedans ou état cagneux du genou. — 6. Valgus de la jambe gauche ou état cagneux du genou gauche. — 7. Hypertrophie du cœur avec dilatation de toutes les cavités et agrandissement du trou de Botal. — 8. Ulcère simple de l'estomac cicatrisé ; tumeur ganglionnaire adhérente à la paroi de l'organe à son niveau. Rapport de M. Richelot, sur cette présentation. — 9. Diverticule de l'intestin grêle. — 10. Ulcérations annulaires des intestins ; perforation de l'intestin grêle ; rétrécissement du gros intestin. — 11. Kyste hydatique du foie, en voie de guérison. — 12. Kyste hydatique suppuré du foie, ouvert dans la plèvre et dans les bronches. — 13. Kyste hydatique de la rate, en voie de régression. — 14. Hydrocèle de la tunique vaginale ; productions fibreuses des parois séreuses ; hémorrhagies interstitielles ; polype et corps libre. — 15. Tumeurs du testicule. — 16. Epithélioma du col de l'utérus. —

Digitized by Google

17. Kyste multiloculaire de l'ovaire avec ascite récidivante. — 18. Kyste multiloculaire de l'ovaire gauche. — 19. Débris de placenta expulsé spontanément. — 20. Lésions syphilitiques multiples chez un enfant de 9 mois. —21. Gommes de la face supérieure du foie ; pneumonie fibrineuse du lobe inférieur du poumon gauche ; ovaire droit détruit par la suppuration ; ovaire gauche converti en une masse de tissu fibreux. — 22. Cancroïde de la joue opéré. Autoplastie. — 23. Cancroïde de la jambe développé sur la cicatrice d'une ancienne brûlure.

Observations. I. — Fracture du crâne; contusion cérébrale siégeant au côté opposé; cicatrice ancienne de trépan. Mort; autopsie, par M. CORNILLON, interne des hôpitaux.

Extrait du rapport sur la candidature de M. Cornillon au titre de membre adjoint, par M. MURON, interne des hôpitaux.

II. Fracture compliquée des deux os de la jambe gauche; fracture spiroïde du tibia; infection purulente. Mort; autopsie, par M. CORNILLON, interne des hôpitaux.

III. Ostéo-myélite primitive de l'épiphyse inférieure du fémur gauche; séparation complète de l'épiphyse d'avec l'articulation du genou. Mort; autopsie, par M. LEROY DES BARRES, interne des hôpitaux.

IV. Cysto-sarcôme du testicule avec tumeurs perlées; ablation, par M. NEPVEU, ancien interne des hôpitaux.

V. Esthiomène de la région ano-vulvaire; mort; autopsie, par M. LEROY DES BARRES, interne des hôpitaux; examen histologique, par M. le prof. VULPIAN.

1. *Lésion sénile du crâne.*

M. Blanchard met sous les yeux de la Société la calotte crânienne d'une vieille femme de 84 ans.

Ce crâne présente de chaque côté de la ligne médiane une dépression creusée sur les faces convexes des pariétaux et de l'occipital et occupant presque toute l'épaisseur de ces os. Ces dépressions sont elliptiqnes ; le grand diamètre, dirigé d'avant en arrière, a une longueur de 5 à 6 centimètres, tandis que le petit diamètre tranversal a 2 ou 3 centimètres. Celle de gauche est plus grande que celle de droite. Au fond on constate que le diploé a presque entièrement disparu et que la lame osseuse est devenue transparente. A l'angle des pariétaux se voit un canal

Digitized by Google

osseux, profondément creusé par l'artère méningée. Les canalicules osseux sont très-développés. Çà et là se voient des points d'éburnation condensée; on en voit aussi sur le frontal. On ignore la maladie dont est morte cette femme.

M. Desprès, se basant sur la symétrie des dépressions et sur leur siége au-dessous du muscle occipito-frontal, et rapprochant ce fait d'un fait présenté dans une séance précédente, maintient une opinion déjà émise par lui que ces dépressions sont dues à la contraction du muscle occipito-frontal agissant sur des os sénilisés.

M. Lannelongue proteste contre cette manière de voir, attendu que si le muscle occipito-frontal qui n'a qu'un demi-millimètre d'épaisseur, amène de pareils résultats, les muscles crotaphytes et sterno-mastoïdiens qui sont beaucoup plus épais et plus forts, devraient amener des désordres encore plus grands. De plus, l'occipito-frontal qui s'insère en avant, surtout à la peau du front, et dont les principales fonctions consistent à froncer cette peau, ne prend pas sur le crâne un point d'appui suffisant pour produire une lésion pareille. Ces os sont atteints d'ostéite, comme tous les os peuvent l'être! c'est une ostéite à forme symétrique. Il existe, du reste, autour des dépressions, un épaississement de l'os, analogue aux hyperostoses produites par l'ostéite généralisée; ces épaississements existent même sur le frontal.

M. Lepine a vu 8 cas de cette lésion, qu'il attribue à l'atrophie sénile, au musée pathologique de Berlin. Le plus jeune des sujets porteurs de ces lésions avait 70 ans à sa mort, le plus âgé 83 ans. Sur un des cas, la dépression était transversale et dépassait l'insertion supérieure du muscle crotaphyte.

M. Desprès maintient son opinion en s'appuyant sur la longue continuité d'action du muscle, qui agit comme les vaisseaux, qui se creusent sur les os du crâne un canal d'autant plus profond que le sujet est plus avancé en âge. La symétrie est produite par l'action continuelle de la contraction musculaire sur les parties les plus saillantes du crâne, de même que sur une surface maintenue arrondie

Digitized by Google

par une corde, une force appliquée agit sur la partie la plus saillante. Cette action est facilitée par l'atrophie sénile dont sont atteints les os. Quant au crotaphyte il n'amène pas de pareils désordres parce que le muscle s'insère sur toute l'étendue de la fosse temporale, et qu'il ne glisse pas, comme l'aponévrose épicrânienne sur une large surface. Du reste, sa cavité est d'autant plus profonde que le sujet est plus avancé en âge.

M. Bouchereau. — D'après l'opinion de M. Després, la table externe aurait dû disparaître et non le diploé. Ici c'est le diploé qui a disparu. C'est donc une lésion de l'os.

M. Després.— Rien ne prouve que le diploé ait disparu, l'examen microscopique n'ayant pas été fait.

M. Lannelongue. — Le muscle occipito-frontal ne se contracte pas assez souvent pour amener une pareille lésion. Le cœur, qui se contracte bien plus fréquemment, agit-il sur les côtes ? Non. Quant à l'atrophie sénile, je dois dire que je vois ici plutôt toutes les lésions de l'ostéite et je demanderai pourquoi cette atrophie n'existe pas chez tous les vieillards.

M. Després. – M. Lannelongue se fonde sur la rareté de ces lésions pour affirmer que c'est de l'ostéite ; moi, je me fonde sur le développement musculaire épicrânien pour affirmer mon opinion dans quelques cas.

M. Laborde. — Les lésions de l'atrophie se trouveraient plus souvent chez les vieillards si on les recherchait. Ici il peut se faire, qu'il y ait de l'atrophie en même temps qu'une altération aiguë. L'épaississement autour de la dépression semble indiquer une ostéite, qui serait une ostéite raréfiante. Les muscles peuvent aider à produire la lésion, mais non la produire seuls. La symétrie de l'altération s'explique d'ailleurs par une cause physiologique, l'âge du sujet; âge si favorable aux altérations atrophiques, surtout celles du système osseux, par exemple au col du fémur.

M. Hayem. — M. Cruveilhier a attiré l'attention sur le

Digitized by Google

travail d'hyperostose qui se fait autour des lésions des os. Ici nous avons en outre de la vascularisation et toutes les preuves d'une ostéite chronique ; cette altération peut être rapprochée du *morbus coxæ senilis*. La théorie de M. Després ne peut pas être invoquée ici.

M. Desprès. — Pourquoi la symétrie alors ?

M. Laborde. — La symétrie existe parce qu'une cause similaire a agi des deux côtés. Pourquoi des exostoses symétriques se développent-elles chez les enfants ? Ce qui paraît difficile à expliquer ici est presque naturel chez eux.

M. Desprès. — L'exostose est symétrique chez les enfants parce qu'ils se trouvent dans la période de développement. La symétrie chez les enfants n'a pas de valeur pour juger cette question-ci. — De plus, il n'y a pas de traces d'ostéite ici ; la suture bi-pariétale paraît épaissie parce que l'os a diminué d'épaisseur autour d'elle.

M. Laborde. — Rien ne se touche comme l'enfant et le vieillard ; ce sont les deux périodes de développement et de décomposition.

M. Hayem. — La symétrie n'a pas grande valeur pour la solution de cette question. Il serait aussi facile de trouver des raisons pour expliquer le manque de symétrie que la symétrie.

M. Houel. — Nous avons ici le résultat d'une atrophie sénile, lésion que l'on trouverait plus souvent si on la recherchait. Ses lésions sont toujours symétriques et c'est bien le diploé qui a disparu. C'est lui qui disparaît toujours le premier, ainsi que l'a prouvé M. Cruveilhier dans son grand ouvrage sur l'anatomie pathologique et que permettent de le constater des cas analogues conservés au musée Dupuytren. Quelquefois même, fait plus curieux, à la suite de la destruction du diploé, les deux lames de tissu compact, arrivant à se toucher, peuvent se résorber, et il s'ensuit une perforation du crâne, ainsi que cela existe sur

Digitized by Google

une pièce du musée Dupuytren. L'opinion générale est que ces lésions ont leur point de départ dans le diploé et ne sont pas la conséquence de la contraction musculaire.

M. Desprès. — Il y a deux points discutables dans les réflexions de M. Houël. Les cas du musée Dupuytren proviennent de sujets d'âge divers, de vieillards, d'hommes et d'enfants ; chez quelques-uns même, il y a une lésion congénitale ; ainsi sur le crâne d'un jeune homme, présenté par Larrey à la Société de chirurgie, il y a une lésion symétrique d'atrophie congénitale. Tandis qu'ici il s'agit de crânes de vieillards, qui n'ont aucune lésion démontrée du diploé. De plus, d'après M. Houël, il existe un grand nombre de lésions semblables à celles qui ont été présentées ici. Mais celles-ci ne sont pas déterminées, puisqu'on en ignorait la nature, pour la première pièce présentée, et que pour celle que nous avons sous les yeux, les uns la considèrent comme de l'ostéite, d'autres comme de l'atrophie sénile. L'altération sénile des os peut avoir eu une certaine influence, mais vu le siége et surtout la disposition symétrique des dépressions j'ai émis l'hypothèse de l'action de la contraction musculaire, et cette hypothèse me paraît rationnelle non-seulement d'après les lois de la mécanique, mais encore d'après ce qui se passe dans diverses parties de l'économie ; ainsi avec les progrès de l'âge, les vaisseaux du crâne se creusent un canal de plus en plus profond, le muscle psoas-iliaque une gouttière de plus en plus marquée sur l'os iliaque, le col du fémur s'use de plus en plus. Sur la convexité du crâne, je ne vois pas de muscle plus considérable que le muscle occipito-frontal et qui frotte sur une surface plus étendue ; ce frottement est parfaitement appréciable en appliquant la main sur la tête et en fronçant le sourcil, et doit à la longue déterminer une usure des os du crâne ; je crois donc pouvoir attribuer les dépréssions de ce crâne à l'action du muscle occipito-frontal. L'ostéite ne pourrait jamais agir d'une façon aussi symétrique.

M. Houel. — Les pièces que j'ai citées s'appliquent à des vieillards et non à des enfants ou à des jeunes gens ; quant à la pièce de Larrey, elle ne se rapporte pas à ces cas-

Digitized by Google

ci. J'ai toujours vu que c'était le diploé qui avait perdu de son épaisseur et même qui avait disparu dansdes cas analogues. C'est, du reste, un fait très-connu dans la science, et je crois la démonstration de mon opinion dans ce cas-ci aussi radicale que possible, moins le microscope.

M. Desprès. — M. Houël n'admet pas que l'usure puisse faire disparaître le diploé, pourtant c'est ce qui arrive quelquefois à la suite de phénomènes de compression, dans les cas de développement excessif de l'encéphale par exemple ou comme conséquence des battements de l'encéphalocèle, circonstances dans lesquelles les os deviennent presque transparents. Je persiste donc à dire que de même qu'une force mécanique, le poids du corps amène avec l'âge, l'usure du col du fémur, on peut attribuer cette usure des os du crâne à une autre force mécanique, le frottement continuel du muscle occipito-frontal.

2. *Fracture de la cuisse et de la rotule en voie de consolidation Cal osseux de la rotule.*

M. Cornillon. — S..., 34 ans, couvreur, entra le 31 octobre 1869 à l'hôpital de la Pitié, dans le service de M. le professeur Broca, pour être traité d'une fracture de la cuisse gauche, compliquée de plaie; la rotule était en outre cassée en plusieurs endroits, et l'articulation du genou largement ouverte.

Tous ces désordres étaient survenus à la suite d'une chute d'un troisième étage.

Le lendemain, 1er octobre, à la visite du matin, on constate que la fracture de la cuisse siége vers le tiers inférieur ; la peau est perforée, le doigt introduit par l'orifice cutané perçoit manifestement la saillie du fragment supérieur. Le raccourcissement est énorme, la mobilité anormale considérable. Au genou on remarque une plaie contuse communiquant avec l'articulation, les parties molles environnantes sont gonflées. La rotule, fracturée en plusieurs endroits, est le siége d'une crépitation évidente. L'idée de l'amputation de la cuisse, agitée sur l'instant même, est abandonnée, tant ce genre d'opération est aléatoire dans les cas de traumatisme du fémur.

Les jours suivants une arthrite des plus violentes envahit le genou blessé, et le 7 novembre apparaît un frisson, premier symptôme d'infection purulente.

Digitized by Google

Les accidents se montrent surtout sur les organes inférieurs : au mollet et à la cuisse du côté droit surviennent des abcès métastatiques que l'on ouvre aussitôt.

Quoique notablement affaibli et amaigri, le malade respire librement ; il n'y a pas d'ictère.

6 décembre. Le poignet droit est douloureux ; il est rempli de pus.

Le 10. Le blessé s'affaisse progressivement. Une ponction du genou à l'aide de la seringue de M. Dieulafoy, donne issue à une grande quantité de liquide purulent.

La mort survient le 3 janvier 1870.

L'autopsie est faite le 5 janvier.

Les poumons et le foie ne contiennent pas d'abcès métastatiques. Les reins en renferment quelques-uns. L'articulation du poignet droit est remplie de pus.

Cuisse gauche. Les muscles avoisinant la fracture contiennent du pus, leurs faisceaux sont rompus sur plusieurs points.

Le fémur est cassé à 18 centimètres environ au-dessus du genou. Le fragment supérieur présente plusieurs dentelures surtout en arrière, où son tissu est largement entamé, de telle sorte que la solution de continuité est oblique en bas et en avant.

Au niveau de la fracture, on remarque des segments d'os en voie d'élimination ; on les reconnaît aisément à l'absence de périoste, et à leur coloration blanche, mais ils adhèrent encore solidement au tissu sain ; ils sont bordés en haut par une série de productions nouvelles, disposées suivant une ligne irrégulière, et formant des aspérités assez remarquables, dans lesquelles, à l'examen microscopique, on rencontre une quantité notable d'ostéoplastes ; c'est le cal.

Le fragment inférieur, moins irrégulier que le supérieur, s'adapte assez bien avec lui, car la solution de continuité intéresse surtout la face postérieure de l'os, de telle sorte qu'elle est dirigée obliquement en haut et en arrière.

Comme sur le fragment supérieur, on trouve, au voisinage du foyer de la fracture, des portions d'os nécrosé encore adhérentes ; une couronne de tissu osseux nouveau leur sert de limite inférieure.

La moelle est rouge, visiblement enflammée, détruite en certains points.

L'articulation du genou est pleine de pus, les ligaments sont déchirés.

Digitized by Google

Rotule. Vu par sa face antérieure, cet os est cassé suivant deux lignes, l'une transversale, l'autre oblique en bas et en dedans, assez éloignées l'une de l'autre pour limiter un fragment intermédiaire d'un certain volume. Les surfaces fracturées sont contiguës.

Si maintenant nous examinons la rotule par sa face postérieure, nous observons que les trois fragments signalés plus haut sont reliés entre eux par un tissu gélatineux, rougeâtre, assez résistant, dont la structure est intéressante. En effet, l'examen microscopique fait par M. Liouville a permis d'y constater un tissu fibreux dense, des cellules de cartilage et des cellules osseuses parfaitement nettes.

Cette dernière particularité a surtout attiré mon attention. Car, la présence d'ostéoplastes dans le cal de cette rotule est l'indice d'une ossification complète. Or, tous les chirurgiens s'accordent à reconnaître que la consolidation dans la rotule s'effectue au moyen d'un tissu fibreux. A quoi attribuer ici cette anomalie! Je suis assez disposé à admettre que le peu d'écartement entre les divers fragments de cet os sésamoïde est la cause unique de cette ossification, j'ajouterai même que si la mort eût été retardée de quelque temps un véritable cal osseux se serait développé.

3. *Luxation sous coracoïdienne ancienne de l'épaule droite*

M. Bourgeois. — Cette luxation a été trouvée sur le cadavre d'un homme de 60 ans environ, mort à l'hôpital Necker. Elle appartient à la variété sous-coracoïdienne complète; et s'est terminée par une néarthrose qui permettait des mouvements très-étendus de flexion, d'extension, d'abduction et de circumduction.

Les parties qui environnent l'articulation sont à peu près normales. Les muscles sont un peu diminués de volume, mais sains à l'examen microscopique. Les nerfs sont un peu tendus sur la tête humérale, mais non détruits, l'artère est saine.

La tête humérale conserve son ancienne forme sans dépression centrale. L'ancienne cavité glénoïde n'est pas comblée, et son cartilage d'encroûtement paraît normal; mais elle adhère intimement à la partie externe de l'ancienne capsule qui se prolonge en outre sur la tête humérale, et concourt à former le manchon fibreux. Cette capsule qui entoure la néarthrose est complète, à parois épaisses et s'insère en haut sur une sorte de

Digitized by Google

rebord cotyloïdien, constitué en dehors par le bord interne de l'ancienne cavité glénoïde, en haut par le bec coracoïdien, en dedans et en bas par des ostéophytes allongées en forme d'aiguilles, mais adhérant ensemble par leur base et figurant un demi-cône creux qui complète la cavité de réception.

Cette pièce montre donc nettement le mode de formation des néarthroses à la suite des luxations anciennes, et explique le rétablissement des mouvements. Elle diffère notablement des luxations ordinaires en ce que le tissu fibreux de nouvelle formation n'a pas comblé l'ancienne cavité; mais la réduction était rendue impossible par l'adhérence de la capsule avec le fond de cette cavité.

Extrait du rapport sur la candidature de M. Bourgeois, au titre de membre adjoint, par M. Frémy, *interne des hôpitaux.*

(Réflexions sur la présentation précédente.)

La question des luxations anciennes a, de tout temps, et à juste titre, préoccupé les chirurgiens. C'est surtout sur les tentatives de réduction, sur l'époque au delà de laquelle il devient inopportun et dangereux de faire ces tentatives, que la discussion s'est particulièrement fixée; mais c'est aussi sur ces différents points que les chirurgiens se sont trouvés le plus souvent en désaccord. Tout fait, toute observation tendant à élucider cette question est donc d'un puissant intérêt. Or, les caractères anatomo-pathologiques de la luxation présentée dans cette Société permettent d'expliquer plus complétement qu'on ne l'a fait jusqu'ici, l'impossibilité de la réduction dans un certain nombre de cas.

Il faut remonter très-loin dans l'histoire de la chirurgie pour retrouver la première mention qui en ait été faite; mais l'ignorance des anciens sur l'anatomie pathologique explique, et les tentatives inouïes auxquelles ils se livraient pour réduire les luxations, et les machines puissantes imaginées dans le but d'assurer le succès de ces tentatives.

J. Bell en Angleterre, J.-L. Petit et Guyenot en France, plus tard Desault et Dupuytren, tout en formulant les conclusions les plus opposées, se sont attachés à résoudre cette

Digitized by Google

question pleine d'intérêt. Dupuytren professait que l'humérus peut être réduit au bout de deux mois, six mois, un an, deux ans, *si l'on est sûr*, ajoute-t-il, que les surfaces articulaires sont à l'état normal! C'est fort bien dit, mais comment acquérir cette certitude?

Depuis lors, Malgaigne, Velpeau et bien d'autres encore ont traité le même sujet, et cependant, l'examen de ces diverses opinions nous laisse encore dans un doute assez grand pour que M. Tillaux ait été parfaitement autorisé à porter devant la Sociéte de chirurgie cette question : Jusqu'à quelle époque faut-il tenter la réduction d'une ancienne luxation?

Celle qui vous a été présentée avait été recueillie sur un homme de 60 ans environ, observé après sa mort seulement. Les renseignements nous font malheureusement défaut. Mais vous avez pu voir que cette luxation est très-ancienne et qu'on peut sans crainte lui assigner une date de 4 ou 5 ans au moins, si l'on en juge d'après l'état des os. On tenta de réduire sur le cadavre de cet homme, mais on fut frappé de l'irréductibilité coïncidant avec une liberté entière des mouvements qui étaient ceux d'une énarthrose presque parfaite.

Cette luxation appartient à la variété sous-coracoïdienne complète; elle figure maintenant dans le musée d'anatomie des hôpitaux. Avant de vous signaler l'état dans lequel se trouve l'ancienne articulation, je vous demanderai la permission d'insister sur la disposition de la nouvelle.

La constitution des *néarthroses* à la suite des luxations d'origine traumatique est soumise à une loi invariable qui consiste dans la réunion par ankylose périphérique des surfaces osseuses et dans les modifications mutuelles de ces surfaces à leur point de contact. La tête humérale ainsi déviée, développe dans la cavité artificielle un épanchement de lymphe organisable et la production de nouveaux éléments dont la présence met un obstacle absolu aux mouvements; mais, la douleur, vive au début, s'émousse peu à peu; les efforts du malade amènent des déplacements de plus en

Digitized by Google

plus étendus, et une sorte d'articulation rudimentaire, une *arthrodie* pour ainsi dire, s'établit. Celle-ci, à son tour, se transforme en une articulation pourvue de tous ses éléments. La pièce présentée par M. Bourgeois vous en offre un exemple.

A. Les surfaces articulaires sont parfaitement en contact. Du côté de l'humérus, la tête, sur laquelle le cartilage d'encroûtement est normal, tourne dans une cavité de réception dont la fosse sous-scapulaire fait en partie les frais. Là, se trouve une surface unie, venant confiner en dehors au bord interne de la cavité glénoïde ancienne. En haut, l'apophyse coracoïde sert de limite à la cavité articulaire. En bas et en dedans, cette cavité est complétée par des jetées osseuses en forme d'aiguilles accolées régulièrement les unes aux autres dans l'ordre suivant :

Ces aiguilles ou plus exactement ces lamelles de tissu osseux, forment un demi-entonnoir, ou demi-cône creux, dont le sommet donne attache à une nouvelle capsule fibreuse et dont la base suit une ligne régulièrement courbe, partant du bord axillaire de l'omoplate à l'insertion du triceps, et se terminant dans la fosse sous-scapulaire au voisinage du ligament coracoïdien. La longueur des stalactites osseuses est d'autant plus grande qu'on se rapproche de la partie inférieure de la néarthrose.

Par cette disposition cette luxation se rapproche d'un fait signalé par M. Demeaux. M. Duguet, à propos d'une luxation du fémur, présentée devant cette Société, faisait remarquer qu'il se reforme une véritable cavité cotyloïde tant les productions stalactiformes s'étaient régulièrement disposées pour la former. Ici, il s'agit d'une luxation de l'épaule, et cependant la comparaison avec la cavité cotyloïde est on ne peut plus exacte. C'est au point que la tête restait appliquée dans sa cavité, par la seule action de la pression atmosphérique, comme dans l'expérience des frères Weber, et qu'au moment où un léger effort entraînait la séparation des surfaces, la rentrée de l'air était annoncée par un petit claquement caractéristique.

Digitized by Google

Il n'existe pas d'aplatissement de la tête humérale, ainsi qui l'a souvent constaté Malgaigne, ni d'usure sur le rebord glénoïdien. Partout, au contraire se révèle une suractivité dans la reproduction des apophyses osseuses par le périoste avoisinant. Ce caractère suffirait peut-être à lui seul pour nous permettre d'affirmer la grande ancienneté de cette luxation. On sait en effet avec quelle paresse les vieillards réparent les brèches que le traumatisme a faites à leur système osseux.

B. Les moyens d'union sont aussi parfaits que possible. Un manchon fibreux complet enveloppe la néarthrose : il est tapissé par une synoviale, et s'épaissit surtout à sa partie supérieure, où les tendons des muscles sus et sous-épineux lui adhérent solidement. Une disposition remarquable existe à la partie externe, c'est-à-dire au niveau de l'ancienne cavité glénoïde : M. Fournier a cité pour le fémur un cas où la capsule fortement distendue s'attachait encore par son bord supérieur au pourtour de la cavité ancienne et établissait ainsi une communication entre les deux surfaces au moyen d'un conduit étranglé à sa partie moyenne en forme de sablier; d'où un obstacle à la réduction. Ici, l'ancienne capsule existe également, mais elle a contracté avec la cavité contre laquelle elle s'est trouvée accolée, des adhérences intimes; elle s'y est en quelque sorte incrustée en s'atrophiant en partie, puisqu'on n'aperçoit que quelques tractus blancs, d'aspect nacré à direction transversale; puis au bord interne de la cavité elle redevient libre et enveloppe la tête humérale. Voilà donc une disposition assez singulière, et qui doit opposer un obstacle invincible à la réduction, indépendamment de toute cause d'insuccès.

C. Enfin la cavité glénoïde, à part l'adhérence que je viens de signaler, est intacte et de forme concave, contrairement à toutes les observations citées jusqu'ici, dans lesquelles on représente la cavité comme épaissie, comblée, et même transformée en une saillie convexe.

D. Les rapports de cette néarthrose sont ceux de toute luxation sous-coracoïdienne. L'artère ne présentait aucune

Digitized by Google

lésion. Bien que tous les nerfs du plexus brachial fussent soumis à une assez forte pression, il semble cependant que ces organes s'étaient accoutumés à cette gêne, puisque les muscles du membre supérieur, examinés au microscope par MM. Bourgeois et Grancher, n'ont présenté aucune altération profonde dans leur structure. Le nerf axillaire était tiraillé plus que les autres et pourtant le muscle deltoïde, quoique diminué de volume avait encore ses faisceaux musculaires.

Le tendon de la longue portion du biceps qui, dans certaines luxations, se dévie singulièrement, conserve ici ses rapports normaux avec la tête humérale qu'il contourne, et va gagner la partie supérieure de la cavité glénoïde après avoir parcouru un trajet un peu plus long que de coutume. La courte portion du même muscle et le coraco-huméral sont fortement tendus comme sur une poulie.

Voici donc une articulation complète, pourvue de tous ses moyens d'union et de glissement, protégée par des liens fibreux puissants et dont les surfaces articulaires s'affrontent grâce à un emboîtement plus parfait qu'à l'état normal. D'autre part, la tête a perdu droit de domicile dans son ancienne cavité, non pas que celle-ci soit comblée, mais parce qu'elle adhère à la capsule, au point de rendre impossible la rentrée de la tête. Comment, en présence de ces faits, comprendre que Malgaigne, Maisonneuve, conseillent des tentatives prolongées pour des luxations datant de dix et douze ans? Il y a là une étrange exagération. Si l'on songe qu'une néarthrose ainsi organisée (et on peut y arriver en faisant mouvoir graduellement le membre) peut rendre au malade d'énormes services et lui permettre des mouvements pour ainsi dire normaux, on partagera la réserve de Cooper et de Velpeau, qui disent que le membre est aussi utile *luxé que réduit*.

Insister, en pareil cas, ce ne serait pas tenter une réduction, mais bien une véritable luxation, puisqu'en cas de succès, vous replacez les extrémités osseuses dans les conditions où elles se trouvaient au moment de l'accident.

Digitized by Google

Aussi le fait que vous a présenté M. Bourgeois, en *contribuant* encore à éloigner des chirurgiens de ces tentatives malheureuses, aura offert un intérêt véritablement pratique.

4. *Luxation du coude en avant et en dehors avec fracture de l'olécrâne.*

M. Rigaud fait voir :

Une luxation du coude en avant et en dehors, avec fracture de l'olécrâne, provenant du service de M. Guérin. Une arthrite suppurée du coude força de recourir à l'amputation. Ce qui permit de constater que la fracture de l'olécrâne était située assez bas pour que les muscles de l'avant-bras l'empêchent de se déplacer. Le cartilage articulaire de l'humérus était ulcéré au niveau du condyle et au niveau de la trochlée.

5. *Déviation en dedans ou état cagneux du genou.*

M. Lannelongue fait voir un genou de cagneux sur lequel il a trouvé des lésions au moyen desquelles il croit pouvoir expliquer le mécanisme de cette difformité et sa disparition dans la flexion de la jambe sur la cuisse. Il expose les remarques suivantes :

On doit entendre par état cagneux, toute déviation permanente du genou, sans changements dans les rapports normaux des surfaces articulaires. On élimine ainsi les difformités résultant des luxations. Il y en a deux variétés :

1° Le genou est dévié en dedans parce que les os de la jambe ou de la cuisse ont subi une incurvation très-prononcée en dehors. Les rachitiques en offrent des exemples communs ; chez eux le genou n'a pas subi d'altération, la déviation est due aux os.

2° La deuxième variété comprend les cagneux vrais, chez qui le mécanisme de la déviation du genou est peu connu et que je vais chercher à expliquer.

La déviation du genou en dedans est attribuée par des orthopédistes à la faiblesse musculaire ; par Bell, Malgaigne et M. J. Guérin, à la rétraction du ligament latéral externe, ce qui n'est guère admissible pour un si petit ligament ; par certains auteurs à la présence d'exostoses. Malgaigne insiste sur

Digitized by Google

le développement du condyle interne. Sur ce genou, il n'y a rien dans les muscles, ni à la périphérie du squelette, mais il y a une déformation très-remarquable des parties formant l'articulation. On sait qu'à l'état normal, les cavités glénoïdes sont ordinairement situées sur le même plan, et que lorsqu'il y a inégalité c'est la cavité glénoïde interne qui est la plus profonde. Sur cette pièce, c'est la cavité glénoïde externe qui est la plus profonde ; de plus, son plan est oblique de haut en bas, d'arrière en avant et de dedans en dehors ; aussi le condyle externe du fémur, au lieu de toucher la cavité glénoïde correspondante dans toute son étendue, s'appuie seulement sur celle-ci, de façon à donner au genou une direction angulaire à sinus dirigé en dehors et à produire l'état cagneux. Il existe chez les cagneux un phénomène, sur lequel M. Gosselin avait attiré mon attention, à propos d'une jeune fille, observée à la Pitié, qui était devenue cagneuse dans l'espace de sept mois; c'est que la difformité est très-apparente quand le membre est étendu, mais semble disparaître lorsque la jambe est fléchie sur la cuisse, la jambe se mettant dans cette position exactement dans le même plan que la cuisse. Ceci existe chez tous les cagneux, quoiqu'à première vue il ne devrait pas en être ainsi, et peut s'expliquer en ouvrant cette articulation , dans laquelle on peut constater l'absence du ligament croisé antérieur et l'état rudimentaire du ligament croisé postérieur. Or, ce sont ces ligaments qui, à l'état normal, empêchent les mouvements de rotation de la jambe sur la cuisse ; cette rotation est donc possible ici, et permet le phénomène indiqué plus haut.

Cette usure des ligaments croisés est due à ce que les cagneux marchent sur le bord interne du pied, position dans laquelle le ligament croisé antérieur est le plus tendu, aussi est-il détruit à la longue. Ces diverses lésions sont dues ici à de l'arthrite sèche dont nous voyons les traces et qui a dû amener la dépression de la cavité glénoïde externe Chez tous les cagneux, il y a probablement altération des os, sinon arthrite. La faiblesse musculaire ne suffit pas pour expliquer l'état cagneux; c'est une maladie de l'articulation elle-même et non une conséquence de cette faiblesse.

M. Desprès. — Il ne faut pas être aussi exclusif. M. Duchenne (de Boulogne) cite des faits de genoux cagneux dus à la faiblesse musculaire. Il y a des genoux cagneux après diastasis et rupture de ligaments. L'usage du membre peut

Digitized by Google

amener l'usure des surfaces articulaires à la longue, et dans certains cas le mécanisme de la station est pour quelque chose dans l'état cagneux.

M. Lannelongue. — Cela s'applique aux déviations du genou en dehors et non pas aux cagneux vrais qui ont une déviation du genou en dedans. On ne peut pas expliquer par d'autres altérations que celles que j'ai montrées la formation des genoux cagneux.

M. Guéniot se rapproche de l'opinion de M. Després et compte communiquer à l'appui de cette opinion d'observation d'une petite fille de deux ans, qui ne présentait aucune lésion des surfaces articulaires, mais bien une confirmation particulière de ces surfaces. Le phénomène clinique indiqué par M. Lannelongue, à propos de l'extension et de la flexion de la jambe sur la cuisse, est aussi très-marqué, mais sans lésion apparente pour l'expliquer, si ce n'est cette conformation particulière. M. Lannelongue aurait tort de généraliser l'explication de son fait; il peut s'appliquer à certains cas mais pas à tous.

M. Lannelongue. — Je n'ai pas été compris. Je tenais à expliquer le mécanisme de la déviation du genou et à donner une explication des phénomènes qui accompagnent la flexion de la jambe sur la cuisse. Je ne tiens pas aux causes.

M. Laborde. — Dans l'exposition des diverses variétés de cagneux, plusieurs espèces ont été laissées de côté. Ainsi, le cagneux accidentel, ce cas n'en serait-il pas un. Les cagneux héréditaires ont aussi été laissés de côté, c'est pourtant une variété très-importante; chez eux il y a affection congénitale; il faudrait voir si les lésions indiquées par M. Lannelongue existent chez ces individus. Les femmes paraissent être cagneuses, à cause de l'écartement des cavités cotyloïdes chez elles, mais elles ne le sont pas. — Certaines altérations musculaires peuvent entraîner des déformations dans les articulations, par exemple dans le pied-bot valgus; pourquoi ne pourraient-elles pas produire aussi bien

Digitized by Google

l'état cagneux du genou. En somme il y a à se demander quelle est la lésion qui existe chez les cagneux héréditaires.

M. Desprès. — La lésion pourrait être appelée le genou bot, et il y a autant de causes de genoux-bots en dedans qu'il y a de causes de pieds-bots valgus. Quant au mouvement de rotation, il est possible après la section des ligaments latéraux, même sans destruction des ligaments croisés. L'usure des surfaces articulaires le permet aussi. Aussi peut-on trouver là une preuve que la station est capable d'amener les lésions du genou-bot.

M. Lannelongue. Le mouvement de rotation est impossible dans la flexion, même en coupant les ligaments latéraux. Il n'est possible que dans l'extension.

M. Hayem. — On pourrait retourner la proposition de M. Lannelongue et dire que l'usure de la cavité glénoïde externe est la conséquence de la compression amenée par l'état cagneux et non sa cause, attendu que dans l'arthrite sèche les surfaces articulaires qui s'érodent le plus sont celles qui supportent le plus de compression.

M. Lannelongue. — C'est la cavité glénoïde interne qui supporte le plus le poids du corps.

6. *Valgus de la jambe gauche ou état cagneux du genou gauche, chez une petite fille de 2 ans.*

M. Guéniot, à l'appui de l'opinion émise par lui dans la discussion précédente sur les genoux cagneux, communique à la Société l'observation suivante :

B... (Lucie), née le 18 avril 1866, est apportée dans mon service de l'hospice des Enfants-Assistés, le 24 avril 1868.

Cette enfant est bien développée, d'une forte constitution et d'une belle apparence de santé générale. Elle porte ses vingt dents de première dentition, et serait bien conformée sans l'existence d'une déviation très-prononcée de la jambe gauche en dehors, lorsque celle-ci est dans l'extension. La cuisse et la jambe,

Digitized by Google

en effet, au lieu d'être dans une même direction, forment entre elles un angle de 145 degrés, ouvert du côté externe du membre et ayant pour sommet le genou. Si l'on fléchit la jambe sur la cuisse, la déviation disparaît complétement et les deux segments du membre arrivent au contact régulier l'un de l'autre, la face postérieure de la jambe contre la face postérieure de la cuisse. Cet effacement de la déviation s'opère, d'ailleurs, d'une manière graduelle à mesure que la jambe passe de l'extension à une flexion plus prononcée. Il s'agit donc très-certainement d'une conformation vicieuse des surfaces articulaires. La déviation angulaire se reproduit dès qu'on étend de nouveau la jambe sur la cuisse.

Le genou est exempt de douleur, de gonflement, de rougeur et d'épanchement. Ses mouvements de flexion et d'extension sont absolument libres, et la charnière présente une solidité normale.

A la hanche, on peut produire avec une égale facilité, sans douleur, tous les mouvements physiologiques de cette articulation. L'enfant se laisse très-bien examiner. Cependant, si on la place debout, elle devient inquiète, s'attriste immédiatement, et ne marche qu'avec défiance, en boitant un peu par le fait de la difformité.

Un mois après son entrée à l'hospice, cette petite fille succomba à la petite vérole. Voici les particularités que je constatai à l'autopsie dont tous les détails furent recueillis avec le plus grand soin.

Les membres inférieurs étant placés symétriquement dans l'extension, et le gauche étant dépouillé de ses téguments jusqu'aux muscles, on remarque sur ce dernier, indépendamment de la forte déviation de la jambe en dehors :

1° Que la rotule, un peu difforme, est légèrement oblique de haut en bas et de dehors en dedans, la rotule droite étant, au contraire, sensiblement dans l'axe du membre;

2° Que le tendon du triceps crural laisse sur son côté interne les deux tiers du fémur, tandis que du côté sain il correspond sensiblement à l'axe de cet os;

3° Que le bord antérieur du condyle fémoral interne est plus saillant que le même bord du condyle interne droit;

4° Que le tibia et le péroné sont assez fortement incurvés en dehors, de façon à présenter une convexité très-notable en dedans, tandis qu'à la jambe droite ces mêmes os sont presque rectilignes

Digitized by Google

Les deux jambes étant ensuite fortement fléchies, si l'on examine les genoux, on constate comme dans l'extension que le bord antérieur du condyle fémoral interne est beaucoup plus proéminent sur le membre difforme que sur le membre sain, et que la rotule gauche déborde à peine le plan de ce bord antérieur, tandis que la rotule droite le déborde notablement.

Enfin, après l'ouverture des deux genoux, l'examen comparatif de ces articulations fait voir :

1° Que, des deux côtés, la synoviale, les ménisques, les cartilages et les ligaments soit intra, soit extra-articulaires sont dans l'état normal (le ligament latéral interne du genou gauche paraît toutefois un peu allongé);

2° Que la cause de la déviation de la jambe gauche réside dans une conformation particulière de la portion articulaire des condyles fémoraux, et là seulement, en admettant que l'élongation du ligament latéral interne soit secondaire et non originelle. Du côté gauche, en effet, le condyle fémoral interne est tout à la fois moins large ou moins épais transversalement, moins long d'avant en arrière et notablement plus saillant en avant que le condyle correspondant du côté sain. Par contre, le condyle fémoral externe gauche est plus large transversalement et plus long d'avant en arrière que le condyle correspondant du côté droit; d'où résultent, entre les deux condyles du fémur gauche, des différences beaucoup plus marquées que celles qui existent normalement entre les deux condyles du même fémur. La surface articulaire de la rotule gauche participe en partie à l'anomalie de conformation des condyles fémoraux. Elle est, en effet, irrégulière, à facettes très-inégales, et dirigée obliquement de haut en bas et de dehors en dedans.

Comme on le voit, dans ce cas, ce n'est pas une destruction du ligament croisé antérieur, ni une excavation exagérée de l'une des cavités articulaires du tibia qui a provoqué la déformation du membre. Ce n'est pas non plus une lésion quelconque dépendante d'une arthrite du genou; mais c'est une malformation probablement congénitale des condyles fémoraux, et surtout la saillie exagérée en avant du condyle interne qui, dans l'extension, déjetait la jambe en dehors, tandis que dans la flexion, la brièveté antéro-postérieure de ce même condyle permettait au tibia de reprendre sa direction normale.

Digitized by Google

M. Lannelongue. — Je n'ai pas voulu attribuer à l'arthrite sèche, la cause constante du genou cagneux. J'ai voulu seulement expliquer le mécanisme de la déviation. Quant aux lésions exposées par M. Guéniot, je ne m'explique pas avec elles le résultat qu'il indique. Il faut certainement en tenir compte, et Malgaigne a déjà indiqué le développement du condyle interne comme pouvant contribuer à produire l'état cagneux; mais cet auteur reconnait aussi que cela ne suffit pas et qu'il y a quelque chose de plus dans les cavités articulaires que nous ne connaissons pas; c'est ce que j'ai cherché à démontrer. On a tort de rejeter l'arthrite et l'ostéite congénitales : ce sont des faits qui ne sont pas assez étudiés et je crois qu'on admet trop souvent la malformation.

M. Guéniot. — J'ai adopté mon opinion après avoir fait manœuvrer le membre et je la crois très-plausible. On comprend, en effet, que le condyle trop saillant en avant repousse le tibia et le fasse basculer en dehors. Quant aux arthrites congénitales, je ne les nie pas, mais c'est une simple hypothèse, surtout lorsqu'on se trouve en présence d'une articulation saine.

7. *Hypertrophie du cœur avec dilatation de toutes les cavités et agrandissement du trou de Botal.*

M. Chenieux montre un cœur provenant d'une femme âgée de 27 ans, qui avait présenté pendant la vie, un souffle à la pointe, un pouls veineux très-marqué et de l'œdème pulmonaire.

La pointe du cœur battait à 5 centimètres au-dessous et en dehors du mamelon. Cette malade faisait remonter ces accidents à une grossesse qu'elle avait eue, il y a 7 ans.

A l'autopsie, faite trente heures après la mort, on put constater les faits suivants :

Il existait une adhérence très-intime du péricarde avec le poumon. Le cœur est hypertrophié et pèse 720 grammes; il présente, en outre, une dilatation de toutes les cavités, surtout

Digitized by Google

des cavités gauches et un agrandissement du trou de Botal, tel qu'on peut y faire pénétrer l'extrémité de l'index. L'orifice mitral présente un rétrécissement avec insuffisance de la valvule. – Le foie était volumineux et débordait les fausses côtes.

M. Hayem ajoute que cette femme est restée plusieurs mois chez M. Tardieu, présentant tous les symptômes d'une insuffisance avec rétrécissement mitral ; il y avait eu des poussées d'asystolie, avec stase dans les vaisseaux, mais pas de cyanose. Cette pièce nous présente, en effet, cette lésion d'orifice et de la péricardite ancienne. Mais ce qui frappe c'est la dilatation des oreillettes; et l'on peut se demander si l'agrandissement du trou de Botal n'en est pas la conséquence. Cette femme avait, en outre, des poussées de dysenterie. On ne trouva rien dans l'intestin à l'autopsie.

M. Blache est de l'avis de M. Hayem, quant à l'agrandissement du trou de Botal.

8. *Ulcère simple de l'estomac cicatrisé; tumeur ganglionnaire adhérente à la paroi de cet organe à son niveau.*

M. Labadie-Lagrave. — Cette pièce a été trouvée à l'autopsie d'un homme de 58 ans, entré le 2 décembre 1869 à l'hôpital Lariboisière (service du Dr Jaccoud) et mort le 20 janvier dernier, après avoir présenté des signes non équivoques d'une phthisie pulmonaire avancée.

L'examen nécroscopique montra, en effet, les deux poumons criblés de cavernes tuberculeuses de dimensions variables. Le poumon droit avait contracté dans toute son étendue des adhérences intimes avec la plèvre et une partie du diaphragme ; il présentait, en outre au sommet une excavation à parois anfractueuses, irrégulières, à laquelle aboutissaient deux tuyaux bronchiques. La membrane muqueuse de ces derniers, de même que celle de toutes les divisions des grosses bronches et de la trachée artère, jusqu'au dessus de sa bifurcation, était hypérémiée, d'un rouge intense et enduite de mucosité sanguinolente.

Les ganglions bronchiques étaient tuméfiés, très-durs, convertis en une masse tuberculeuse, parsemée de points mélaniques.

Le péricarde contenait quelques grammes de sérosité jaunâ-

Digitized by Google

tre limpide. On ne remarquait sur cette séreuse aucune trace de phlegmasie.

Le cœur était peu volumineux, son tissu pâle, très-flasque, ses parois notablement amincies. L'oreillette gauche renfermait une concrétion cruorique.

Les orifices paraissaient sains. L'aorte présentait à son origine de nombreuses plaques athéromateuses, surtout au niveau de l'origine de l'artère coronaire antérieure dont l'orifice était considérablement rétréci par une concrétion calcaire saillante dans la lumière du vaisseau. Le tronc de l'artère coronaire était dur au toucher; ses parois étaient notablement indurées et épaissies, et sa surface parsemée de points athéromateux blancs jaunâtres.

Le trouble de nutrition des fibres musculaires cardiaques, consécutive à cette ischémie fut confirmée nettement par l'examen microscopique qui montra une dégénérescence granulo-graisseuse avancée du tissu du cœur.

A l'ouverture de l'*abdomen*, on constata la présence au niveau de la petite courbure de l'*estomac* d'une *tumeur ovoïde* du volume d'un gros œuf de poule qui paraissait siéger dans les parois de l'estomac auquel elle adhérait intimement.

L'estomac ayant été extrait de la cavité abdominale fut incisé le long de sa grande courbure et examiné soigneusement. Sa cavité était presque vide, sa muqueuse était pâle, décolorée et recouverte dans toute son étendue d'un enduit glaireux uniforme.

Au niveau de la petite courbure, à 6 centimètres environ du pylore, se trouvait une dépression elliptique, à bords froncés et festonnés, ressemblant à une petite bourse dont on aurait incomplétement serré les cordons. La périphérie de cette dépression était circonscrite par un rebord arrondi, faisant un léger relief au-dessus des parties voisines.

L'examen le plus attentif ne put faire découvrir la moindre lésion appréciable de la surface qui semblait se continuer avec la muqueuse stomacale. Celle-ci présentait au voisinage de la dépression des marbrures rouge brunâtre et quelques arborisations vasculaires.

Mais il était impossible de retrouver la moindre trace d'ulcération récente, et tout indiquait la cicatrisation ancienne et complète d'un ulcère simple de l'estomac.

A la face externe de cet organe, au point correspondant à la dépression cicatricielle, reposait une tumeur présentant le volume et la forme d'un rein normal.

Digitized by Google

Cette tumeur était enveloppée par les feuillets de l'épiploon gastro-hépatique au sein duquel elle avait sans doute pris naissance et adhérait fortement à la paroi de l'estomac. Cependant, après avoir détaché les deux feuillets de l'épiploon qui recouvraient ses deux faces, on put poursuivre avec soin son énucléation jusqu'au niveau de la cicatrice stomacale ; mais en ce point l'adhérence était si intime avec les bords de la dépression qu'il était impossible de la séparer de l'estomac sans produire une perforation de cet organe. Ce qui démontrait que la tumeur avait contribué à compléter l'occlusion de l'ancienne solution de continuité et qu'elle constituait le fond même de la dépression cicatricielle.

La surface de cette tumeur paraissait égale et régulière. Cependant, vers sa partie inférieure, elle présentait quelques bosselures séparées par de légères circonvolutions ; des tractions modérées, exercées à ce niveau, permettaient de séparer de la tumeur principale deux ou trois petites tumeurs secondaires et contiguës, analogues à un agrégat ganglionnaire.

A peu de distance de cette masse ovoïde et dans l'épaisseur même de l'épiploon gastro-hépatique, on découvrait une traînée de petits ganglions lymphatiques de volume variable et de coloration noirâtre ; les plus gros ne dépassaient pas la grosseur d'une aveline.

L'existence de ces ganglions hypertrophiés, la forme et la disposition de la tumeur faisaient déjà présager son origine ganglionnaire. Elle était enveloppée d'une capsule fibreuse peu résistante, et présentait à la coupe une surface blanc grisâtre au centre, gris noirâtre à la périphérie ; sa consistance était ferme t homogène, comme lardacée, criant légèrement sous le scalpel; elle ne donnait à la section aucun suc laiteux, et le raclage ne pouvait en détacher que de faibles débris.

L'examen microscopique fait par moi et confirmé par M. le professeur Vulpian et par M. Hayem, permit de constater que cette tumeur était exclusivement formée d'épaisses travées de tissu fibroplastique, au milieu desquelles se trouvaient çà et là disséminées de rares cellules lymphoïdes, vestiges des éléments normaux du ganglion.

Une coupe faite au niveau même de la dépression montre les éléments de la muqueuse stomacale infiltrés de quelques corpuscules lymphatiques.

Le *duodénum* renfermait un liquide pulpeux d'un blanc jaunâtre, mais ne présentait aucune trace d'ulcérations.

Digitized by Google

Le *foie* était très-gros, son parenchyme jaune, avec des granulations fines, rougeâtres. Il était gras, d'une texture assez homogène et unie à la section. La vésicule était distendue par une bile visqueuse d'un jaune orangé. Les reins et les autres viscères étaient sensiblement normaux.

Extrait du rapport sur la candidature de M. Labadie-Lagrave, au titre de membre adjoint; par M. Richelot, *interne des hôpitaux.*

M. Labadie-Lagrave vous a montré récemment une pièce peut-être unique dans la science, qui présente une importance capitale aussi bien par les caractères anatomiques que par les erreurs de diagnostic auxquelles elle pourrait exposer. Je veux parler d'un cas d'*ulcère simple de l'estomac*, cicatrisé et accompagné d'une *tumeur ganglionnaire* siégeant dans *l'épiploon gastro-hépatique* et adhérant à la paroi même de l'estomac.

Cette observation me semble d'autant plus intéressante qu'elle soulève plusieurs questions importantes se rattachant à l'étude de l'ulcère de l'estomac.

En premier lieu, comment comprendre et expliquer le processus morbide de cette lésion et quelle est la nature de la tumeur ganglionnaire? Est-ce un sarcome ganglionnaire fasciculé ou bien une hypertrophie ganglionnaire portant principalement sur les trabécules conjonctives. — La rareté du sarcome ganglionnaire primitif, le petit nombre d'éléments cellulaires que renfermait la tumeur, nous font pencher vers l'hypothèse d'une simple hypertrophie trabéculaire d'un ou de plusieurs ganglions ayant succédé à une adénite chronique qui elle-même aurait été produite et entretenue par le travail ulcératif de la muqueuse stomacale voisine.

On comprend, en effet, dans ce cas, que l'ulcère de l'estomac a été la lésion initiale et que l'inflammation se propageant aux ganglions voisins a pu déterminer une irritation nutritive dont le dernier terme a été l'hypertrophie de leurs trabécules conjonctives.

Digitized by Google

Ce processus n'a pas été, que je sache, mentionné par les auteurs; mais nous avons pu cependant en parcourant les nombreux cas publiés jusqu'à ce jour, trouver deux observations dans lesquelles était mentionné l'engorgement des ganglions voisins (obser. de *A. Paulicki*, Berlin. Klin. Wochenschr.IV, 34, août 1867, et observ. de *Toulmouche*, in Arch. génér. de médecine, 1869, t. XIV, vol. 2, p. 272, 358, 555). Ces deux auteurs, ainsi que *Gerhardt* (Wien. méd. Presse, IX, 1, 1868) ont mentionnné la tuberculose au nombre des causes de l'ulcère simple de l'estomac et Jacksh a fourni des relevés statistiques qui établissent la fréquence de cette lésion chez les tuberculeux. L'observation précédente est une preuve nouvelle venant à l'appui de l'assertion de ces auteurs.

Au point de vue des phénomènes cliniques présentés par ce malade, les renseignements sont restés malheureusement incomplets; car la lésion stomacale n'ayant pas été reconnue pendant la vie, l'attention n'avait pas été suffisamment portée sur les fonctions digestives. — Du reste, les symptômes de tubercule pulmonaire dominaient toute la scène morbide et auraient pu masquer ainsi les lésions gastriques. Cependant, il ne nous paraît pas sans intérêt de mentionner une diarrhée incoercible dont le malade était atteint depuis plus de trois mois et contre laquelle tous les agents thérapeutiques étaient restés impuissants. Les digestions étaient laborieuses, lentes et difficiles et accompagnées de flatulence, d'éructations gazeuses et de douleurs épigastriques. L'anorexie était complète; la langue, rouge à sa pointe et sur ses bords, paraissait dépouillée de son épithélium. Le malade avait présenté au moment de son entrée quelques vomissements alimentaires et il paraît même qu'à cette époque il aurait eu des selles sanglantes, mais pendant toute la durée de son séjour à l'hôpital il n'avait jamais vomi de sang.

Ces détails, quoique incomplets sans doute, n'en offrent pas moins un grand intérêt clinique, car ils montrent la possibilité d'une lésion ultérieure, étendue et profonde de l'es-

Digitized by Google

tomac sans hématémèse, et l'existence méconnue d'une tumeur épigastrique qui aurait pu aisément être confondue avec un cancer stomacal. De pareils faits, quoique d'une extrême rareté, doivent toujours rester gravés dans l'esprit des observateurs qui seront ainsi mis à l'abri d'erreurs toujours regrettables et parfois funestes.

9. *Diverticule de l'intestin grêle.*

M. Lannelongue fait voir :

Une portion de l'intestin grêle, d'un sujet de 40 ans, sur lequel se trouvait un appendice situé à 62 cent. au-dessus de la valvule iléo-cæcale. Est-ce le pédicule de la vésicule ombilicale, est-ce un diverticule? M. Lannelongue penche vers cette dernière opinion à cause de la forme, du siége et de la continuité de l'appendice avec l'intestin.

10. *Ulcérations annulaires des intestins; perforation de l'intestin grêle; rétrécissement du gros intestin.*

M. Lépine. — Cette pièce a été recueillie à l'autopsie d'une femme de 76 ans, qui a succombé dans le service de M. Charcot, peu de temps après son entrée, et sur laquelle je n'ai pu avoir de renseignements cliniques. Le ventre était volumineux; le péritoine très-injecté; quelques anses intestinales étaient recouvertes de fausses membranes. L'intestin grêle était dilaté ainsi que le côlon ascendant et transverse, le côlon descendant avait un calibre normal. — A l'union du côlon transverse et du côlon descendant, il existe une coarctation qui ne permet pas l'introduction du petit doigt, mais qui donne facilement passage à un crayon de calibre ordinaire. Les tuniques intestinales sont très-épaisses dans toute l'étendue du rétrécissement qui a environ 2 centimètres de longueur. A quelques millimètres au-dessus du rétrécissement existe une ulcération transversale peu considérable; dans le reste de son étendue, la muqueuse du gros intestin est saine.

La muqueuse de l'intestin grêle présente, à partir de la valvule iléo-cæcale six ulcérations s'étendant jusqu'à la tunique musculeuse et dont la direction est parfaitement perpendiculaire à l'axe de l'intestin dont ils occupent toute la largeur. Elles re-

Digitized by Google

présentent une perte de substance de la muqueuse de forme annulaire, étroite et comme taillée à l'emporte-pièce. Au niveau de l'ulcération la plus éloignée de la valvule iléo-cæcale se trouve une perforation de 2 à 3 millimètres de diamètre dont les bords sont très-amincis ; on s'est assuré par un examen attentif que cette perforation n'a pas été artificiellement produite pendant l'autopsie et c'est à son existence qu'il faut rapporter le développement de la péritonite à laquelle le malade a succombé.

Quant à la coarctation du gros instestin, elle est vraisemblablement produite par la cicatrice d'une ulcération annulaire semblable à celles qui existaient dans l'intestin grêle.

L'autopsie faite complétement a démontré l'absence totale de lésions tuberculeuses ; l'apparence des ulcérations ne rappelle pas d'ailleurs celle des ulcères tuberculeux. Les bords de la muqueuse au pourtour de l'ulcération ne font pas de saillie, la muqueuse s'arrête nettement là où commence l'ulcération sans former le moindre relief, et sans présenter de rougeur ni d'altération très-marquée. Les caractères objectifs sont ceux des ulcères simples.

11. *Kyste hydatique du foie en voie de guérison.*

M. Vaslin présente ce kyste qui a été recueilli dans le service de M. Richet :

Une amélioration évidente était survenue à la suite d'une première ponction suivie d'une injection iodée faite il y a 10 mois environ. La tumeur avait diminué de volume ; mais de 6 à 7 mois après, elle s'était accrue de nouveau et une seconde ponction avait été faite, suivie d'une nouvelle injection iodée. Le malade qui était phthisique mourut 3 ou 4 mois après de sa phthisie pulmonaire, ce qui permit de constater à l'autopsie que la membrane du kyste était ratatinée, repliée sur elle-même, et très-adhérente au tissu du foie. Le kyste paraissait avoir considérablement diminué de volume, mais dans son intérieur se trouvait une vésicule hydatique intacte de la grosseur d'une noix et on peut se demander si cette vésicule n'aurait pas proliféré à son tour et servi de point de départ à un nouveau kyste.

Digitized by Google

12. *Kyste hydatique suppuré du foie, ouvert dans la plèvre et dans les bronches.*

M. Bourdon.—Madeleine P.., âgée de 37 ans, entrée le 3 nov. 1869, à la Clinique (service de M. Richet) portait un kyste hydatique du foie qui faisait saillie au-dessous du rebord des fausses côtes et repoussait le foie jusqu'au niveau des épines iliaques supérieures (pas de frémissement hydatique).

Le 22 novembre, ponction avec la seringue de M. Dieulafoy; évacuation d'un litre de liquide seulement, M. Richet espérant la guérison à la suite de cette simple ponction.

4 jours après, douleurs dans l'hypochondre droit, frisson, fièvre, quelques vomissements. La fièvre et les douleurs persistent.

Le 27 décembre, accès de suffocation pendant la nuit, la malade vomit deux bassins de pus verdâtre.

A partir de ce jour la malade maigrit, son facies s'altère; elle tousse souvent et ses crachats sont purulents; de plus, elle vomit, de temps en temps après ses quintes, une quantité plus ou moins considérable de pus.

A la percussion, matité à droite remontant au-dessus de l'angle inférieur de l'omoplate; absence de murmure respiratoire, égophonie, etc.; gargouillement à la partie moyenne de la cavité pleurale.

Le 6 janvier, application de pâte de Vienne au point où a été fait la ponction, l'eschare tarde à se détacher; la malade s'affaiblit de jour en jour, fièvre hectique.

Mort brusque le 17 janvier, dans un accès de suffocation.

Autopsie. A l'ouverture de la cavité abdominale, on constate que le *foie* très-volumineux descend au-dessous de l'ombilic; au niveau de son bord supérieur, kyste flasque non tendu sans adhérences à la paroi abdominale.

A l'ouverture de la cavité thoracique, quantité considérable de pus dans la plèvre droite, garnie de fausses membranes molles sans consistance. Le poumon est comprimé dans la gouttière costo-vertebale, il est également recouvert de fausses membranes; sa base adhère au diaphragme et présente une perforation large comme une pièce de cent sous en argent, par laquelle on pénètre dans la cavité du kyste.

L'insufflation faite par la trachée montre que le pus pouvait être évacué par les bronches.

Les parois du kyste sont peu épaisses et tapissées de fausses

Digitized by Google

membranes. Dans la perforation est engagée la vésicule mère vide qui pourrait bien offrir, si elle était distendue, le volume d'une tête d'adulte. Cette vésicule est gélatineuse, jaunâtre, tremblotante, sans vaisseau et se déchire au moindre contact.

13. *Kyste hydatique de la rate en voie de régression.*

M. Chouppe. — Ce kyste a été trouvé à l'autopsie d'un phthisique arrivé à la troisième période de la tuberculose pulmonaire, dans le service de M. le professeur Vulpian. Il n'avait donné lieu pendant la vie du malade à aucun signe manifeste ; au point que cet homme, qui avait été soigné dans plusieurs hôpitaux pour son affection pulmonaire, n'avait jamais appelé l'attention sur l'hypochondre gauche.

La mort eut lieu le 12 janvier 1870 par suite des lésions pulmonaires ; l'autopsie fut faite le 13 janvier, 26 heures après la mort. L'examen de tous les viscères, fait avec le plus grand soin, ne révéla aucune altération se rapprochant de celle de la rate.

Description de la tumeur. A l'ouverture de l'abdomen, la rate se présente sous la forme d'une tumeur globuleuse qui occupe tout l'hypochondre gauche, s'avance jusqu'à l'ombilic et descend dans la fosse iliaque correspondante. Cette tumeur adhère sur plusieurs points à la séreuse pariétale; elle est arrondie et présente une circonférence de 37 centimètres.

A un examen très-superficiel on remarque qu'elle est composée de deux parties : 1° à la partie interne, une membrane blanc jaunâtre ; 2° à la partie externe et supérieure la paroi est formée par un tissu rougeâtre, présentant une couleur analogue à celle de la rate, excepté toutefois sur un point sur lequel nous aurons à revenir plus tard.

La face interne est sillonnée en plusieurs points par des vaisseaux artériels et veineux, dont quelques-uns atteignent le volume d'une plume d'oie, et qui se ramifient à la surface du kyste Un faisceau vasculaire se dirige à la partie supérieure et externe, vers le tissu splénique dans lequel il pénètre par un orifice bien circonscrit.

La partie externe, que nous avons dit être constituée par le tissu splénique, peut se subdiviser en deux zones concentriques ; 1° une zone périphérique constituée par la rate très-étalée et recouverte par le péritoine sur lequel l'on remarque par places des néo-membranes ; 2° une zone centrale, à bords irrégulière-

Digitized by Google

ment déchiquetés, formée par une plaque blanchâtre, saillante, d'aspect cartilagineux. C'est vers la partie supérieure, en un point où le tissu splénique semble se séparer de la paroi kystique, que les vaisseaux pénètrent dans l'organe. La tumeur occupe en conséquence le hile de la rate rejetant à la partie externe celle-ci étalée.

Si maintenant, la main étant appliquée à plat sur l'un des points de la tumeur, l'on percute, même légèrement, un autre point, la main éprouve un frémissement très-net. J'insiste d'autant plus sur cette particularité qu'ainsi que nous le verrons tout à l'heure, la tumeur ne renferme pas un contenu franchement liquide.

Avant l'ouverture du kyste son poids était de 2,041 gram.; après l'écoulement du liquide, il pèse 537 gram. ; par une incision large, il s'échappe un liquide de couleur jaunâtre, gélatineux, non homogène, qui s'écoule difficilement, coupé en de nombreux endroits par des traînées blanches, constituées par de fausses membranes hyalines. Au microscope l'on trouve des granulations graisseuses des cristaux de chlolestérine et des crochets d'échinocoque. La surface interne est tomenteuse, inégale, et rappelle l'aspect d'une artère athéromateuse. En un point cette paroi semble présenter un véritable abcès athéromateux, ouvert dans la grande cavité.

Au point qui correspond à la plaque blanchâtre que nous avons décrite plus haut sur la partie externe, la paroi est translucide. En effet, en ce point, entouré de toute part par le tissu splénique étalé, la paroi est uniquement constituée par du tissu kératoïde. La rate étalée semble saine, elle est peut-être un peu indurée.

En résumé dans la plus grande partie de son étendue la tumeur est limitée par une paroi d'une épaisseur uniforme d'environ trois centimètres ; arrivant à la partie externe, cette paroi est recouverte par la rate étalée et enfin au centre le tissu splénique disparaît pour laisser la tumeur uniquement limitée par un tissu de nouvelle formation.

14. *Hydrocèle de la tunique vaginale. -- Productions fibreuses des parois séreuses, hémorrhagies interstitielles. — Polype et corps libre.*

M. Malassez. — Le 24 novembre 1869, un homme de 66 ans fût amené dans le service de M. le Dr Trélat à la Pitié ; il avait été pris entre deux tombereaux chargés et il en était résulté un

Digitized by Google

enfoncement de tout le côté droit du thorax et une fracture de la colonne vertébrale. Entré le soir, il mourait le lendemain matin, succombant aux complications pulmonaires.

Cet homme était porteur d'une hydrocèle, et comme les autopsies d'hydrocèles sont assez rares et que le cas m'a paru être intermédiaire entre les hydrocèles simples et les hématocèles spontanées, j'ai pensé qu'il pourrait être de quelque intérêt aux yeux de la Société. La tumeur formée par cette hydrocèle était ovoïde à grosse extrémité inférieure, un peu plus volumineuse que le poing et parfaitement souple au toucher ; la transparence n'a pas été recherchée. Le liquide contenu était clair, citrin, sans le moindre flocon de fibrine. La séreuse pariétale au lieu d'être lisse et plane présentait, surtout dans sa partie inférieure et postérieure, des plaques saillantes, les unes rondes, les autres plus ou moins allongées, d'un blanc opalin, résistantes au toucher, ressemblant en un mot au cartilage hyalin. Sur une coupe on voit qu'elles se continuent avec la séreuse au-dessus de laquelle elles forment comme un croissant ; la démarcation est indiquée par les changements de couleur, la séreuse étant plus grisâtre.

Le testicule est situé à la partie supérieure et postérieure de la cavité vaginale, à laquelle il est intimement uni par sa partie postérieure ; l'épididyme est caché derrière lui, on ne voit que la tête qui dépasse l'extrémité supérieure du testicule ; cette disposition peut s'expliquer par la présence des plaques cartilaginiformes dont nous venons de parler. Quand on injecte (Longet, thèse de Strasbourg, 1860) une tunique vaginale saine, le testicule et l'épididyme se séparent, ce qui est dû au développement du cul-de-sac séreux qui sépare ces deux organes; et ils occupent l'un et l'autre la partie inférieure et postérieure de la cavité vaginale, ce qui est dû à ce que les culs-de-sac supérieurs moins résistants que les autres parties de la cavité vaginale se laissent distendre par le liquide injecté. Ici rien de pareil, des productions nouvelles se sont développées sur ces culs-de-sac, et ont rendu adhérents le testicule et l'épididyme ; la distension produite par le liquide de l'épanchement n'a donc pu se faire que sur les parties de la vaginale restées saines et extensibles, c'est-à-dire sur toute la portion inférieure et antérieure. La surface du testicule est rugueuse, irrégulière; elle est d'un blanc mat et présente quelques petites taches brunes. Sur une coupe on voit que la tunique albuginée est épaissie et que les taches sont dues à des amas brunâtres, occupant les couches les plus superficielles; à la partie inférieure du bord antérieur du testicule se trouve un petit

Digitized by Google

polype à pédicule très-mince, à corps régulièrement sphérique, du volume d'un grain de chènevis, blanc opalin et résistant comme les plaques de la séreuse pariétale. Enfin dans le liquide de l'hydrocèle il existait une espèce de petite perle tout à fait semblable au corps du polype; il est probable que ce n'est en effet qu'un polype détaché ; mais comme nous n'avons trouvé ni à sa surface, ni sur celle de la séreuse de restes de pédicule ou de traces d'implantation, la séparation devait dater de quelque temps. Divisé par une coupe médiane, il présente un noyau brunâtre analogue aux petites masses brunâtres qui forment les taches testiculaires ; et autour de ce noyau, une substance semblable à celle des plaques cartilaginiformes pariétales.

J'ai fait l'examen microscopique de ces différentes lésions:

1° Les plaques cartilaginiformes sont constituées par une substance fondamentale amorphe dans laquelle sont des fentes parallèles les unes aux autres ; dans les fentes on peut distinguer soit des cellules à noyau allongé, soit une simple petite ligne granuleuse. Je n'ai pas trouvé de vaisseaux. Ces productions appartiennent donc à cette variété de fibrôme dite *fibrôme cornéen*. On sait que la cornée donne à l'ébullition de la chondrine, tandis que le tissu fibreux ordinaire donne de la gélatine ; j'ai voulu voir ce que donnerait cette variété de fibrôme ; or j'ai pu constater que l'eau dans laquelle avait bouilli ces plaques contenait de la gélatine.

Dans leur partie profonde ces plaques changent de structure pour se continuer avec le tissu de la séreuse; la substance fondamentale devient onduleuse et fibrillaire, les espaces cellulaires s'anastomosent les uns avec les autres; ils forment ainsi des figures étoilées ; enfin, il existe des vaisseaux dont quelques-uns se continuent avec ceux des tissus sous-jacents.

2° Les productions de la paroi testiculaire sont différentes des précédentes; elles ne sont formées que par du tissu fibreux, à substance amorphe, à cellules étoilées et anastomosées ; il contient des vaisseaux et se continue sans ligne de démarcation sensible avec la tunique albuginée ; cette union intime, cette ressemblance de tissu nous explique pourquoi ces productions viscérales ne peuvent être décortiquées comme les productions pariétales.

3° Les taches brunes sont dues à de petits foyers hémorrhagiques, qui semblent s'être formés dans les espaces plasmatiques, comme on peut le voir dans les parties périphériques des taches ; puis, qui se sont réunis les unes aux autres par rup-

Digitized by Google

ture ou destruction de la substance amorphe comprise entre ces petits foyers ; et ont ainsi formé de petits amas sanguins plus ou moins volumineux ; ces foyers sont plus étendus en surface qu'ils ne sont proéminents dans la cavité vaginale ; cependant comme ils sont très-superficiels, on conçoit avec quelle facilité ils peuvent briser la mince couche qui les sépare de la cavité et transformer ainsi une hydrocèle en hématocèle : fait indiqué depuis longtemps par Hunter, Boyer, et remis en lumière par M. Gosselin.

4o Quant au corps libre et au polype, ils sont formés comme les plaques cartilaginiformes par du tissu fibreux cornéen, dont les espaces cellulaires sont disposés concentriquement au noyau ; celui-ci est semblable à certaines parties, probablement anciennes, des foyers hémorrhagiques et paraît être de la matière colorante de sang.

M. Hayem demande si l'on a bien constaté des vaisseaux de nouvelle formation ; et sur la réponse affirmative de M. Malassez, fait remarquer que ce fait a une grande analogie avec la pachyméningite, et que, par conséquent, certaines hématocèles peuvent être considérées comme étant analogues aux hématomes de la dure-mère.

15. *Tumeurs du testicule.*

M. Fouilloux présente une tumeur du testicule enlevée sur un sujet de 47 ans, employé de chemin de fer.

Elle s'est développée en dix-huit mois. — Il y a deux mois, elle a été le siége d'une violente contusion, à la suite de laquelle elle s'est râmollie. Elle est ovoïde, à grand diamètre vertical, et pèse 645 grammes. A la coupe, elle présente l'aspect encéphaloïde type ; sur sa face antérieure, au niveau du point qui a été le siége de la contusion, on voit une masse jaune, grenue, noire au centre, qui est de la fibrine en régression. La surface externe de la tumeur est revêtue d'une coque épaisse, fibreuse, et surtout très-adhérente. — Pas de trace de testicule. L'opération a été pratiquée le 28 janvier 1870. Le 3 février, le produit morbide récidive sur place.

M. Fouilloux présente une deuxième tumeur du testicule pesant 630 grammes.

Digitized by Google

Elle est arrondie en cornemuse, rappelant la forme de l'estomac en demi-réplétion. Elle est formée de deux parties nettement accentuées : l'une, supérieure, forme une poche pleine de liquide analogue à celui des hydrocèles ; cette poche est une dépendance de la cavité vaginale, car elle se continue avec elle en arrière de l'autre partie qui est solide et formée d'une coque fibreuse très-dense, renfermant une masse jaune, diffluente. — Pas de trace de testicule.

Le malade a 40 ans ; il fait remonter le début de la tumeur à huit ans environ. Il a été opéré le 28 janvier ; le 3 février, sa plaie est en voie de guérison.

16. *Epithélioma du col de l'utérus.*

M. Gschwender fait voir :

Une tumeur de l'utérus, qui était située sur la lèvre antérieure du col. Elle est lisse, non bosselée, assez molle. Elle était indolente et n'avait pas altéré la santé de la malade ; son début avait passé inaperçu. On se décida à l'exciser au moyen du bistouri. L'examen microscopique fait par M. Hénocque permit de constater que c'était un épithélioma.

17. *Kyste multiloculaire de l'ovaire avec ascite récidivante.*

M. Caubet présente ce kyste et remet l'observation suivante :

M... (Louise), marchande aux Halles, 34 ans, fille, née à Bourg-la-Reine (Seine).

La malade entre pour la première fois à la Pitié en 1864 (7 décembre), à l'âge de 28 ans. Elle fait remonter le début de sa maladie à deux ans ; à cette époque, elle aurait eu des accidents péritonéaux. — Elle avait consulté M. Nélaton qui lui avait proposé l'ovariotomie. — A la date de son entrée, elle avait déjà subi neuf ponctions.

Le 8 décembre, M. Gosselin pratique sur le côté droit du ventre une ponction qui donne issue à un litre à peu près de liquide purulent. Trois jours après, nouvelle ponction à gauche ; issue de vingt et un litres de liquide jaune un peu poisseux.

Déjà, à cette époque, une ascite considérable compliquait une tumeur kystique située au côté droit de la cavité abdominale. — Sortie le 13 décembre.

Dans le cours de l'année 1865, la malade entre plusieurs fois

Digitized by Google

dans le service de M. Gosselin et subit dix fois la ponction de son ascite.

Le kyste ovarien paraît rester stationnaire. L'opération de l'ovariotomie proposée par M. Gosselin est repoussée par la malade.

Elle entre une dernière fois à la Pitié en 1866 (10 janvier), subit une vingtième ponction évacuatrice de l'épanchement ascitique, et l'on constate l'existence d'une large adhérence du kyste à la paroi abdominale antérieure au-dessus de l'arcade crurale droite.

La malade quitte la Pitié le 3 mars pour entrer à la Salpêtrière. — Durant son séjour de deux ans dans cet hospice, elle est prise d'accidents péritonéaux très-graves avec poussée inflammatoire et suppurative des kystes. Une ouverture spontanée s'établit en un point de la paroi vaginale, et pendant plusieurs mois laisse écouler une grande quantité de pus; en même temps apparaissent des phénomènes d'infection putride, et la malade tombe dans un état d'hecticité complète.

Néanmoins, la suppuration se tarit à la longue, l'état général s'améliore peu à peu, et enfin la malade, complétement rétablie, demande à sortir de la Salpêtrière dans le cours de 1868, conservant une tumeur kystique stationnaire et une ascite récidivante.

Elle reparaît à l'hôpital de la Charité en 1869 (29 juin), présentant à ce moment les signes d'une péritonite légère autour de la tumeur kystique très-ancienne, qui est toujours compliquée d'ascite. Une nouvelle ponction (la 49e) laisse écouler dix litres de liquide ascitique. La tumeur kystique qu'on explore facilement après l'évacuation de l'épanchement péritonéal, paraît n'avoir pas augmenté de volume depuis 1864.

Après plusieurs ponctions successives, à intervalles de six semaines à un mois, la malade subit, le 6 janvier 1870, une 54e ponction. — Sortie le lendemain de cette opération, elle rentre le 17 janvier présentant tous les symptômes d'une péritonite aiguë qui avait débuté le 11 janvier au soir. En outre, on constate que l'ouverture faite par le trocart n'est pas cicatrisée, qu'elle est humide de pus, et qu'autour d'elle existe une rougeur érysipélateuse qui s'étend dans un rayon de 10 centimètres à peu près. — Les symptômes de la péritonite vont croissant et la malade meurt le 20 janvier au matin.

Autopsie faite quarante-six heures après la mort. *La cavité abdominale* contient une grande quantité de liquide séro-puru-

Digitized by Google

lent. La surface du péritoine pariétal et les organes abdominaux sont recouverts de fausses membranes épaisses et consistantes d'origine ancienne. Un enduit jaunâtre pultacé et des adhérences molles attestent la péritonite récente.

Le *grand épiploon* est profondément modifié dans sa partie libre. D'un feuillet épais qui réunit la grande courbure de l'estomac et le côlon transverserse partent quelques brides isolées et arrondies qui vont s'insérer séparément à la paroi abdominale antérieure, à quelques centimètres au-dessus de l'ombilic. Un de ces cordages épiploïques adhère au sommet de la poche kystique principale.

La surface péritonéale, au niveau de l'ouverture faite par le trocart sur la paroi abdominale, est complétement cicatrisée, et l'on constate que la plaie cutanée non encore réunie est cependant très-superficielle.

A la région hypogastrique, au niveau du détroit supérieur existe une énorme masse bilobée, composée de deux tumeurs, l'une gauche, peu proéminente, qui paraît remplir toute la cavité du petit bassin, l'autre droite, irrégulièrement ovoïde, du volume d'une tête de nouveau-né environ, et qui fait saillie dans la cavité abdominale jusqu'au-dessus de l'ombilic. A son sommet adhère une des brides épiploïques signalées plus haut. Cette tumeur est tendue, rénitente, on n'y perçoit qu'une fluctuation douteuse.

De fausses membranes épaisses et lamelleuses recouvrent la masse kystique, et au niveau de la large base de la tumeur droite constituent des adhérences très-épaisses entre celle-ci et la paroi abdominale, en arrière et en avant surtout, au-dessus de l'arcade crurale. C'est cette dernière adhérence qui avait été constatée par M. Gosselin dès 1866.

Cette tumeur proéminente laisse écouler par l'incision un pus verdâtre très-épais. Sa cavité est cloisonnée en deux poches distinctes; les parois sont épaisses de 3 millimètres environ et d'une consistance considérable.

Quant à la seconde masse incluse dans le petit bassin, après avoir été séparée par la dissection des fausses membranes épaisses qui l'enveloppent, elle apparaît formée à sa superficie de plusieurs lobes de volume inégal. Ceux-ci, successivement ponctionnés, laissent échapper un liquide dont la nature varie avec chaque poche kystique. Parfaitement purulent dans les unes, il est limpide et citrin dans les autres; dans quelques-unes enfin on constate une masse blanchâtre demi-gélati-

Digitized by Google

neuse. Ces poches, à contenu si varié, sont placées les unes à côté des autres avec la plus grande régularité. Au contraire, pour ce qui est de leur capacité, on constate que les plus superficielles sont les plus volumineuses.

En outre, au centre de cette masse multiloculaire et dans l'intervalle même que laissent entre elles les petites poches centrales, on trouve une substance d'une coloration blanc grisâtre, de consistance mollasse, infiltrée de pus en quelques points. Deux ou trois poches profondes sont remplies d'un contenu de même nature, et sur la paroi interne des autres cavités kystiques on trouve disséminées çà et là de petites masses en forme de chou-fleur et en ayant aussi l'apparence. Cette substance offre les caractères extérieurs de l'encéphaloïde ou du cysto-sarcome du sein et du testicule.

L'examen microscopique a été pratiqué au laboratoire d'histologie de Clamart, par M. Grancher, à l'obligeance duquel je dois la note suivante :

Ce produit morbide est composé de deux parties : un contenant et un contenu. Le contenant est une membrane de tissu conjonctif fasciculé d'où partent des brides de même nature divisant en deux ou trois loges irrégulières la cavité du petit kyste. Le contenu de ces loges est formé de petits bourgeons simples ou composés, très-irréguliers, tapissés par une seule couche d'épithélium cylindrique, la plupart en dégénérescence muqueuse. Les espaces très-irréguliers qui séparent les bourgeons sont eux-mêmes remplis d'une matière muqueuse, réfringente, sans structure, qui se précipite par l'acide acétique. En quelques points, les espaces semblent clos de toutes parts et forment ainsi de petits kystes tapissés d'épithélium cylindrique. Il s'agit donc d'un tissu complexe où des bourgeons à épithélium cylindrique sont écartés et dissociés par des masses kystiques de nature muqueuse.

C'est là ce que l'on a désigné sous le nom de kystes proligères.

L'utérus, de volume à peu près normal, est déjeté un peu à droite. La cavité du corps est sans déformation et présente les cornes qui conduisent à l'orifice des trompes; cependant on ne retrouve en aucun point de la masse kystique les ovaires ni les trompes. Le col est un peu gros, aplati, l'orifice ne présente aucune trace de déchirure. La malade était, en effet, nullipare, de plus elle avait toujours eu ses règles régulièrement, quoique peu abondamment.

Digitized by Google

La paroi vaginale n'offre rien de particulier : il est impossible de retrouver aucune trace de l'ouverture qui, en 1867, laissa pendant longtemps s'écouler du pus, venant sans doute de l'une des poches suppurées. Les poches les plus voisines de ce conduit étaient peu adhérentes à sa paroi.

Le rectum et la vessie sont normaux dans leur structure et dans leur situation.

Deux considérations surtout paraissent découler de l'étude de cette pièce : 1° l'état longtemps stationnaire du kyste ; 2° l'existence d'une grande quantité de pus dans ces poches sans qu'aucune manifestation aiguë fût venue depuis 1867 en trahir la présence.

18. *Kyste multiloculaire de l'ovaire gauche.*

M. Bergeron fait voir ce kyste qui est très-volumineux et communique les détails suivants :

Le 25 décembre 1869, une femme âgée de 28 ans, couturière, entre dans le service de M. le professeur Dolbeau, à l'hôpital Beaujon.

Cette femme, qui a toujours joui d'une bonne santé jusqu'à ce jour, qui ne présente les traces d'aucune diathèse, et dont les antécédents sont excellents, qui n'a jamais eu d'enfants, porte une tumeur volumineuse siégeant dans l'abdomen, et dont elle fait remonter le début à huit mois.

A cette époque, elle ressentit comme un sentiment de pesanteur dans le bas-ventre, surtout à gauche ; elle remarqua qu'elle se fatiguait plus facilement, et elle ne tarda pas à constater un développement exagéré de la région abdominale, principalement du côté gauche. Puis, peu à peu, la tumeur s'étendit vers la ligne médiane, remonta assez haut vers l'ombilic et présenta, en un mot, un développement assez rapide pour que, dans les premiers jours de décembre, elle occupât une grande partie de la cavité abdominale inférieure, et que sa présence fît naître des symptômes fonctionnels dont l'intensité amena la malade à l'hôpital.

A l'examen de la malade, on constate la présence d'une masse volumineuse, bosselée, inégale, mate, indolente à la pression, occupant la partie inférieure de la cavité abdominale et remontant vers l'ombilic. Cette tumeur ne paraît pas avoir d'adhérence avec la paroi abdominale, et on peut lui faire exécuter de légers déplacements.

Digitized by Google

A la palpation, on constate bien çà et là au niveau des bosselures une fluctuation évidente, mais il est facile de remarquer que cette fluctuation est limitée et qu'elle ne se propage pas à toute la tumeur. Au toucher vaginal on constate que le col est vierge, petit et remonté. Les culs-de-sac sont libres.

Interrogée sur les signes fonctionnels qui ont accompagné la présence de cette tumeur, elle nous apprend que bien réglée jusqu'à ces derniers temps, elle a remarqué un trouble notable de la menstration depuis trois mois. Les règles étaient plus abondantes, en outre elles survenaient plus fréquemment, deux et quelquefois trois fois par mois; écoulement leucorrhéique dans l'intervalle.

Anorexie ; vomissements après le repas; depuis deux mois, dyspnée; oppression datant de quinze jours; constipation; pas de troubles de la miction.

En présence de ce kyste de l'ovaire, multiloculaire, n'ayant probablement aucune adhérence, datant de sept mois, chez une femme bien constituée qui, malgré l'état de faiblesse dans lequel elle se trouve et qui du reste augmente tous les jours, présente encore assez de force pour supporter une opération, M. Dolbeau propose l'ovariotomie à la malade, qui repousse loin d'elle cette idée.

Le 27 décembre, une ponction est pratiquée pour remédier aux accidents de dyspnée qui ne peut que s'accroître. Il ne s'écoule par la canule qu'une faible quantité d'un liquide brun jaunâtre, d'une consistance sirupeuse.

Le soir, un léger frisson de fièvre et de la douleur autour de la piqûre.

Les accidents ne reparaissent pas du reste le 28 au matin.

Sur ces entrefaites, M. Dolbeau est remplacé momentanément par M. Lannelongue, qui de nouveau insista auprès de la malade pour qu'elle se laissât opérer.

Sur son refus catégorique M. Lannelongue se contenta de lui pratiquer deux nouvelles ponctions, l'une le 5 janvier, l'autre le 18 janvier.

Ces deux ponctions n'amenèrent pas du reste de meilleurs résultats que la première, et ne donnèrent issue qu'à quelques gouttes d'un liquide de plus en plus foncé et d'une épaisse consistance.

Les symptômes digestifs (anorexie, vomissements, constipation) devinrent plus sérieux.

La dyspnée augmenta de jour en jour. Le 23, la malade res-

Digitized by Google

sentit dans le ventre de violentes douleurs dont le maximum était au niveau du point où avait été pratiquée la seconde ponction. Le ventre se ballonna, et de la tympanite apparut à droite de la tumeur. Symptômes fébriles. Pouls fréquent, petit, intermittent. Mort dans le coma, le 26 janvier 1870.

L'autopsie fut faite le vendredi 28 janvier; en voici les principaux détails :

Une incision est pratiquée sur la ligne médiane de la paroi abdominale et l'on arrive immédiatement sur une tumeur irrégulièrement bosselée formée de petits kystes agglomérés, à parois épaisses, de volume variable, depuis le volume d'une noisette jusqu'à celui des deux poings. Ils sont indépendants les uns des autres et leurs parois incisées laissent sourdre un liquide consistant, sirupeux, brunâtre.

Cette masse kystique dont le poids total est de 8 kil. 350 gr. ne présente *aucune adhérence* avec la paroi abdominale. Elle tient au ligament large correspondant par un pédicule mince, aplati, rubané, membraneux, peu vasculaire et d'une longueur de 8 centimètres sur 5 centimètres de largeur.

L'ovaire correspondant a disparu. Celui du côté droit est parfaitement sain. L'utérus est normal, petit.

Dans la cavité abdominale on trouve une quantité assez notable d'un liquide jaunâtre tenant en suspension des fausses membranes en assez grand nombre et qui ont les caractères anatomo-pathologiques de la péritonite dont on a constaté les symptômes dans les derniers jours de la vie.

Les autres organes thoraciques et abdominaux ne présentent aucune altération.

M. Lannelongue n'avait pas cru devoir opérer la malade vu son refus. Ayant constaté à l'autopsie un pédicule mince et aplati contenant à peine deux ou trois vaisseaux, ce qui eût amené une hémorrhagie peu abondante, si même il y en avait eu, il croit qu'il y a lieu de regretter de ne pas s'être décidé pour l'opération. Seulement il aurait fallu morceler la tumeur, vu son volume considérable, avant d'arriver sur le pédicule.

M. Houel ne partage pas cette opinion. De l'avis de tous les auteurs qui se sont occupés de l'ovariotomie, on ne doit jamais morceler une tumeur ovarienne qu'on veut enlever, avant de s'être assuré du pédicule et de l'avoir lié, sous

Digitized by Google

peine d'avoir une hémorrhagie artérielle ou veineuse effrayante. Il a été à même de constater ce fait dans toutes les ovariotomies qu'il a faites ou vu faire.

M. Lannelongue. — Il faut donc conclure qu'un volume aussi considérable que celui que présentait cette tumeur est une contre-indication à l'ovariotomie, car certainement il était impossible d'arriver d'emblée sur le pédicule, ni de faire sortir la tumeur à travers la paroi abdominale sans la morceler.

19. *Débris de placenta expulsé spontanément.*

M. Saison montre :

Un débris de placenta expulsé spontanément trente-six heures après l'accouchement, par une primipare de 23 ans, chez laquelle il fallut trois quarts d'heure pour la délivrance qui fut faite au moyen de deux doigts introduits de façon à embrasser la partie postérieure du placenta. Celui-ci n'était pas entier, il en restait un débris qui fut expulsé spontanément 36 heures après. En un point il existe une portion fibreuse ou plutôt fibrineuse, qui peut-être adhérait à l'utérus et rendait l'extraction difficile, mais c'est ce que l'on ne peut pas dire. Aujourd'hui, au sixième jour, il n'y a pas de fièvre et il n'y en a pas eu. Cette pièce semble prouver le contraire de ce qui est avancé par plusieurs auteurs, qui conseillent d'aller chercher les débris du placenta dans l'utérus si la délivrance n'est pas faite complétement.

20. *Lésions syphilitiques multiples chez un enfant de 9 mois.*

M. Humbert. — D... veuve M..., âgée de 28 ans, entre le 12 décembre 1869, à l'hôpital Lariboisière, dans le service de M. le professeur Verneuil. Il y a neuf mois, premier accouchement naturel et à terme. L'enfant qui paraissait parfaitement sain au moment de sa naissance, a été atteint, trois mois après, d'éruptions cutanées, dont il est impossible de préciser la nature. A son entrée à l'hôpital, il porte, au niveau de la paupière supérieure droite, une tumeur assez volumineuse, d'un rouge liquide, marquée au centre d'un point grisâtre,

Digitized by Google

molle et fluctuante. Diagnostic : gomme de la paupière supérieure. Il présente en outre d'autres tumeurs, moins considérables que celle-ci, et siégeant au niveau du frontal et sur les membres supérieurs, notamment à l'extrémité inférieure du cubitus gauche. Il n'y a sur ce point aucune altération des téguments.

D'après les renseignements que fournit la malade, on suppose qu'elle a été atteinte de syphilis dès le commencement de sa grossesse. Ni elle, ni son enfant n'ont jamais suivi aucun traitement.

Dès son entrée, celui-ci est soumis au mercure à l'intérieur et aux bains de sublimé. La tumeur de la paupière s'ulcère, se ride, et se cicatrise complétement; mais les autres restent stationnaires. Faiblesse, amaigrissement, état cachectique profond. Mort le 31 décembre.

A l'autopsie on trouve des lésions viscérales et osseuses dont nous allons donner l'exposé : les unes siégant dans le foie, la rate, le poumon, les ganglions lymphatiques; les autres dans les os des membres supérieurs et le frontal.

Le foie est volumineux; il ne présente pas de lésions superficielles; mais à la coupe on y rencontre de petites tumeurs gommeuses miliaires, un peu plus grosses qu'une tête d'épingle, disséminées çà et là sous la forme de points d'un blanc jaunâtre, sans modification apparente du tissu environnant.

Dans la rate, les productions morbides atteignent le volume d'un pois; elles siégent sous la capsule, notablement épaissie, et la soulèvent légèrement.

Le lobe inférieur du poumon gauche est hépatisé ; mis dans l'eau, il ne surnage pas; dans ce lobe, comme dans le reste des deux poumons, on trouve çà et là des masses d'aspect caséeux, de la grosseur d'un pois à celle d'une petite noisette; mais ici on ne peut affirmer qu'il s'agisse plutôt de tumeurs gommeuses que d'une de ces pneumonies catarrhales caséeuses qui font si souvent partie, au dire de Virchow, des affections pulmonaires simplement inflammatoires d'origine syphilitique.

Les ganglions bronchiques présentent des altérations analogues, qui se retrouvent à un degré plus avancé dans les ganglions sous-maxillaires dont quelques-uns sont complétement ramollis.

L'extrémité inférieure de l'humérus du côté droit et l'extrémité supérieure du cubitus du même côté sont envahies par une ostéite qui a détruit un grand nombre de cloisons du tissu réticulé, et dont le pus s'est fait jour dans l'articulation.

Digitized by Google

A la partie inférieure de l'humérus gauche, on peut voir ce processus à son début, sous la forme de trois points jaunâtres, isolés, parfaitement circonscrits, et entourés par le tissu médullaire qui a conservé sa coloration normale.

La moitié inférieure du cubitus correspondant présente un renflement fusiforme qui quadruple au moins son volume normal. Une section verticale de l'os montre que toute cette partie est occupée par une masse blanchâtre, puriforme, au milieu de laquelle quelques trabécules osseuses ont seules persisté. A la circonférence, le tissu compacte est aussi détruit, et le périoste seul sépare la cavité de l'os des parties environnantes.

Enfin, le frontal offre aussi les caractères les plus nets de l'ostéo-périostite gommeuse. Trois tumeurs principales se font remarquer par leur volume : une gauche, une droite, à peu près circulaires, une médiane allongée transversalement. A gauche et à droite elles ont complétement perforé l'os, et sont visibles à la face interne. Celle du milieu, ainsi que deux ou trois autres, plus petites, disséminées sur divers points, ont seulement détruit la table externe. Elles contiennent pour la plupart une matière liquide, jaunâtre, puriforme, qui est plus consistante et comme caséeuse dans celles dont le développement est le moins avancé.

M. Desprès fait remarquer que le traitement mercuriel n'a pas enrayé la marche de la maladie et que ce fait doit être ajouté à une dizaine de faits publiés par M. Lailler, dans lesquels les enfants sont morts malgré ce traitement.

M. Muron. — L'enfant avait toutes les lésions avant son entrée à l'hôpital, et il n'y avait pas eu de traitement jusque-là. Celui-ci n'a duré que quinze jours à trois semaines, seulement pendant le séjour de l'enfant à l'hôpital.

M. Guéniot considère ce fait comme prouvant le contraire de l'assertion de M. Desprès. L'enfant n'a pas été traité suffisamment, voilà tout.

M. Desprès. — Je voulais simplement faire remarquer que le petit malade a été traité pendant vingt jours par les mercuriaux sans aucun résultat. Or il n'y a pas de médi-

Digitized by Google

cament spécifique qui n'agisse pendant un temps aussi long; donc le traitement mercuriel est inefficace.

M. Ledentu. — Il ne faut pas généraliser et exclure le mercure parce qu'il ne guérit pas toutes les syphilis.

M. Desprès. — Si le mercure était un spécifique, il guérirait toutes les syphilis; et pour nier cette spécificité je ne me fonde par sur quelques faits mais sur toutes les observations que j'ai trouvées; il y en a un certain nombre.

M. Ledentu cite un cas de syphilis congénitale due à ce que le père de l'enfant avait eu un chancre induré; il n'eut pas d'accidents secondaires, néanmoins l'enfant eut la syphilis, ce qui ne serait certainement pas arrivé si le père avait pris du mercure. La mère n'était pas syphilitique.

M. Houel fait remarquer que le crâne était complétement perforé et que cette lésion seule pouvait occasionner la mort, indépendamment de la syphilis.

M. Laborde. — Des cas où il y a une pareille lésion ne peuvent pas entrer dans une discussion sur l'efficacité du mercure dans le traitement de la syphilis; il n'y a pas de médicament spécifique contre une lésion aussi avancée, aussi ce fait est-il d'un grand enseignement sous ce rapport.

21. *Gomme de la face supérieure du foie. — Pneumonie fibrineuse du lobe inférieur du poumon gauche. — Ovaire droit détruit par la suppuration, ovaire gauche converti en une masse de tissu fibreux.*

M. Lecourtois, à l'occasion de la présentation précédente, appelle l'attention sur les lésions trouvées dans le poumon, dont la nature spécifique n'a pas été affirmée; avec raison, croit-il, vu la variété des lésions syphilitiques et la circonspection que l'on doit mettre dans l'appréciation des lésions viscérales rencontrées chez les syphilitiques. A l'appui de son opinion, il communique le fait suivant :

M... (Amanda), âgée de 29 ans, blanchisseuse, entre à l'hô-

Digitized by Google

pital de la Charité le 25 février 1867 et y meurt le 27 juin dans le service de M. Bourdon.

La malade présentait de l'alopécie, elle disait avoir eu des taches roses sur la peau, et des boutons à la vulve.

Le traitement mercuriel consistant en pilules de proto-iodure de mercure fut employé pendant quelques semaines, mais on ne tarda pas à y renoncer à cause de l'état de profonde anémie dans lequel la malade était plongée.

Elle présenta pendant son séjour à l'hôpital, à des intervalles très-rapprochés, tantôt de cinq ou six, tantôt de dix à quinze jours, les symptômes d'une péritonite survenant brusquement. Ces symptômes consistaient en vomissements vert porracé, et en une douleur extrêmement vive dans les régions iliaques et hypogastriques. Le toucher vaginal permit de constater l'immobilité complète de l'utérus et de l'induration noueuse, au niveau du cul-de-sac utéro-rectal. A diverses reprises survinrent des garde-robes sanglantes.

Le diagnostic fut celui de syphilis et de tubercules des organes génitaux.

Les fréquentes et violentes péritonites ne tardèrent pas à épuiser la malade qui mourut après avoir présenté dans les cinq derniers jours de sa vie une douleur *extrêmement vive* dans la région thoracique gauche et une dyspnée très-considérable, avec crachats muqueux peu abondants.

Voici les résultats de l'autopsie :

1° Poumons : pneumonie fibrineuse de la base du poumon gauche (constatée par M. Ranvier); le reste des poumons est sain.

2° Foie : la surface convexe du foie présente cinq masses fibreuses d'une épaisseur de 1 à 2 centim. Ces masses sont denses, ne présentant aucune trace de matière caséeuse, elles sont un peu déprimées en cupule.

3° Organes génitaux : culs-de-sac utérins antérieur et postérieur complétement effacés par des brides et des bandelettes fibreuses d'une résistance variable et étendues de l'utérus à la vessie, d'une part, et de l'utérus au rectum d'autre part.

Ovaire droit converti en une poche fibreuse à surface intérieure tapissée de débris de matière caséiforme, et communiquant par un orifice d'un centimètre environ de diamètre, avec la cavité du rectum. Des adhérences et des productions fibreuses avaient converti en canal l'orifice de communication recto-ovarien.

Digitized by Google

L'ovaire gauche présente une masse arrondie, de la grosseur d'une noix, composée de tissu fibreux très-dense, sans trace de matière caséeuse.

Nulle part on ne rencontre, malgré un examen minutieux, de manifestations tuberculeuses bien nettes, ni sur le péritoine, ni dans les poumons.

Le diagnostic de la lésion des organes génitaux : tuberculisation, était-il exact ? Il y a là une question bien difficile à résoudre. Y a-t-il eu une gomme suppurée de l'ovaire droit et une gomme fibro-plastique de l'ovaire gauche ? Bien que nous penchions vers ce dernier parti, nous croyons prudent de ne point nous prononcer sur ce point.

Au moins est-il certain qu'un observateur peu expérimenté aurait pu conclure à une tuberculisation de la base du poumon gauche, ce que l'examen microscopique fait par M. Ranvier ne permet pas d'admettre, pas plus que, dans ce cas, une lésion pulmonaire syphilitique.

En résumé, la lésion pulmonaire est celle d'une pneumonie fibrineuse, pneumonie qu'on peut considérer comme l'une de ces pneumonies terminales à douleur exagérée, survenant parfois chez les malades épuisés par de longues souffrances.

La lésion hépatique n'est pas douteuse, le foie a présenté des gommes.

La lésion du péritoine du bassin est celle de la péritonite non tuberculeuse.

La lésion de l'ovaire droit nous paraît être probablement de nature syphilitique.

Celle de l'ovaire gauche pourrait peut-être se rapporter à une gomme suppurée, mais nous n'osons pas conclure en ce sens.

Enfin, le traitement mercuriel n'a pu être continué à cause de la profonde anémie de la malade.

22. *Cancroïde de la joue opéré. Autoplastie.*

M. Lannelongue fait voir un cancroïde de la joue, enlevé sur un sujet tuberculeux, âgé de 30 ans, qui réclamait l'opération avec la plus grande insistance :

L'existence de tubercules pulmonaires avait fait naître un doute sur la nature de la tumeur, mais je croyais surtout à un cancroïde. Le début de la tumeur remontait à deux ans. L'opération

Digitized by Google

pratiquée le 21 janvier laissa une perte considérable de substance dans la joue, qui fut réparée par une autoplastie pratiquée suivant la méthode de Chopart.

Le lambeau fut formé au moyen de deux incisions verticales dirigées vers la clavicule, avec cette particularité que la largeur en bas était d'un tiers plus grande que celle en haut, ainsi que le conseillent Blandin et M. Denonvilliers. Un affrontement très-exact fut fait au moyen de 35 ou 40 points de suture, avec des fils très-fins, suffisants pour maintenir le lambeau en place. Celui-ci avait une certaine épaisseur et contenait une quantité suffisante de vaisseaux, ainsi que cela était démontré par une gouttelette de sang que présentait la pointe de l'aiguille à chaque point de suture. La commissure labiale n'a pas été refaite de crainte que l'encoche n'amenât un manque de vitalité suffisante. L'artère faciale et la veine jugulaire n'ont pas été lésées et ont été laissées dans les parties profondes, le lambeau étant suffisamment épais sans cela. Celui-ci a été reporté de bas en haut.

L'examen microscopique fait par M. Cornil a permis de constater que c'était bien un cancroïde, développé chez un tuberculeux. Il n'y avait pas d'engorgement ganglionnaire.

Le 28 janvier, la cicatrisation du lambeau est complète sauf en bas. Deux faits m'ont frappé pendant cette cicatrisation : le premier a été l'élévation de température du lambeau, qui était de 38°,7 supérieure à celle de l'aisselle qui était de 37°,3 et 4, ce qui s'explique par ceci que le sang n'arrivait dans le lambeau que par sa base, était forcé de stagner et remplissait ainsi tous les capillaires du lambeau. La température a diminué quand la cicatrisation a commencé, et m'a fourni par conséquent une indication pour enlever les fils; c'était une preuve que la circulation du lambeau communiquait avec la circulation des parties voisines. Le second fait a trait à la sensibilité du lambeau. Celle-ci, qui s'est montrée dès le lendemain, explorée, d'abord par les piqûres, puis au moyen d'une boule et d'une pointe de cautère chauffée à blanc, était rapportée au point d'où le lambeau avait été détaché pour la partie inférieure, mais aux parties circonvoisines supérieures pour la partie supérieure. J'explique cette anomalie par les anastomoses qui existent entre les branches terminales du trijumeau et celles du plexus cervical. L'impression appliquée à la partie supérieure du lambeau arrivait par sa base au *sensorium commune* qui la rapportait aux parties périphériques où elle s'arrêtait parce que là toutes les branches du trijumeau avaient été coupées.

Digitized by Google

M. Laborde ne peut pas accepter cette explication parce qu'elle s'appuie sur un fait réflexe; or, les faits réflexes donnent lieu à des phénomènes de mouvement et non de sensibilité.

M. Lannelongue. — Ce n'est pas ici un acte réflexe; l'acte réflexe étant un mouvement qui succède à une sensation extérieure. Ici se détermine une impression qui, après s'être élaborée au centre nerveux, donne la sensation du toucher ailleurs qu'au point touché.

M. Laborde. — Je ne nie pas le fait, mais l'explication ne peut pas s'appliquer à la sensibilité. Pour celle-ci la sensation, après avoir suivi un circuit, doit revenir à son point de départ.

M. Fernet. — L'explication du déplacement de la sensation pour les parties supérieures est contradictoire avec celle du déplacement de la sensation pour les parties inférieures. Les mêmes branches du plexus cervical sont traversées; les sensations du malade devraient donc, dans les deux cas, être rapportées à la partie d'où le lambeau a été pris, c'est-à-dire à la périphérie de ces branches cervicales.

M. Lannelongue. — Il n'y a pas de contradiction dans mon explication. Les deux parties du lambeau reçoivent leurs nerfs de deux origines différentes, la partie supérieure du trijumeau, la partie inférieure du plexus cervical. Les branches du trijumeau ont été coupées à leur périphérie, par conséquent il semblait que la partie supérieure ne devait pas être sensible, mais il se trouve qu'elle l'était dès le lendemain de l'opération et que la sensibilité était rapportée par le malade aux parties circonvoisines. J'explique cette bizarrerie apparente par les anastomoses des branches terminales du trijumeau et du plexus cervical, qui permettaient à la sensation appliquée à cette partie supérieure d'arriver par la base du lambeau, au « *sensorium commune* » d'où elle était rapportée aux extrémités sectionnées du nerf

Digitized by Google

trijumeau, dans les parties circonvoisines de cette portion du lambeau.

M. Fernet. — J'accepte le fait de M. Lannelongue, mais je n'accepte pas l'explication. La zone supérieure du lambeau était innervée par le trijumeau avant son déplacement; la zone inférieure, par le plexus cervical. Après la section du trijumeau, la zone supérieure a perdu toute connexion avec le centre nerveux. Or, toutes les fois que la sensibilité passe par un nerf, elle est rapportée à la périphérie du nerf; par conséquent ici la sensibilité devrait être rapportée à la périphérie des nerfs cervicaux ou au point d'où le lambeau a été pris, puisque la zone supérieure a perdu toute connexion avec l'origine du trijumeau et que c'est par les nerfs cervicaux que la sensibilité arrive au centre nerveux d'après l'explication donnée.

M. Lannelongue. — Les nerfs de la zone supérieure représentent la terminaison du trijumeau et pourraient être mis en communication avec son origine par leurs anastomoses avec les branches terminales du plexus cervical, grâce à la communication possible dans la moelle, de façon à localiser à l'origine du trijumeau toute impression produite sur ses parties périphériques et à la rapporter à ses extrémités sectionnées. En résumé, j'ai cherché à donner une explication du fait observé par moi, mais je ne sais pas positivement à quoi l'attribuer.

M. Després croit que la discussion porte sur un fait non suffisamment vérifié. La zone supérieure du lambeau n'était pas sensible et ne le sera devenue que lorsque les nerfs auront été cicatrisés. Les phénomènes de sensibilité ont été rapportés aux parties circonvoisines parce que la localisation des sensations est difficile à la face; il y a eu transmission de sensibilité sur les parties saines.

M. Lannelongue. — Cette explication tombe devant mon mode d'exploration. Celle-ci a été faite au moyen de cautères chauffés à blanc dont quelques-uns étaient pointus et très-acérés; les sensations ont été par conséquent bien localisées.

Digitized by Google

De plus, les lambeaux ne deviennent pas sensibles seulement au moment de la cicatrisation.

M. Desprès. — Il n'est pas toujours besoin d'établir une théorie nouvelle pour un fait nouveau.

23. *Cancroïde de la jambe, développé sur la cicatrice d'une ancienne brûlure.*

M. Naudier montre la jambe d'une femme de 24 ans, à la partie supérieure de laquelle s'était développé un cancroïde, sur la cicatrice d'une ancienne brûlure faite à l'âge de 7 ans.

Il y a quelque temps une ulcération s'était montrée sur cette cicatrice sur un point qui n'avait jamais été cicatrisé complétement, et s'était agrandie malgré des cautérisations énergiques. L'état général devenant de plus en plus mauvais, le genou s'étant gonflé et une rétraction étant survenue, M. Panas, dans le service duquel la malade était entrée en dernier lieu, fit l'amputation. Le tibia est altéré, l'articulation contient dans son épaisseur une matière ressemblant à du suif. Le ligament postérieur de l'articulation du genou est distendu. Dans la veine poplitée se trouvait aussi de la matière suiffeuse analogue, à l'œil nu, à celle trouvée dans l'articulation. Le présentateur ne peut pas dire si des accidents généraux ont eu lieu indiquant la présence de cette matière dans la circulation, vu le peu de temps pendant lequel il a pu observer la malade.

Digitized by Google

Observation I. — FRACTURE DU CRANE. — CONTUSION CÉRÉBRALE SIÈGEANT AU CÔTÉ OPPOSÉ. — CICATRICE ANCIENNE DE TRÉPAN. — MORT; AUTOPSIE, par M. CORNILLON, interne des hôpitaux.

T..... (Michel), 83 ans, couvreur, entra le 16 janvier 1870, dans le service de M. le professeur Broca pour une plaie contuse de la tête, produite par une chute.

Cet homme fut amené à la Pitié dans un état complet d'ivresse. Il paraîtrait qu'ayant voulu descendre sur la berge de la Seine qu'avoisine le pont d'Austerlitz, par l'escalier rapide qui y conduit, il avait fait un faux pas; précipité de très-haut sur le sol, i avait perdu connaissance et était resté ainsi pendant deux heures.

Aussitôt qu'il fut déshabillé et mis au lit, je procédai à son interrogatoire. Ses réponses étaient vagues, confuses, il se rappelait médiocrement ce qui venait de lui arriver. Néanmoins au milieu de ce désordre intellectuel, je compris qu'autrefois il avait été trépané. J'examinai alors attentivement son cuir chevelu, et je vis sur la région pariétale droite une dépression circulaire comblée par du tissu cicatriciel résistant. A ce niveau on remarque une petite plaie saignante. J'allai alors aux renseignements, et j'appris par sa fille qu'il y a 53 ans environ, à la suite d'une chute d'un septième étage il avait été trépané à l'Hôtel-Dieu. Il était sorti guéri complétement, et ne se plaignait aucunement des lésions qu'il avait eues à cette époque.

17 janvier. — On constate à la visite du matin, une légère contusion au voisinage de l'orbite du côté droit. La petite plaie observée la veille saigne encore. Le point trépané jadis est facilement reconnu ; à cet endroit on n'aperçoit, ni ne sent les mouvements du cerveau.

Le malade peut remuer tous les membres. Néanmoins la motilité est notablement diminuée à gauche. La sensibilité est également affaiblie de ce côté.

Presque toute la moitié droite de la face est paralysée. En effet, le malade ne peut ni souffler, ni siffler. Cette partie du visage n'obéit pas à l'influence de la volonté. Le muscle orbiculaire des paupières est intact. Les pupilles sont inégalement dilatables.

Incontinence d'urine.

Pouls et respiration réguliers.

On diagnostique une fracture du crâne avec contusion cérébrale.

Digitized by Google

Le 18.— La paralysie a augmenté; le malade a été agité hier pendant toute la journée, au point de nécessiter l'emploi de la camisole. Application de la glace sur la tête.

Le 19.— Il meurt sans avoir présenté aucun phénomène nouveau.

Le 21.— *Autopsie.*

Crâne. Il a été ouvert au moyen de la scie; l'épaisseur des os qui le constituent est normale.

Sur le pariétal droit, à un centimètre et demi en arrière de la suture fronto-pariétale existe un enfoncement circulaire, régulier, de la largeur d'une pièce de 1 franc, comblé supérieurement par une substance compacte, transparente, inférieurement par une lamelle opaque, adhérant intimement à la dure-mère sous-jacente qui semble l'avoir produite.

L'examen microscopique, fait par M. H. Liouville, nous apprend que cette cicatrice est formée de deux tissus différents, l'un fibreux, l'autre osseux. De sa partie la plus inférieure partent deux fissures, se dirigeant l'une en avant vers la face, l'autre en bas vers la base du crâne. Le trajet de la première n'a pu être suivi jusqu'à sa terminaison. La seconde après avoir intéressé toute l'épaisseur de l'écaille du temporal gagne la fosse sphénoïdale qu'elle traverse en décrivant des sinuosités, elle ne s'arrête que sur les bords de la selle turcique, d'où on détache une petite esquille.

Le rocher est intact.

La fosse sphénoïdale gauche ne présente aucune trace de fêlure.

Dure-mère. Cette membrane, partout épaissie, n'est déchirée en aucun point. Les méninges pèsent 109 gr.

Cerveau : Hémisphère droit, il est sain.

Hémisphère gauche. Les circonvolutions les plus externes du lobe sphénoïdal sont réduites en bouillie; leur substance blanche est à nu. Au milieu de ce magma on distingue très-nettement plusieurs petits foyers sanguins de la grosseur d'une tête d'épingle. Ils sont constitués par des capillaires dont les parois déchirées en certains points ont permis aux globules sanguins de s'extravaser dans la gaine lymphatique intacte (*Anévrysmes des gaines*). Cette lésion est fréquente dans la contusion cérébrale.

Cœur, poumons: sains.

Remarques. En lisant attentivement l'observation de ce malade, on est frappé de l'étrangeté des phénomènes pathologiques survenus chez lui. En effet que remarque-t-on

Digitized by Google

d'abord ! Aussitôt après l'accident, il se déclare une hémiplégie à gauche et une paralysie de toute la moitié droite du visage. La chute ayant eu lieu sur le frontal droit, il était tout naturel de supposer qu'une fracture commençant par cet os, s'était irradiée vers la base du crâne, en intéressant le rocher correspondant. On pouvait croire en outre que l'hémisphère droit avait été déchiré, contus jusque dans ses parties profondes, ce qui rendait merveilleusement compte de la scène morbide tout entière.

L'autopsie est venue renverser cette hypothèse basée sur la physiologie; car la fracture n'intéressait nullement le rocher du côté droit, et quelques circonvolutions du lobe sphénoïdal gauche étaient seules déchirées.

Tous les chirurgiens qui se sont occupés de la trépanation du crâne prétendent qu'au niveau de la perte de substance, il ne se produit pas d'os niveau, mais du tissu fibreux organisé, permettant de sentir à la main et même d'apercevoir les battements du cerveu. Cette opinion, juste dans la majorité des cas, souffre cependant des exceptions ; ainsi, chez ce vieillard, nous avons très-nettement observé à la partie inférieure de la cicatrice, une lamelle osseuse d'une notable épaisseur, adhérant à la dure-mère sous-jacente qui est intacte. La conservation de cette membrane au moment de l'opération suffit-elle pour expliquer cette particularité ? Nous ne le pensons pas. Il faut que la portion d'os limitant la perforation ait aidé puissamment le travail de la sécrétion qui s'est produit à sa surface externe pour qu'une lamelle aussi étendue de tissu osseux ait été produite.

M. Liouville rappelle deux cas semblables présentés, l'un par M. J. Meunier, l'autre par lui-même, dans le courant de l'année 1869, et fait remarquer que ces trois cas établissent positivement la possibilité de la contusion cérébrale par contre-coup, ce qui avait été nié par certains auteurs.

M. Hayem a vu aussi un cas analogue à Bicêtre.

Digitized by Google

Extrait du rapport sur la candidature de M. Cornillon, au titre de membre adjoint, par M. Muron, interne des hôpitaux.

(Réfléxions sur l'observation précédente).

Les lésions anatomiques que l'on a trouvées peuvent être rangées en deux groupes : des lésions récentes et une lésion ancienne.

Ce malade, âgé de 83 ans, avait fait une chute sur le côté droit du crâne, et il s'était produit une fracture partant du temporal et se continuant vers la base jusqu'à la ligne médiane à travers la fosse sphénoïdale.

Les méninges et la portion du cerveau correspondant à la fracture n'étaient le siége d'aucune déchirure, d'aucune ecchymose. Mais au point directement opposé à la fracture, dans la fosse sphénoïdale gauche, les circonvolutions inférieures du lobe sphénoïdal se trouvent déchirées assez profondément, et dans une notable étendue. A la périphérie de la contusion encéphalique on remarque plusieurs petits foyers sanguins de la grosseur d'une tête d'épingle. En d'autres termes, fracture du crâne occupant la région sphéno-temporale droite, et contusion cérébrale siégeant dans un point diamétralement opposé; fracture reconnaissant une cause directe, contusion produite par contre-coup, telles sont les lésions récentes que présentait cette pièce.

S'il est un fait anatomique qui doive aujourd'hui être accepté, c'est certainement la contusion cérébrale par contre-coup.

Dans les œuvres de A. Paré, on trouve relatés tout au long les détails de l'autopsie pratiquée sur le roi Henri II. Il avait reçu un coup de lance sur son plastron, et cette lance brisée était allée le frapper au front.

Les os n'avaient subi aucune fracture, mais dans un point opposé au choc, vers l'occiput, il s'était fait un épanchement sanguin entre la dure-mère et la pie-mère.

Saucerotte et Sabouraut ont cité l'un et l'autre plusieurs cas de contusion cérébrale produite par contre-coup, et se

Digitized by Google

fondant sur des principes de physique ils en ont donné une théorie des plus satisfaisantes.

Les expériences qu'avait faites Aran pour expliquer le mécanisme des fractures du crâne, avaient en quelque sorte ébranlé ces théories, qui reposaient cependant sur des faits certains; de sorte que la plupart des auteurs, sans nier absolument ces lésions, se produisant par contre-coup, les considéraient comme infiniment rares. Ces contusions à distance sont rares peut-être, mais elles existent; je n'en veux pour preuve que les trois cas qui vous ont été présentés dans ces derniers mois. Les détails en sont tellement circonstanciés, qu'il ne peut y avoir aucun doute. Ce sont les faits de MM. Meunier et Liouville, présentés dans le courant de l'année 1869, et celui de M. Cornillon.

J'arrive à la lésion ancienne que portait le même sujet. Une couronne de trépan avait été appliquée sur le pariétal droit, à 15 millimètres en arrière de la suture fronto-pariétale. Après avoir enlevé le cuir chevelu, on voyait une dépression circulaire de la largeur d'une pièce de un franc; elle est régulièrement taillée, comme à l'emporte-pièce. Elle est comblée dans presque toute son étendue par du tissu fibreux, représenté par le péricrâne et la dure-mère adhérents l'un à l'autre, et tous deux épaissis. A la partie supérieure et à la partie inférieure se voient deux petites languettes de tissu osseux de nouvelle formation comprises dans l'épaisseur même du tissu cicatriciel; ces deux languettes, comparables aux petites cornes de l'os hyoïde partent du pourtour de la couronne de trépan et se dirigent vers son centre, qu'elles n'atteignent pas. Les bords osseux de la solution de continuité sont amincis; le diploé semble avoir disparu, et les deux tables, interne et externe, se trouvent réunies l'une à l'autre.

Lorsque le trépan avait été pratiqué, le malade avait 30 ans, et il vécut encore cinquante-trois ans. Les renseignements manquent, relativement à la cause de l'application du trépan, et aux lésions produites au péricrâne et à la dure-mère par le fait même de l'opération. Tous ces dé-

Digitized by Google

tails seraient cependant absolument nécessaires pour juger cette question de la réparation des trous osseux.

Faget et Morand ont fait voir à l'Académie de chirurgie des os du crâne trépanés ; on trouve que les trous du trépan étaient fermés à quelque chose près par une reproduction osseuse, et le reste par du tissu fibreux. Pour l'ancienne Académie de chirurgie, il y avait donc réparation, mais elle était incomplète.

Larrey après avoir fait une série de recherches sur des invalides anciennement trépanés, arriva à une conclusion diamétralement opposée et formula très-catégoriquement cette opinion, qu'il n'y avait aucune réparation osseuse.

Flourens, Heine, dans leurs expériences sur la trépanation, n'avaient jamais obtenu de reproduction complète, et en cela ils étaient de tous points d'accord avec les faits cliniques rapportés par Larrey. Ce sont là des faits négatifs, qui doivent céder le pas aux faits positifs qu'a obtenus M. Ollier. La réparation a été complète, toutes les fois qu'il a opéré sur de jeunes animaux, et qu'il a pris le soin de suturer le péricrâne. Ces deux conditions sont nécessaires pour qu'il y ait régénération de la partie enlevée. Le jeune âge est aussi indispensable que l'intégrité des membranes périostiques, péricrâne et dure-mère.

Qu'un de ces éléments soit supprimé, la cicatrisation se fait fibreuse au lieu de devenir osseuse.

Dans ce cas, on peut dire que la reproduction a été à peu près nulle, et cela tient essentiellement à l'âge avancé du sujet, 30 ans, au moment où il a subi cette opération.

Observ. II. — Fracture compliquée des deux os de la jambe gauche. — Fracture spiroïde du tibia. — Infection purulente. — Mort ; autopsie, par M. Cornillon, interne des hôpitaux.

L... (Michel), corroyeur, entre, le 7 décembre 1869, salle Saint-Louis, n° 56, service de M. le professeur Broca, pour une fracture compliquée de la jambe gauche.

Digitized by Google

Le 6, à sept heures du soir, il avait glissé sur le verglas, était tombé et n'avait pu se relever. Transporté d'abord dans son garni, il se fit amener à l'hôpital de la Pitié le 7 décembre.

Le lendemain, à la visite du matin, on constate une fracture complète des deux os de la jambe gauche, à quatre travers de doigt environ au-dessus de l'articulation tibio-tarsienne. A la partie antéro-interne de la jambe, au-dessus du foyer de la fracture, il existe une plaie de l'étendue d'une pièce de 1 franc ; le tibia ne fait pas saillie à l'extérieur ; toutefois, il semble probable que la plaie communique et qu'elle a été produite par le fragment inférieur de cet os. Les deux membres ayant été mesurés, présentent une différence de 13 millimètres au préjudice de la jambe gauche qui est, en outre, gonflée par un épanchement sanguin. La peau est tendue, sans être rouge ni douloureuse; des traces manifestes d'ecchymoses se remarquent à la surface.

Les articulations du genou et du cou-de-pied sont saines.

Depuis hier, pas de réaction locale ni générale; pouls, 96. La nuit dernière, le malade a été réveillé en sursaut par des spasmes musculaires dans le membre blessé.

La jambe est mise dans une gouttière.

Le 9 *décembre*. — L'état général est bon ; le pouls est à 84.

Le 10. Eschare au niveau de la saillie formée par le fragment inférieur du tibia ; pansement à l'eau phéniquée.

Le 21. P. 92, T. Rect. 40°, 3. — La peau avoisinant la fracture est perforée en trois endroits ; par chacune des ouvertures il sort du pus. Si on introduit le doigt dans l'un de ces orifices, on perçoit une pointe irrégulière formée par le fragment inférieur du tibia qui pénètre dans les chairs et les irrite. Ce segment osseux est dénudé.

Le 22. Dans la journée d'hier, le malade a eu un violent frisson. A l'aide de la pince de Liston, on enlève la portion saillante de l'extrémité inférieure du tibia. — Alcoolature d'aconit, 2 grammes.

Le 23. Nouveau frisson; pouls, 92.

Le 28. Pouls, 100. Face grippée, yeux caves, sueurs par moments, vomissements bilieux, langue humide. — Alcool. d'aconit. 1 gr.; sulfate quinine, 3 gr.

Le 31. Deux frissons le 30. Douleur à la pression dans l'hypochondre droit. — M. Broca ayant examiné de nouveau le membre blessé, reconnaît qu'il a affaire à la fracture dite spiroïde de Gerdy. Pas de signes d'inflammation dans l'articulation tibio-tarsienne.

Digitized by Google

Le 4 *janvier*. Douleur dans l'épaule droite, sans gonflement ; pas de diarrhée.

Le 5. Mouvement continuel des paupières ; nystagmus prononcé ; grand affaissement.

Le 7. Le nystagmus persiste ; soubresaut des tendons et des muscles.

Le 8. Le malade meurt à midi.

Le 10. *Autopsie*.

Le cerveau, le foie, les reins sont sains.

Sur le rebord antérieur du poumon droit et à la base de cet organe, on aperçoit quelques rares abcès métastatiques de la grosseur d'une aveline ; ils sont superficiellement placés ; à gauche, un seul foyer purulent a été observé.

Jambe gauche. — Le péroné est cassé en deux endroits, tout près de la malléole externe. — Le fragment intermédiaire est complétement séparé du supérieur, mais le périoste le maintient encore en contact avec le fragment inférieur qui est sectionné obliquement de haut en bas et de dehors en dedans. Ce fragment intermédiaire, dépourvu de périoste, est percé d'un nombre considérable de petits trous, preuve indubitable du travail d'élimination dont il est le siége.

Le tibia est fracturé à 12 centimètres environ au-dessus de l'articulation tibio-tarsienne. — Son fragment supérieur est taillé en bec de flûte aux dépens de sa face externe et postérieure. L'inférieur offre deux pointes, l'une interne et l'autre externe, séparées par une vaste échancrure ; cette surface de section s'adapte exactement avec celle du fragment supérieur de l'os. Cependant, à la partie externe du tibia, il existe un vide qui est comblé par la lamelle quadrangulaire enlevée le 22 décembre.

Si on étudie d'une façon approfondie la disposition de cette fracture, on voit sans peine qu'elle peut être représentée par deux lignes partant l'une et l'autre du bord externe du tibia. La première, légèrement oblique, va rejoindre le bord interne de l'os, à 6 centimètres plus bas ; la seconde, avant d'aller se réunir à la précédente, décrit une spire. En effet, elle se porte sur le bord antérieur du tibia, puis sur le bord interne où elle se confond avec la première ; ainsi fusionnées, elles se continuent sous forme de fissure sur la face interne de l'os, pour se terminer au voisinage de l'articulation péronéo-tibiale sur le rebord externe de la cavité quadrangulaire.

Au niveau de la solution de continuité du tibia, les deux

Digitized by Google

segments de cet os sont le siége d'une véritable nécrose ; sur l'inférieur, elle est surtout appréciable à sa face externe, tandis que c'est sur la face postérieure du fragment supérieur de l'os qu'elle est le plus étendue. Là, elle est délimitée assez nettement par une rigole profonde surmontée de points d'ossification récents. Examinés au microscope par MM. Curtis et Liouville, on constate que ces produits nouveaux sont constitués en grande partie par des cellules cartilagineuses.

La substance médullaire du tibia est rouge, enflammée. Le tissu spongieux du fragment inférieur est en certains points envahi par la suppuration ; cependant la lésion n'arrive pas jusqu'à l'articulation tibio-tarsienne.

Dans l'immense majorité des cas, le pronostic des fractures spiroïdes du tibia, dont nous venons de présenter un exemple, offre une certaine gravité, car le plus souvent elles s'accompagnent de lésions de l'articulation tibio-tarsienne. Sur la pièce que nous avons sous les yeux, la fracture s'étend jusqu'à la cavité quadrangulaire du tibia ; le tissu spongieux du fragment inférieur de cet os contient du pus ; néanmoins, chez notre malade, il ne survint point d'arthrite ; mais il est probable que si sa mort eût été moins prompte, l'articulation tibio-tarsienne se serait bientôt enflammée par propagation.

Observ. III. — Ostéo-myélite primitive de l'épiphyse inférieure du fémur gauche. — Séparation complète de l'épiphyse d'avec la diaphyse. — Communication du foyer purulent de l'épiphyse avec l'articulation du genou. — Mort ; Autopsie, par M. Leroy des Barres, interne des hôpitaux.

La nommée P... (Marguerite), âgée de 17 ans, domestique, entre à la Pitié, le 26 novembre 1869, salle St-Charles, n° 35.

D'après les renseignements que m'a communiqués M. Ullé, élève du service, voici l'histoire de cette jeune fille :

D'un tempérament lymphatique, elle a toujours joui d'une bonne santé, et l'on ne trouve chez elle aucun antécédent héréditaire. Elle a été réglée il y a cinq mois, mais, depuis, les règles ont déjà deux fois fait défaut, et ont été remplacées par un flux leucorrhéique abondant. Domestique chez un boulan-

Digitized by Google

ger, elle se livrait à des travaux assez rudes, sans avoir jamais fait, toutefois, aucun excès de fatigue ; sa nourriture était suffisante ; sa chambre, située au quatrième étage, est spacieuse et bien aérée.

Il y a huit jours (18 novembre), sans cause connue, cette malade éprouva une douleur assez vive au niveau du genou gauche, douleur qu'exaspéraient la marche et la station debout. Le lendemain, à la douleur s'ajoutaient de la rougeur et du gonflement ; en même temps il existait de l'inappétence, de la céphalalgie, de la fièvre et une courbature générale.

Tout mouvement devient bientôt la cause de douleurs atroces que la malade prévient en observant une immobilité absolue. C'est dans ces conditions qu'a lieu son transport à la Pitié le 26 novembre.

Le 27, à la visite, elle accuse une violente douleur au genou gauche ; à ce niveau, la peau est rouge, tendue, chaude, et il y a un gonflement notable. La pression cause de la douleur ; tout mouvement actif de la jambe est impossible, et tout mouvement communiqué arrache des cris à la malade. Il n'y a point d'épanchement articulaire.

Toutes les autres articulations sont libres ; du côté du cœur et des poumons on ne rencontre aucune complication.

Le pouls est fréquent, la peau sèche, la soif assez vive, la langue blanchâtre, l'appétit à peu près nul.

On diagnostique une arthrite du genou de nature rhumatismale. Un moment on avait songé à la possibilité d'une arthrite blennorrhagique, mais on avait dû renoncer à cette hypothèse, la malade affirmant ne jamais avoir eu de rapports sexuels, ce que, du reste, paraît confirmer l'examen des organes génitaux ; l'hymen, en effet, est intact ; de plus, il n'existe actuellement aucun écoulement.

On prescrit l'application de ventouses scarifiées, et les jours suivants, on a recours à des badigeonnages avec le laudanum.

Sous l'influence de ce traitement les douleurs s'amendent, mais, quelques jours plus tard, elles reparaissent avec une plus grande intensité ; en même temps le gonflement, qui d'abord était limité au genou, s'étend à la cuisse. Peu à peu le membre tout entier s'œdématie ; chaque jour la peau se distend davantage, devient luisante et s'éraille même sur certains points. A la partie interne de la cuisse, la pression détermine une douleur vive et profonde ; à cet endroit, on peut même sentir un cordon dur sur le trajet de la veine fémorale ; en

Digitized by Google

outre, les veines superficielles se font remarquer par leur dilatation.

L'appétit qui était revenu diminue, et la fièvre s'allume de nouveau. L'existence d'une phlébite profonde n'est pas douteuse.

Au milieu du mois de décembre, une collection liquide se forme dans l'articulation ; une ponction exploratrice indique qu'elle est purulente. Dans les derniers jours de décembre, un vaste foyer purulent occupe le côté externe et inférieur de la cuisse. Le membre abdominal acquiert un volume considérable, et l'œdème envahit la grande lèvre du côté gauche. La jambe est constamment fléchie sur la cuisse et repose sur son côté externe. Tous les soirs, a lieu un accès de fièvre. — A la même époque, la malade éprouve des douleurs vives dans l'épaule gauche ; considérées comme rhumatismales, celles-ci cèdent rapidement à l'application d'ouate laudanisée.

Au mois de janvier, lorsque M. Cornil prend le service, il trouve la malade dans l'état suivant : Le membre inférieur gauche et la grande lèvre de ce côté, distendus par l'œdème, ont un volume énorme ; la peau est blanchâtre, luisante, vergetée par places, de plus, au niveau du genou et surtout près du condyle interne, elle est surmontée de saillies sinueuses, semi-transparentes, analogues à des varices. M. Trélat, à qui M. Cornil montre la malade, s'accorde à reconnaître là des dilatations propres aux vaisseaux lymphatiques. Une ponction, faite avec un trocart capillaire au niveau de l'une de ces saillies, n'ayant donné issue qu'à quelques gouttes de sang, fait abandonner à peu près complétement à M. Cornil l'idée de varicosités lymphatiques. Dans l'aîne aucun ganglion n'est engorgé ; un vaste foyer purulent occupe aujourd'hui toute la cuisse, et l'épanchement articulaire est très-abondant. Les mouvements que l'on imprime à la jambe provoquent de violentes douleurs. Le genou possède une faculté de déplacements latéraux assez étendus, pendant lesquels la main perçoit du frottement osseux. Du côté gauche, une eschare de 7 à 8 centimètres carrés existe près de la saillie de l'ischion.

L'état général est très-mauvais : il y a perte complète de l'appétit, décoloration des tissus, émaciation très-prononcée ; fièvre tous les soirs. — Jugeant l'intervention chirurgicale opportune, M. Cornil prie M. Trélat d'admettre cette malade dans ses salles.

Digitized by Google

Le 17 janvier, après quelques inhalations de chloroforme, on pratique une extension légère de la jambe gauche et on place la malade dans une gouttière de Bonnet. Dans cette manœuvre on est frappé de l'étendue des mouvements latéraux de la jambe et de la facilité singulière avec laquelle se produit le frottement osseux.

Le même jour, vers trois heures du soir, la malade est prise subitement d'accès de suffocation. La respiration devient courte et fréquente, la face se cyanose, les extrémités se refroidissent; on trouve alors les signes d'une congestion pulmonaire double. — Vingt ventouses sèches sont appliquées à la base de la poitrine, et des sinapismes sont promenés sur le corps.

Le 18, à la visite, il y a une légère rémission. Le soir, de nouveaux accès de suffocation éclatent, et la malade meurt, le 19, à une heure du matin.

L'*autopsie* est faite le 20, trente-deux heures après la mort.

Rien à noter du côté de la cavité crânienne.

Cavité thoracique. — La plèvre contient à peine quelques gouttes de liquide. Les poumons, près de leur base, sont œdémateux; leur coupe permet l'écoulement d'un liquide séro-sanguinolent. Il n'y a pas d'embolies, comme l'avait fait un instant supposer la soudaineté des accès de suffocation. Il n'y a point d'épanchement dans le péricarde.

Le cœur est volumineux; les oreillettes sont remplies de caillots noirâtres, mous et diffluents. Cet organe, une fois vide, pèse 380 grammes. Les valvules ne sont le siége d'aucune altération. L'aorte est saine.

Cavité abdominale. — Un épanchement peu abondant s'est fait dans la cavité péritonéale. Le foie a les caractères du foie dit noix de muscade; il est hypertrophié; son poids est de 1,900 grammes. On ne rencontre aucun abcès à sa surface ni dans son épaisseur. Les reins, la rate et les organes génitaux ne présentent rien de particulier, pas plus que l'intestin. La veine honteuse interne gauche et ses branches sont remplies et distendues par des caillots; de ceux-ci, les uns sont mous et noirâtres, les autres sont denses et résistants, déjà décolorés; mais ils n'adhèrent cependant pas à la paroi des vaisseaux.

Examen du membre abdominal. — La peau est blanche et luisante: au niveau du genou, où sa teinte est plus foncée, l'épiderme se laisse facilement enlever. Une incision verticale, étendue du milieu de l'arcade fémorale au tiers supérieur de la jambe, montre l'épaisseur considérable de la peau qui est in-

Digitized by Google

filtrée de sérosité ainsi que le tissu adipeux sous-jacent. A l'incision de l'aponévrose fémorale, on voit immédiatement s'écouler du pus en grande abondance (2 litres environ). Les muscles baignés par le pus apparaissent alors pâles et décolorés ; leur atrophie est telle qu'il est difficile de les distinguer les uns des autres.

Pour faciliter l'examen de l'articulation du genou, deux petites incisions, perpendiculaires à la première, sont faites au niveau de l'extrémité supérieure de la rotule. Après une dissection minutieuse, on constate la séparation de la portion épiphysaire du fémur d'avec la diaphyse ; c'est là que se produisent les grands mouvements de latéralité signalés plus haut, c'est aussi là qu'on perçoit le frottement osseux. En imprimant à la jambe des mouvements de flexion et d'extension , on reconnaît une communication entre l'article et le foyer purulent qui entoure la cuisse et la partie supérieure de la jambe ; les ligaments latéraux, détruits en divers points, laissent échapper le contenu purulent de l'articulation.

Le périoste est décollé dans presque toute l'étendue du fémur auquel il adhère encore çà et là par des brides ; dans quelques points même, il n'existe plus. Entre le fémur et le périoste est interposée une collection de pus. Les vaisseaux du membre, les vaisseaux iliaques externes et l'artère iliaque interne n'offrent aucune particularité à noter.

Ces renseignements acquis, afin de faire à l'aise l'examen des désordres dont l'articulation et la soudure épiphysaire sont le siége, le fémur est scié près de son tiers inférieur, et les os de la jambe à 5 centimètres de leur extrémité supérieure.

Description de la pièce : Fémur ; Diaphyse. — La présence du pus dans le canal médullaire et l'existence d'une ostéo-myélite déjà ancienne sont manifestes au niveau du point où la section a porté. A sa partie postérieure, cette portion du fémur est complétement dépourvue de périoste.

L'extrémité inférieure de la diaphyse, séparée entièrement de l'épiphyse, montre des anfractuosités nombreuses remplies de séquestres et de pus. Ces séquestres qui, au premier abord, paraissent éburnés, ne sont cependant pas fort résistants, et, quand on vient à en faire des coupes avec la scie, on reconnaît facilement qu'ils sont infiltrés de pus.

Le cartilage qui, à l'état normal, est interposé entre les surfaces de l'épiphyse et de la diaphyse, a presque totalement disparu.

Digitized by Google

Epiphyse. — L'extrémité supérieure de l'épiphyse a sa configuration normale ; sa surface est bien excavée çà et là superficiellement, surtout sur ses bords, mais on n'y rencontre pas de séquestres.

Du côté de la surface articulaire de l'épiphyse, les cartilages d'encroûtement sont détruits par places, et les pertes de substance semblent faites à l'emporte-pièce. Sur le condyle externe existe un grand nombre de ces ulcérations ; celles-ci siégent surtout près du bord, et presque toutes sont tapissées par un tissu rougeâtre de nouvelle formation. Au fond de quelques-unes d'elles se trouvent de petits séquestres ; sur le condyle externe il en est une où se trouve logé un petit séquestre qui peut être extrait de sa loge et y être facilement replacé.

Sur les bords de la surface articulaire du fémur se voient des fongosités qui unissaient intimement ces os au tibia et qui semblent remplacer les ligaments latéraux que la suppuration a ulcérés et fait disparaître en grande partie. Les ligaments croisés existent encore, mais ils sont recouverts de fongosités.

La poulie articulaire présente en arrière quelques petites ulcérations, mais en avant elle en est dépourvue.

Tibia. — Du côté du tibia, les cartilages articulaires font défaut partout, excepté sur les bords des cavités glénoïdes, dont le centre est envahi par des fongosités épaisses. Celles-ci unissaient aussi le fémur au tibia. La surface de section du tibia et du péroné est rougeâtre ; elle indique la propagation de l'ostéo-myélite à ces os.

Rotule. — La rotule, baignée par le pus, a conservé sa configuration normale, et n'offre à l'œil nu aucune altération appréciable.

M. Cornil a fait l'examen histologique de cette pièce ; voici la note qu'il a bien voulu me remettre :

« Dans l'intérieur du canal médullaire on trouve des globules de pus vieux avec des granulations graisseuses témoignant de l'existence d'une ostéo-myélite déjà ancienne. Dans toutes les parties de la diaphyse et de l'épiphyse on rencontre, là où la moelle est rosée, des éléments jeunes, et, dans les espaces médullaires remplis de pus, des globules de pus graisseux et du pus caséeux.

« Les lamelles osseuses, même dans les séquestres, montrent, après qu'on les a décalcifiées par l'acide picrique, des corpuscules osseux intacts, possédant un noyau, sans granulations ;

Digitized by Google

les tubercules présentent des échancrures et des pertes de substance causées par l'ostéite raréfiante.

« Le cartilage de la rotule, qui n'était pas ulcéré, mais qui présentait une certaine opacité, montrait ses capsules remplies par des granulations graisseuses fines, bien que les noyaux des cellules fussent généralement visibles.

« Au pourtour des ulcérations des cartilages, surtout au niveau de la cavité glénoïde interne, la substance fondamentale du cartilage est striée, et il existe une prolifération de ses cellules.

« La peau, dans les parties où elle présentait à sa surface des bosselures, offre une épaisseur considérable et une infiltration séreuse. Cette épaisseur de la peau diminue après l'écoulement de la sérosité qui l'infiltre, de telle sorte que de 5 millimètres le derme est alors réduit à 3 millimètres.

« Une portion de cette peau épaissie, examinée sur des coupes, après durcissement dans l'alcool, montre un épaississement œdémateux et inflammatoire de tout le derme. Les papilles sont grosses, très-variées de forme, les unes renflées et aplaties à leur extrémité libre ; les autres présentant des sinuosités et des festons séparés par des sillons profonds ; elles sont toutes recouvertes par le corps muqueux de Malpighi non altéré. Le tissu conjonctif de la villosité est infiltré de sérosité ; entre les fibrilles on voit des globules blancs, dont quelques-uns sont granuleux. Les vaisseaux des villosités sont très-dilatés. C'est l'hypertrophie par infiltration séreuse des villosités qui causait les bosselures et nodosités semi-transparentes qui, pendant la vie, avaient pu en imposer pour des dilatations des vaisseaux lymphatiques.

« Le tissu cellulaire sous-cutané est le siége d'un œdème aigu : on y trouve des globules rouges, des globules blancs, et de grandes cellules granuleuses situés entre les fibrilles du tissu conjonctif.

« Les muscles sont œdémateux et infiltrés, dans quelques points lardacés : à ce niveau, ils sont réduits aux gaînes du sarcolemme. »

Observ. IV. — Cystosarcome du testicule avec tumeurs perlées. — Ablation, par M. Nepveu, ancien interne des hôpitaux.

Il y a onze mois environ, un jeune homme d'une bonne constitution, âgé de 28 ans, et dont les antécédents ne révèlent

Digitized by Google

qu'un peu d'herpétisme, vit apparaître un gonflement assez notable du testicule gauche. Il se rappelle qu'il a reçu sur ce testicule un coup assez léger, et qu'un peu plus tard, en jouant au billard, ce testicule fut l'objet d'un froissement assez notable.

La tumeur s'accrut progressivement, sans déterminer la moindre douleur ; le malade consulta un chirurgien de Paris qui lui ordonna le traitement spécifique (iodure de potassium) à hautes doses ; l'ablation fut conseillée sans que, cependant, le diagnostic fût bien précis ; il y avait une arrière-pensée de sarcocèle.

M. Verneuil est appelé, il y a trois semaines environ, et se fondant sur la régularité absolue, sur l'indolence de la tumeur, sur sa résistance générale, sur l'intégrité du cordon, l'absence de tout phénomène cachectique, et s'appuyant aussi sur les antécédents traumatiques, diagnostique une hématocèle, après avoir longtemps, il est vrai, pesé l'idée d'un sarcome.

L'opération est décidée, et le 3 janvier, après avoir prévenu le malade qu'on serait peut-être obligé d'enlever le testicule, et s'être ainsi prémuni à ses yeux d'un prétexte suffisant pour la castration au cas où il y aurait eu erreur de diagnostic, M. Verneuil fait, selon son habitude, une incision sur la partie latérale externe du scrotum, qui peut, au besoin, servir à la castration. Au premier coup de bistouri, on tombe dans le tissu testiculaire dense et également résistant, sans que la vaginale ait fourni la moindre quantité de liquide. Le diagnostic de tumeur étant ainsi rétabli, le testicule est enlevé.

Voici ce qu'à l'œil nu on pouvait observer sur la pièce fraîche. Tout d'abord, le cordon est complétement intact, et la vaginale n'offre pas la moindre trace d'inflammation. Au niveau du cordon, on trouve une assez grande quantité de graisse en pelotons volumineux. Toute la tumeur est formée par le testicule et la tête de l'épididyme. Elle a le volume du poing d'un adulte, est régulièrement ellipsoïde, d'une consistance généralement uniforme, en quelques points cependant plus molle ; si on fait une coupe en ces points-là, on y reconnaît une grande partie du parenchyme testiculaire, aplati, comprimé contre l'albuginée. Si on fait une coupe suivant le grand diamètre de la tumeur, on trouve à la périphérie les canalicules sains ratatinés, puis, sur le tissu même de la tumeur qui fait hernie hors de son enveloppe propre, de nombreuses saillies, des kystes nombreux. Vers le corps d'Highmore et la tête de l'épidi-

Digitized by Google

dyme, on observe des kystes volumineux, irréguliers, à contenu transparent, séreux, formant pour la plupart des anses semblables aux circonvolutions intestinales ; si on introduit dans leur intérieur un stylet de trousse, on est étonné de voir, en quelques points, la longueur de ces kystes, de ces anses être sept et huit fois plus considérable que leur largeur ; en un mot, ils forment des canaux transparents tortueux, godronnés, irrégulièrement renflés. Vers le centre de la tumeur, des kystes moins volumineux, de la grosseur d'un pois et au delà, renferment un contenu muqueux, très-gluant, très-épais ; la cavité de ces kystes est très-irrégulière ; quelques-uns forment à la coupe des fentes diversement ramifiées. D'autres, de même nature, ont un contenu séreux. Enfin, vers la périphérie, le volume de ces diverses espèces de kystes diminue encore et n'égale bientôt plus que celui d'un grain de millet. C'est surtout à la périphérie, mais cependant aussi irrégulièrement disséminées dans le reste de la tumeur, qu'on aperçoit de petites saillies sphériques, brillantes, nacrées, ressemblant à des perles fines. Quelques-unes ont été sectionnées par l'instrument tranchant, et on peut voir à leur centre soit un point noirâtre ou jaunâtre, soit des couches concentriques régulières.

Le tissu fondamental de la tumeur est dense, brillant, presque nacré vers le corps d'Highmore et l'épididyme ; plus loin, il présente à l'œil nu l'aspect du sarcome ; en quelques points, on remarque un développement vasculaire assez considérable, enfin, on aperçoit quelques ramifications cartilagineuses.

A l'examen microscopique, le parenchyme de la tumeur paraît formé d'une néo-formation conjonctive considérable ; cette néo-formation est notable autour des canalicules testiculaires, et dans leur intervalle donne naissance à de fins réseaux de cellules étoilées comme dans le myxôme. Ces îlots myxomateux sont entourés de toutes parts par des faisceaux serrés de cellules fusiformes qui paraissent avoir pour point de départ la néoplasie peu canaliculaire.

Les ramifications cartilagineuses appartiennent à la variété de cartilage décrit sous le nom d'hyalin ; les circonvolutions que forment ces ramifications cartilagineuses rappellent assez bien les circonvolutions ou plutôt les nodosités successives des lymphatiques ; mais on ne pourrait, dans ce cas, les regarder d'une façon certaine comme formée par ces vaisseaux, bien que Billroth et Paget en aient vu des exemples bien avérés. On ne voit au centre de ces cordons cartilagineux aucun reste de cavité, et

Digitized by Google

je n'ai pu, malgré le plus grand soin, découvrir d'altération de ce genre au début. Nulle part, je n'ai trouvé, comme Rokitansky ou Rindfleisch en ont rapporté des exemples, de masses formées de fibres musculaires lisses.

Les canalicules testiculaires restés comprimés présentent un contenu granuleux, à coloration brunâtre ; on n'y trouve pas de spermatozoïdes; les canaux épididymaires présentent en quelques points un contenu graisseux visible à l'œil nu. Dans la tumeur on trouve quelques canalicules, dont la membrane propre très-épaissie est formée d'une série de couches concentriques ; dans l'intérieur du canalicule, on voit sur les coupes faites avec le plus grand soin et dans une direction parfaitement perpendiculaire à l'axe du canalicule, les fins épithéliums testiculaires faire une saillie notable. En quelques points, cette tumeur épithéliale rompue communique librement avec le contenu granuleux brunâtre qui bourre le canalicule. Autour de l'enveloppe propre du canalicule se trouve cette zone néoplasique formée de jeunes cellules dont nous avons parlé plus haut, jeunes cellules en nombre considérable infiltrant la paroi propre elle-même.

Sur d'autres canalicules, l'épithélium a pris des dimensions plus considérables ; le contour du canalicule est fortement déformé ; le contenu est plus abondant encore ; il est donc évident ici que la néoplasie dont j'ai parlé forme arrêt sur les canalicules, les étrangle en divers points et les transforme en longs boyaux, kystes à contenu tantôt séreux, tantôt muqueux. Sur ces derniers, l'on trouve à la périphérie de la masse gluante, qu'on peut retirer de toute pièce, une couche jaunâtre qui, examinée au microscope, se montre formée d'épithéliums pavimenteux très-grossis, dont les dimensions sont dix et quinze fois plus considérables que celles de l'épithélium canaliculaire, et qui, fait important, forment des couches sphériques, concentriques sur la surface de la masse visqueuse ; mais ici ces couches sont sans consistance, et leur disposition se détruit facilement.

Les perles brillantes, nacrées, solides, sont plus propres à l'étude des couches sphériques ; elles sont très-régulièrement concentriques, parfois autour d'un point formé d'une bouillie noirâtre, où on trouve des épithéliums en grand nombre, avec une petite quantité de jeunes cellules, dont le carmin révèle le noyau, et qui sont mêlées à des cristaux et des lamelles de cholestérine de toute beauté. On peut, par le carmin, colorer les

Digitized by Google

noyaux des couches les plus externes ; on trouve alors une mosaïque des plus régulières ; c'est de l'épithélium pavimenteux penta ou hexagonal le plus pur.

Ne voit-on pas maintenant que toutes ces altérations diverses : kystes séreux, kystes à contenu muqueux enveloppés de cellules pavimenteuses, volumineuses, disposées en couches concentriques, tumeurs perlées, sont des altérations d'un même élément, du canalicule testiculaire, altérations dont nous avons eu la bonne fortune de pouvoir saisir les gradations.

En résumé, nous avons ici un bel exemple d'un cystosarcome du testicule avec tumeurs perlées.

Réflexions. — Le cystosarcome du testicule, quoique peu fréquent, est bien connu maintenant, mais pour les tumeurs perlées qui ne sont là qu'une complication de même nature que les kystes séreux ou muqueux, c'est bien différent, les faits en sont rares. Comme la présence de perles épithéliales a été jusqu'ici peu signalée par les auteurs. dans le cystosarcome du testicule, le *cystic disease* des Anglais, qu'on nous permette de nous y arrêter quelques instants, de résumer sur ce sujet l'état de la science au point de vue clinique.

Jean Müller (1) les a le premier décrites sous le nom de cholestéatome : ce nom a été bientôt remplacé par celui de tumeurs perlées que leur a donné Cruveilhier, désignation qui exprime parfaitement leurs caractères physiques, leur brillant et leur aspect nacré.

Ces tumeurs perlées ont été vues par Müller dans la pie-mère, par Cruveilhier dans un cas de cancer du testicule, par M. Verneuil, puis en même temps par Virchow dans le thymus et par M. Verneuil dans certains adénomes des glandes sudoripares. Pour en revenir au testicule, on trouve une douzaine d'observations de tumeurs perlées.

Dans trois cas, les tumeurs perlées étaient mélangées avec du cancer.

Cruveilhier (Anat. path., livrais. 5, pl. 1, fig. 2) a décrit

1) Ueber den feineren Bau und die Formen der krankhaften Geschwülste, 1838.

Digitized by Google

le premier cas de tumeurs perlées du testicule mêlées à du cancer.

Dans Lebert (Maladies cancéreuses, page 401), on peut voir une courte mention d'un cas analogue.

Baring (dans son livre Markschwamm des Hodens, page 280, fig. 2) raconte un fait du même genre.

Dans quatre autres cas, les tumeurs perlées se trouvaient mêlées à du cancer et à de l'enchondrome.

Gobée de Leyden a observé un cas de ce genre étudié dans les Archives de Virchow, III, 223.

Wardrop (Observat. on fung. hæmatodes or cancer, p. 137),

Puis Curling (Med. chirurg. Trans., 1853, vol. XXXVI, p. 451),

Puis enfin Rokitansky (Allgemeine pathologische Anatomie, § 196), citent des cas analogues.

Dans une troisième catégorie on peut ranger deux faits décrits par Virchow dans ses Archives sous le nom de *fibro-cystoïde* du testicule.

Un cas décrit par Curling, page 418, dans son Traité des maladies du testicule, s'en rapproche beaucoup, de même qu'une observation publiée par M. Trélat, alors aide d'anatomie et emprunté à la clinique de M. Nélaton (Voyez Archives, 1854, tome I). Celle que nous venons de rapporter peut aussi être rangée dans cette catégorie.

Dans une quatrième catégorie, tumeurs perlées seules sans altération du parenchyme ou formation kystique différente, se trouve le fait unique de Lotzbeck (publié dans la Deutsche Klinik) qui a été observé sur un tuberculeux.

Ainsi donc, en résumé, les tumeurs perlées apparaissent le plus souvent comme simple complication sans importance clinique bien grande dans des tumeurs diverses du testicule. Elles sont le résultat de la compression exercée par le parenchyme dégénéré sur les canalicules.

Elles sont souvent accompagnées de kystes séreux ou muqueux du testicule.

Elles se trouvent en un mot compliquer le « cystic disease »

Digitized by Google

des Anglais, la maladie kystique du testicule, terme que les recherches d'anatomie normale tendent à détruire; car les kystes et les perles ne sont que le résultat d'une compression exercée par le tissu morbide qui peut être du cancer simple (trois faits, v. pl. haut); du cancer mélangé à de l'enchondrôme (quatre faits); du cystosarcome (cinq faits).

Rarement la tumeur perlée existe seule. Elle doit être alors déterminée par l'atrophie testiculaire ; il n'y en a qu'un fait, celui de Lotzbeck.

Ainsi donc, treize observations. Voilà sous toutes réserves la série des cas connus jusqu'ici de tumeurs perlées du testicule.

Leur importance clinique est nulle ou à peu près ; le vrai rôle appartient donc au tissu morbide fondamental.

M. Desprès. — Il me semble que c'est une tumeur kystique avec cartilage, dont il y a de douze à seize observations dans le mémoire de M. Conches. Il résulte de ces observations que ce sont des tumeurs malignes.

Observ. V. — Esthiomène hypertrophique et ulcéreux de la région ano-vulvaire. — Mort; Autopsie, par M. Leroy des Barres, interne des hôpitaux.

C... (Françoise), âgée de 27 ans, fille publique, entre à l'hôpital de la Pitié, le 8 novembre 1869, dans le service de M. Trélat, et y occupe le lit n° 12 de la salle Saint-Jean.

Antécédents. — Cette femme offre les attributs d'une constitution scofuleuse, elle est blonde, sa face est bouffie, assez colorée, ses lèvres sont épaisses , son nez est gros et court ; elle a un certain embonpoint, mais les chairs sont molles et flasques. Il n'existe ni cicatrice d'écrouelles, ni engorgement ganglionnaire ; rien ne révèle l'existence d'une ophthalmie ancienne ou récente, et l'on ne trouve aucune trace de suppuration osseuse, mais les membres sont le siége d'une éruption eczémateuse d'origine déjà ancienne. Cette malade a toujours été assez mal réglée, et depuis quelques années elle a des flueurs blanches ; elle n'a pas eu d'enfant. Malgré de minutieuses recherches, il

Digitized by Google

est impossible de trouver chez elle aucun antécédent syphilitique.

Le début de son affection remonterait seulement à deux ans et demi ou trois ans : quelques boutons auraient alors fait saillie au pourtour de l'anus, puis se seraient ulcérés. Eprouvant quelques douleurs au moment de la défécation, la malade se décide à entrer à l'hôpital d'Angers, et là subit une opération que le récit confus qu'elle en donne ne permet pas de caractériser. Vers la fin de 1867, étant venue à Paris, elle est soumise, dans le service de M. Verneuil, à un traitement antisyphilitique pour des ulcérations, dit-elle, qu'elle portait à la vulve et à l'anus, et contre lesquelles tout traitement local serait resté inefficace.

Pendant son séjour à l'hôpital de Lariboisière, elle aurait eu un érysipèle de la vulve. En 1868, elle vient à la Pitié, et là, dans le service de M. Broca, suit de nouveau, mais sans succès, un traitement antisyphilitique. La région ano-vulvaire était, à cette époque, le siége de désordres assez étendus, mais, en raison de la persistance de la cloison recto-vaginale, M. Broca aurait un instant songé à pratiquer la périnéoraphie. Sur ces entrefaites, cette fille quitte l'hôpital pour s'y présenter une seconde fois, le 8 octobre 1869, à la consultation. M. Trélat l'admet dans ses salles, croyant à la possibilité d'une opération réparatrice, mais, devant la destruction presque complète de la région ano-vulvaire, il doit bientôt renoncer à cette idée pour soumettre, sans aucun espoir, la malade à un médication antisyphilitique.

Etat de la région ano-vulvaire. — Le plancher périnéal n'est plus qu'une vaste surface ulcéreuse et végétante, ovalaire, à grand diamètre antéro-postérieur, limitée en avant et sur les côtés par la saillie considérable que forment les grandes lèvres hypertrophiées, et en arrière par un bourrelet œdémateux qui leur fait suite, et dont les extrémités viennent se terminer près de la pointe du coccyx en une sorte de commissure. Les mamelons et les tubercules sans nombre qui s'élèvent de cette surface violacée laissent entre eux des sillons ou de véritables anfractuosités, mais il n'est plus possible, sans un examen méthodique, de reconnaître là les orifices des divers conduits qui s'ouvrent à ce niveau, ni de retrouver les diverses parties qui forment le plancher du périnée.

Le pénil est envahi par un œdème assez dur. Les grandes lèvres ont le triple de leur volume normal et donnent aussi la

Digitized by Google

sensation d'un œdème dur et résistant. Leur extrémité antérieure n'offre point d'autres modifications ; à sa partie moyenne, leur face muqueuse est légèrement ulcérée çà et là ; par leur extrémité postérieure, ces replis viennent se confondre avec le bourrelet cutané qui limite en arrière la région envahie par la maladie. Ce bourrelet est œdémateux, d'un rouge violacé, et présente sur son bord libre ou interne des saillies très-accusées ; à droite, il en est une du volume d'une noisette, en arrière de laquelle s'étale en un anneau membraneux une lame de tissu perforée à son centre ; du côté gauche, se fait remarquer un petit mamelon qu'une ulcération peu étendue isole d'une masse grossièrement lobulée, assez analogue à un amas de condylomes.

En dedans des plis génito-cruraux, la peau dure et épaisse porte de chaque côté de petits tubercules secs, dépourvus de croûtes, à surface légèrement ridée, variant de la grosseur d'un pois à celle d'une cerise ; six se sont développés à droite, ils sont assez éloignés les uns des autres (2 à 3 cent. de distance), tandis que ceux du côté gauche, au nombre de cinq, sont réunis en un seul groupe.

Les petites lèvres conservent leur disposition normale à leur extrémité antérieure où elles sont cependant légèrement tuméfiées ; en arrière, au contraire, elles sont brusquement interrompues : la nymphe droite, décollée et rejetée au dehors, se perd sur une ulcération à bords élevés et à fond grisâtre, mesurant près de 3 cent. de longueur sur 1 cent. 1/2 de largeur ; la nymphe gauche a sa longueur habituelle, mais elle est aussi décollée, ulcérée sur divers points, et son bord est plus irrégulièrement et plus profondément dentelé que de coutume. Le clitoris est entièrement recouvert de son capuchon hypertrophié et œdémateux.

Le vestibule de la vulve, plus profond et plus spacieux que d'ordinaire, est entouré de tubercules assez nombreux. Des saillies analogues, et dont le volume varie de la grosseur d'un pois à celle d'une noisette, marquent le méat urinaire ; si l'on vient à écarter celles-ci, on voit l'orifice béant de l'urèthre, où le doigt pénètre sans difficulté jusqu'à la racine de la troisième phalange du doigt indicateur. L'introduction d'une sonde dans la vessie est d'une extrême facilité. On s'assure ainsi qu'il n'existe ni épaississement, ni induration de ce conduit, et que celui-ci, loin d'être rétréci, comme on pourrait le supposer au premier abord, est au contraire manifestement dilaté.

Digitized by Google

On ne rencontre plus au-dessous de l'urèthre la colonne antérieure du vagin ; mais on tombe au fond d'un sillon qui, dans sa circonférence, enveloppe un îlot de mamelons très-proéminents, dont quelques-uns même ont acquis le volume d'un marron. Avec une sonde on écarte facilement ces mamelons, et l'on aperçoit dans leur intervalle le vagin entièrement séparé de l'ouverture vulvaire. Le toucher indique bien que les parois de ce canal sont hypertrophiées à leur extrémité inférieure; mais on ne constate ni induration, ni brides cicatricielles, ni rétrécissement. Aucune tumeur n'a pris naissance dans le bassin ; le col utérin a sa forme et sa consistance normale. L'application du speculum permet d'affirmer l'absence de toute altération pathologique de ce côté.

La fosse naviculaire et la fourchette ont disparu ; la portion du périnée, comprise entre la vulve et l'anus, ainsi que l'anus lui-même n'existe plus. Une excavation, profonde de 2 à 3 centimètres, due au décollement de la cloison recto-vaginale, isole l'îlot mamelonné où s'ouvre le vagin de l'infundibulum où s'abouche le rectum. La portion rectale de la cloison, aujourd'hui entièrement cicatrisée, forme entre ces deux conduits un éperon fort saillant. On peut facilement circonscrire l'extrémité inférieure du rectum, dont la surface est d'un rouge violacé et sillonnée de nombreux plis longitudinaux. Comme le vagin, l'orifice inférieur du tube digestif est environné de mamelons et de crêtes ; mais ceux-ci ne l'obstruent pas complétement. Enfin, tout à fait en arrière, près du coccyx, est creusée une petite fossette qui admet l'extremité d'une sonde de femme.

Toutes ces surfaces ont une coloration rouge, en certains points violacée ; l'œdème leur donne de la dureté et une grande épaisseur ; partout elles font éprouver au doigt une résistance élastique considérable ; mais elles ne sont en aucun point indurées. — De ces parties, les unes, envahies par l'ulcération, ont perdu leur poli ; les autres, irrégulièrement cicatrisées, revêtent l'aspect d'une muqueuse. Le doigt ne détermine pas de douleur à la pression et ne donne lieu à aucun écoulement de sang ; du reste, il ne s'est jamais produit d'hémorrhagie. Quelques douleurs avec sensation de cuisson et de chaleur surviennent au moment du passage des urines ou des matières fécales ; mais dues à une irritation directe, elles ne tardent pas à s'apaiser, pour ne reparaître qu'avec le retour des mêmes causes.

On ne trouve ni croûte ni amas d'épithelium sur les points ulcérés, mais il se fait à ce niveau un écoulement sanieux,

Digitized by Google

séro-muqueux, inodore ; parfois cet écoulement est assez abondant ; il s'y s'ajoute souvent aussi un flux leucorrhéique.

Malgré la dilatation du conduit urinaire et la destruction de la région anale, la malade conserve assez facilement ses urines et ses matières fécales. Nulle part, il n'y a de communication anormale entre les divers conduits.

Du côté de l'aine, il faut noter l'absence de tout engorgement ganglionnaire.

État général. — L'état général de la malade est peu satisfaisant, bien que le travail morbide, dont la vulve est le siége, semble ne pas faire de progrès. Il existe au cœur un bruit anémique qui se prolonge dans les vaisseaux du cou ; les fonctions respiratoires sont régulières ; quant aux fonctions digestives, elles s'accomplissent passablement.

La malade allait chaque jour s'affaiblissant, quand, le 10 janvier, sans cause connue, elle est prise de diarrhée et de vomissements. — La diarrhée est abondante ; les vomissements composés d'aliments et de boissons sont fréquents ; de plus, la malade accuse de violentes coliques et une douleur intolérable au niveau de l'épigastre. Le ventre est légèrement ballonné ; la pression cependant n'est pas douloureuse. La palpation ne permet de constater l'existence d'aucune tumeur. On a recours à l'administration du bismuth et de l'opium et à l'application de cataplasmes laudanisés.

Les vomissements diminuent de fréquence les jours suivants ; ils sont alors aqueux ou à peine colorés par quelques filets de bile ; mais la diarrhée pendant ce temps ne s'amende point. La douleur épigastrique s'exagère encore : la malade se tord dans son lit et ne cesse de pousser jour et nuit des cris et des gémissements. Les injections sous-cutanées de chlorhydrate de morphine répétées deux fois par jour (4 centigr.), et l'emploi de l'opium procurent à peine un soulagement momentané. La région ano-vulvaire est aussi le siége de douleurs cuisantes qu'il faut attribuer au passage incessant des urines et des matières fécales. L'œdème qui apparaît alors sur les membres inférieurs ne tarde pas à envahir la paroi abdominale ; toutefois, il ne se produit pas d'ascite. Le cœur n'est le siége d'aucun bruit anormal. Les urines, examinées à différentes reprises, présentent à peine quelques traces d'albumine.

C'est au milieu de ces accès de douleurs et de contorsions horribles que la malade succombe, le 20 janvier, à dix heures du soir.

Digitized by Google

Autopsie. — L'autopsie est faite le 22 janvier.

Cavité crânienne. Rien à noter.

Cavité thoracique. Le cœur et les vaisseaux n'offrent aucune altération.

Le sommet du poumon gauche est le siége de deux excavations tuberculeuses fort petites. Deux ou trois noyaux tuberculeux occupent le sommet du poumon droit.

Cavité abdominale. Il n'existe ni ascite ni traces de péritonite ancienne ou récente. Le foie est gras ; son lobe droit est hypertrophié. Le poids de cet organe est de 1,900 grammes. La rate et les reins ne sont point altérés. L'estomac a son volume habituel ; la consistance et l'épaisseur de la muqueuse n'ont point subi de modifications. L'intestin grêle et le gros intestin, le premier surtout, portent de nombreuses ulcérations circulaires, peu profondes; celles-ci n'ont point un siége précis, et autour d'elles, la muqueuse paraît légèrement épaissie. Pas plus que les ganglions superficiels, les ganglions viscéraux ne sont malades.

Pour enlever, en totalité, les organes génitaux, une incision est menée du pénil jusqu'à la pointe du coccyx ; elle passe, d'un côté, en dedans du pli génito-crural pour revenir à son point de départ en suivant, du côté opposé, un chemin analogue. — Cette incision permet d'isoler les organes génitaux externes avec lesquels sont entraînés le vagin, l'utérus, les ovaires, les ligaments larges et le rectum, que l'on avait préalablement décollés du bassin. La coupe de la peau donne issue à une petite quantité de sérosité.

La région ano-vulvaire n'a plus, aujourd'hui, l'aspect qui a été décrit plus haut : toutes les saillies ont perdu leur turgescence et se sont presque entièrement affaissées ; les orifices béants de l'urèthre , du vagin et du rectum se terminent dans un vaste cloaque où sont encore reliés quelques mamelons, et que bordent en avant les grandes lèvres maintenant de volume à peu près normal et en arrière une lame de peau décollée et rejetée en dehors.

Tous les tissus ont une coloration blanchâtre ; ils sont mous, flasques et ratatinés. Les tubercules eux-mêmes, que l'on rencontrait autour de l'orifice vulvaire ont diminué de volume et perdu leur état érectile. Le doigt promené sur les points ulcérés entraîne d'abord quelques détritus, puis ne tarde pas à déchirer les tissus. La vessie est assez petite ; sauf sa dilata-

Digitized by Google

tion, l'urèthre n'offre rien à noter. L'orifice du vagin est facilement reconnaissable, aujourd'hui que les mamelons qui l'environnent ont diminué de volume. L'utérus est petit; il ne porte aucune tumeur. Les ovaires et les trompes sont reliés au rectum par quelques tractus celluleux peu résistants; c'est là, du reste, la seule particularité à signaler. Les ligaments larges sont bien conformés. Le rectum n'est le siége d'aucun travail pathologique; il ne porte ni indurations ni épaississements; autour de lui existe une riche atmosphère cellulo-graisseuse; son extrémité inférieure s'ouvre dans un cloaque, comme cela a été indiqué plus haut.

Les os du bassin, pas plus que ceux des autres parties du squelette, ne sont malades.

Examen histologique par M. le professeur Vulpian. — « J'ai examiné : 1° un petit morceau de peau comprenant une des tubérosités de la peau, à une petite distance (2 centim.) des bords de l'ulcération; 2° une ulcération de l'intestin grêle; 3° un morceau du foie.

« 1° *Peau.* — Des coupes ont été faites après vingt-quatre heures de macération dans l'alcool à 36°. On a constaté à l'œil nu et au microscope : un épaississement de l'épiderme peu marqué, s'il existe, dans les parties planes de la peau; réel mais très-peu considérable au niveau de la tubérosité cutanée. — Sur les coupes, on a vu de plus, à l'œil nu et aussi avec de faibles grossissements microscopiques, que le derme, dans toute son épaisseur, offre çà et là de petites taches rosées qu'un examen plus approfondi a fait reconnaître pour des amas de pigment hématique siégeant au voisinage des vaisseaux.

« Avec de faibles grossissements, après avoir traité la préparation par la glycérine et l'acide acétique, on aperçoit des vaisseaux qui se montrent sous forme de traînées, ramifiées ou non, un peu plus sombres que le reste du tissu, et même avec ces faibles grossissements, il est facile de voir que cet aspect est dû à une accumulation d'éléments anatomiques autour des vaisseaux, leur formant des sortes de manchons assez épais, un peu diffus sur les bords.

« Avec des grossissements plus forts, ces éléments se montrent plus nettement. Il s'agit là d'une accumulation d'éléments cellulaires de petites dimensions, munis de noyaux, éléments dont plusieurs ont les caractères de leucocytes non granuleux (après action de l'acide acétique et de la glycérine). Ces éléments à forme de leucocytes sont arrondis et contiennent soit

Digitized by Google

1, soit 2, soit 3 noyaux, à bords nettement dessinés, tout à fait analogues à ceux des leucocytes traités par l'acide acétique ; dans quelques-uns le noyau unique est en forme de biscuit. — D'autres éléments, plus nombreux que ceux-ci, sont munis pour la plupart d'un seul noyau plus régulier, et offrent encore quelques caractères de certains leucocytes à un seul noyau ; enfin, un certain nombre d'éléments paraissent un peu fusiformes ou un peu stelliformes : ce sont les plus extérieurs ; les plus intérieurs, ceux qui semblent être dans l'épaisseur de la paroi vasculaire ou qui sont au voisinage du vaisseau, sont des leucocytes.

« Ces éléments agglomérés, pressés les uns contre les autres au voisinage des vaisseaux, sont un peu plus espacés sur la limite du manchon périvasculaire qu'ils forment. A mesure qu'on s'éloigne des vaisseaux, ils sont disséminés, ou rassemblés çà et là en petits amas de quelques éléments, et ils se trouvent dans l'intervalle des faisceaux de tissu connectif.

« Il n'a pas été possible de déterminer si ces éléments de nouvelle formation existent exclusivement au voisinage des vaisseaux veineux. Ils sont peu nombreux dans la couche papillaire proprement dite du derme, et l'on n'en trouve que quelques-uns auprès des anses capillaires des papilles : c'est dans la couche moyenne du derme que l'agglomération de ces éléments est le plus prononcée.

« 2° *Intestin grêle.* — Sur le lambeau qui m'a été remis, il y a des exulcérations très-étendues, au niveau desquelles les villosités n'existent plus, et ces ulcérations reposent sur des parties de la membrane muqueuse qui offrent une épaisseur double de celle des autres points de cette membrane.

« Sur des tranches minces, perpendiculaires à la surface de l'intestin, on reconnaît que les glandes de Lieberkühn n'ont pas entièrement disparu dans tous les points exulcérés ; elles se retrouvent encore çà et là, diminuées de longueur et plus ou moins élargies.

« L'épaississement de la membrane muqueuse est dû surtout à la présence d'une multitude innombrable d'éléments anatomiques nouveaux intercalés entre les différents éléments normaux de cette membrane. Les éléments de nouvelle formation paraissent être, d'après l'ensemble de leurs caractères, semblables aux éléments lymphatiques du tissu lymphoïde de la muqueuse intestinale. On n'a pas pu déterminer si ces nouveaux éléments étaient, sur quelques points, en rapport de contiguïté avec des vaisseaux sanguins ou lymphatiques.

Digitized by Google

« 3° *Foie.* — Sur des coupes minces, et à l'aide d'un faible grossissement, on voit qu'au voisinage de certains vaisseaux il y a des accumulations de petits éléments qui leur forment comme un manchon irrégulier.

« Il est difficile de savoir si ces accumulations se sont faites seulement au voisinage des vaisseaux interlobulaires ; mais c'est là qu'elles siégent le plus ordinairement. On reconnaît encore, à l'aide de ce faible grossissement, qu'un grand nombre de cellules contiennent des granulations et des gouttelettes graisseuses. Avec de plus forts grossissements, on constate que les éléments nouveaux sont, en général, des noyaux entourés d'une petite quantité de protoplasma, noyaux tantôt arrondis, tantôt elliptiques, et dont les dimensions varient de 6 à 7 millièmes de millimètre de diamètre. Outre ces noyaux, dans les points qu'ils occupent, il y a une certaine quantité de tissu fibrillaire.

« Les éléments nucléés de nouvelle formation n'existent pas seulement dans ces points où ils sont agglomérés ; il y en a encore dans les intervalles séparant les cellules, probablement le long des vaisseaux capillaires sanguins, mettant en communication les vaisseaux interlobulaires avec la veine intra-lobulaire.

« En somme, il s'agit là d'une hépatite interstitielle remarquable par le nombre énorme d'éléments nucléés, soit accumulés au voisinage des vaisseaux, surtout des vaisseaux interlobulaires, soit disséminés entre les travées de cellules hépatiques. »

Digitized by Google

FÉVRIER 1870

PRÉSIDENCE DE M. CRUVEILHIER

SOMMAIRE.

EXTRAITS DES PROCÈS-VERBAUX. — 1. Diminution de la saillie des bosses crâniennes pariétales et frontales depuis la naissance jusqu'à l'âge adulte. Changement qui s'opère pendant la même période, dans la courbure de la région pariétale. — 2. Fracture du rachis ; compression de la moelle. — 3. Sarcome du sinus maxillaire. — 4. Sarcome de la clavicule, des poumons et des reins. — 5. Arrêt de développement de la deuxième phalange. — 6. Fractures multiples du bassin. — 7. Périostite phlegmoneuse de l'extrémité supérieure du fémur avec décollement des trochanters et arthrite suppurée consécutive. Endocardite végétante. — 8. Séquestre invaginé du fémur. — 9. Fracture extra-capsulaire du col du fémur. — 10. Fracture complexe de l'extrémité supérieure du fémur, non consolidée. Rapport de M. Lucas-Championnière sur cette sentation. — 11. Rapports des synoviales articulaires avec es extrémités de la diaphyse des os longs, chez les enfants et les adolescents. Rapport de M. Muron sur cette présentation. — 12. Ceinture ostéo-fibreuse developpée au devant de l'articulation du coude. — 13. Hypertrophie du cœur. — 14. Infarctus et rupture du cœur. — 15. Tumeur de la valvule mitrale. — 16. Insuffisance aortique ; insuffisance et rétrécissement mitral. Néphrite interstitielle ; albuminurie. — 17. Aortite aiguë entée sur des altérations scléro-athéromateuses anciennes ; dilatation de l'origine de l'aorte. — 18. Rupture d'une branche de l'artère pulmonaire dans une caverne. — 19. Thromboses des sinus de la dure-mère. — 20. Angine gangréneuse et tumeur gan-

Digitized by Google

glionnaire du cou. Rate volumineuse avec symptômes du cancer de l'estomac. — 21. Carcinome du cardia et de la petite courbure de l'estomac; dilatation de l'œsophage. Angiome caverneux du rein. — 22. Perforation cancéreuse de l'estomac; dégénérescence cancéreuse du foie et des ovaires; plaques cancéreuses sur la plèvre. — 23. Entérite chronique, ayant donné lieu à des lésions simulant une affection organique du gros intestin. — 24. Altération amyloïde de la rate, du gros intestin, de l'intestin grêle et de l'estomac. — 25. Foie cancéreux. — 26. Tumeurs érectiles du foie simulant des infarctus hémorrhagiques. — 27. Dilatation des voies biliaires. Kystes purulents du foie. — 28. Exomphalocèle contenant uniquement le foie. — 29. Anomalie du péritoine. — 30. Nécrose du cartilage thyroïde; rétrécissement de la glotte consécutif à la trachéotomie; ulcération due au séjour prolongé de la canule. — 31. Morve laryngée. — 32. Plaie du larynx avec section incomplète de l'épiglotte. — 33. Phlegmon périlaryngien. — 34. Amputation de cuisse, suivie de mort subite, vingt-deux heures après l'opération. — 35. Foyer hémorrhagique considérable du cerveau. — 36. Tumeurs de la base de l'encéphale. — 37. Cerveau asymétrique; glyome généralisé de la protubérance. — 38. Glyome du cervelet. — 39. Infarctus des reins; anévrysme de la pointe du ventricule gauche. — 40. Tuberculisation des organes urinaires. — 41. Cancer du rein droit ayant donné lieu à tous les symptômes d'un cancer de l'estomac, chez un tuberculeux. — 42. Ulcère de la vessie suivi de perforation et de péritonite; éruption cutanée ultime. — 43. Rétrécissements péniens de l'urèthre. — 44. Epithélioma vulvaire ayant récidivé et s'étant généralisé. — 45. Syphilis infantile. Gommes du foie, du cœur et des poumons. — 46. Syphilis infantile. Gommes de la rate et du poumon. — 47. Variole coïncidant avec une éruption vaccinale, chez une enfant de mère syphilitique. — 48. Kyste sébacé de l'ovaire. — 49. Cordon ombilical de 1m,50 de long. — 50. Tumeur fibroplastique d'un espace intermétacarpien. — 51. Tumeur de la région cervicale.

Digitized by Google

OBSERVATIONS. — I. Rougeole. — Bronchopneumonie. — Ecoulement de pus par le nez et les oreilles. — Mort, autopsie. — Thrombose des sinus de la dure-mère, par M. JOFFROY, interne des hôpitaux.

II. Lupus. — Rétrécissement et insuffisance de l'orifice mitral. — Athérome de l'artère pulmonaire. — Pneumonie catarrhale. — Apoplexie pulmonaire terminée par gangrène. — Albuminurie. — Mort. — Autopsie, par M. DEROYE, externe des hôpitaux.

Examen microscopique par M. le Dr CORNIL.

III. Purpura hæmorrhagica. — Hémorrhagies de la peau, du cœur, du péricarde et de l'endocarde. — Hémorrhagies capillaires et ecchymoses dans diverses parties blanches du cerveau. — Taches d'infiltrations sanguines dans les reins, par M. HUCHARD, interne des hôpitaux.

IV. Hémorrhagie cérébrale chez une femme enceinte, ressemblant à une attaque d'éclampsie. — Mort. — Opération césarienne permettant de conserver l'enfant. — Autopsie, par M. RENDU, interne des hôpitaux.

Extrait du rapport sur la candidature de M. RENDU, au titre de membre adjoint, par M. le Dr LAFONT, ancien interne des hôpitaux.

V. Hémiplégie droite; aphasie; attaques épileptiformes. — Tumeur de la dure-mère dans l'épaisseur de la substance de l'hémisphère gauche du cerveau. — Mort. — Autopsie, par M. VILLARD, interne des hôpitaux.

Examen histologique de la tumeur, par M. le professeur VULPIAN.

VI. Rétrécissement de l'urèthre. — Infection purulente. — Atrophie d'un rein ; hypertrophie compensatrice de l'autre. — Mort. — Autopsie, par M. THAON, interne des hôpitaux.

VII. Sarcome volumineux de l'ovaire droit. — Tumeurs sarcomateuses multiples développées à la base du poumon droit, par M. VILLARD, interne des hôpitaux.

VIII. Bassin rachitique ostéomalacié.— Grossesse.— Opération césarienne. — Mort, 35 heures après l'opération. — Autopsie, par M. HERVEY, interne de la Maternité.

Digitized by Google

1. *Diminution de la saillie des bosses crâniennes pariétales et frontales depuis la naissance jusqu'à l'âge adulte. — Changement qui s'opère pendant la même période dans la courbure de la région pariétale.*

M. Lecourtois présente un certain nombre de crânes d'enfant destinés à faire voir cette diminution de saillie et ce changement de courbure, et expose le résultat de ses recherches sur les causes et le mécanisme de ces deux phénomènes.

Les causes véritables de ces deux modifications sont-elles bien connues, et exactement appréciées? Je ne le pense pas.

Je ne connais du moins aucun ouvrage qui indique leur vraie manière de se produire.

Afin de faire saisir plus facilement en quoi mon opinion peut différer de celles qui ont été émises, je crois qu'il n'est pas inutile de rappeler les opinions exprimées à l'occasion de ce détail morphologique.

Par ordre de date se présente d'abord l'opinion de M. le professeur Welcker. L'éminent anatomo-anthropologiste de Halle, dans son bel ouvrage sur le développement et la structure du crâne humain (Untersuchungen über Wachsthum und Bau des menschlichen Schædels, von Herm. Welcker, Leipzig, 1862, gr. 4°, XVII Taf.), déclare que le changement dans la courbure de la voûte crânienne est dû à une réaction réciproque du crâne primordial creux dont la concavité augmente, et de l'encéphale dont la convexité s'exagère. Pour lui l'accroissement maintient un rigoureux parallélisme entre le développement de l'encéphale et celui du crâne. Tous les deux ils se moulent l'un sur l'autre. Enfin il rapproche la modification de courbure crânienne de cette expansion compensatrice que le professeur Virchow signale comme conséquence des synostoses précoces (ouvr. cité, p. 20). M. le professeur Kœlliker, dans ses Éléments d'histologie humaine (Trad. sur la 5e édit. allem. par M. Sée, Paris, 1869, p. 306), avoue que « les changements morphologiques qui s'accomplissent dans les os secondaires pendant leur développement sont encore *très-énigmatiques* et avaient à peine attiré l'attention. » L'éminent anatomiste de Würzburg, pour expliquer le changement qui s'opère dans la courbure

Digitized by Google

de la région pariétale, invoque des « dépôts inégaux de substance osseuse en dehors, en dedans, au milieu et vers le bord, ou bien des depôts en certains sens, et des résorptions en certains autres, comme l'a démontré Lieberkühn sur des animaux nourris avec la garance. »

Quelque lignes plus loin, il invoque pour expliquer l'accroissement en largeur de la région frontale des résorptions locales.

Comme on le voit, repoussant l'opinion de M. Welcker, le professeur Kœlliker fait jouer le plus grand rôle à des dépôts de substance osseuse qui, selon ses expressions, se feraient « en dehors, en dedans, au milieu et vers le bord, » c'est-à-dire un peu partout et sans aucune règle.

D'après mes observations, et il est facile de le constater sur des crânes d'enfants, je crois pouvoir affirmer qu'il n'en est pas ainsi. Le changement de courbure de la région pariétale a pour causes les dépôts osseux qui constituent l'accroissement en épaisseur des os du crâne, et la projection du pariétal en dehors sous l'influence de l'augmentation de volume de l'encéphale. Ces dépôts osseux s'effectuent, depuis la naissance jusqu'à l'âge de 10 à 11 ans, d'après une disposition régulière, toujours la même, à ce point qu'on peut les regarder comme soumis à une loi de l'ossification.

Sur les 163 crânes d'enfants âgés de 1 jour à 11 ans, que j'ai recueillis et étudiés sous ce rapport, j'ai trouvé presque toujours (car il existe quelques crânes qui n'en présentent pas trace) un dépôt osseux qui se fait à la surface extérieure des os de la voûte du crâne, et particulièrement à la périphérie des pariétaux et des frontaux.

Un seul point de la surface extérieure de ces os se trouve épargné par les dépôts osseux de nouvelle formation, c'est le point occupé par les bosses pariétales et frontales. Dans aucun cas je n'ai remarqué de formation osseuse nouvelle à leur niveau. Constamment le dépôt osseux forme autour de la partie la plus saillante de ces bosses une ligne plus ou moins épaisse selon l'épaisseur du dépôt osseux, ordinairement très-nette et qui indique clairement que la formation osseuse s'arrête brusquement à une distance de 10 à 15 millimètres de la pointe de la bosse correspondante. Ces dépôts osseux se remarquent surtout à partir de l'âge de deux mois après la naissance. Ils sont situés entre le périoste et la couche osseuse précédemment formée. Ils constituent d'abord une couche mince, très-vasculaire, rouge, que la macération détruit, et dont une partie s'enlève avec le périoste lorsqu'on le détache violemment.

Digitized by Google

Vers l'âge de 1 à 2 ans, ils commencent à prendre l'aspect commun aux portions osseuses formées les premières, c'est-à-dire la blancheur ou la couleur rosée, l'aspect uni et la dureté du tissu compacte, mais le plus souvent, même après avoir acquis ces caractères, ils restent distincts sous forme de larges bandes osseuses de 1 millimètre à 1 millimètre et demi d'épaisseur ou même plus, qui semblent surajoutées au reste des os pariétaux et frontaux. Quelquefois même, en dehors des cas de rachitisme et de syphilis que j'ai eu soin d'éliminer pour les étudier à d'autres points de vue, on remarque que le dépôt osseux s'est produit en quantité inégale de manière à produire de véritables tumeurs discoïdes que sur un crâne sec on serait tenté de prendre pour des tumeurs osseuses pathologiques, par exemple pour des exostoses plates syphilitiques, bien que leur surface soit unie et non pas bosselée comme celle que l'on attribue généralement aux exostoses spécifiques. La substance osseuse de nouvelle formation présente sa plus grande épaisseur au voisinage des sutures sagittale, coronale et temporale, en un mot à la périphérie de la surface du pariétal. Sur les frontaux, elle est à son maximum de développement au voisinage des sutures médio-frontale et fronto-pariétale. Comme sur les pariétaux, on observe ici que les bosses coronales sont de toute évidence épargnées par la formation nouvelle de substance osseuse.

De cette disposition particulière des dépôts osseux nouveaux à la périphérie des pariétaux et frontaux, particulièrement au voisinage des sutures qui les séparent ou les entourent, il résulte que sur la coupe horizontale du crâne, pratiquée selon la méthode ordinaire connue de tous les anatomistes, la plus grande épaisseur des pariétaux s'observe au voisinage de l'insertion du muscle temporal et au voisinage de la suture pariéto-frontale ; sur le frontal la plus grande épaisseur se remarque au voisinage de cette dernière suture et au niveau de la suture médio-frontale, la moindre épaisseur s'observe au niveau de la bosse frontale épargnée, comme nous l'avons dit, par le dépôt osseux. La différence d'épaisseur du frontal au niveau des bosses frontales et au niveau des sutures médio-frontales ou fronto-pariétales peut varier beaucoup. La première, sur le crâne d'un enfant âgé de 16 mois, peut être à la seconde comme 2 : 6 ou comme 1 à 3.

Du côté de l'occipital, le dépôt osseux nouveau ne paraît pas se faire avec la même régularité. Cependant il s'effectue surtout au voisinage de la suture occipito-pariétale. Ce fait est

Digitized by Google

facile à constater sur les crânes d'enfants âgés de 1 à 2 ans. Comme preuve nouvelle de l'influence des dépôts osseux de nouvelle formation sur l'épaisseur des os pariétaux et frontaux, on peut faire remarquer, sur une coupe horizontale ordinaire, l'épaisseur à peu près régulière et uniforme du crâne dans toute son étendue, chez les enfants morts à l'âge d'un mois ou un mois et quelques jours au plus.

Il n'est pas rare d'observer des crânes d'enfants âgés de 1 à 2 ans sur lesquels le dépôt osseux qui nous occupe forme un bourrelet à la périphérie des pariétaux et une espèce de crête légèrement saillante au niveau de la suture médio-frontale complétement effacée.

Je ne m'étendrai pas davantage sur la disposition de ces dépôts osseux un peu négligés jusqu'ici.

J'ai hâte d'examiner leur influence sur le changement qui s'opère dans la courbure de la région pariétale. Je ne ferai que signaler leur effet le plus évident et tout à fait incontestable de rendre moins saillantes et moins apparentes les bosses soit pariétales, soit frontales autour desquelles ils se superposent à l'os plus anciennement formé en épargnant la partie proéminente de ces bosses. Insister sur ce point serait douter de l'intelligence du lecteur. Depuis l'enfance jusqu'à l'âge adulte, il s'opère dans la région pariétale un changement de courbure considérable que personne ne conteste. En d'autres termes, si l'on met en parallèle le pariétal d'un nouveau-né et celui d'un adulte, il est de toute évidence que le premier offre une courbure plus considérable et qu'en aucune façon il n'est possible de le considérer comme un segment correspondant à la partie moyenne du second.

De plus, si l'on compare des coupes de voûtes de crânes d'enfants âgés de 5 jours à 2 ans 7 mois, comme je l'ai fait, ou plus âgés encore, et que ces coupes soient diverses, les unes horizontales et faites selon le procédé habituel, les autres verticales et passant au niveau des bosses pariétales, il est évident qu'il s'opère dans la région pariétale un changement de courbure considérable.

Il est si considérable qu'on ne peut le regarder comme une conséquence des dépôts osseux signalés plus haut. En effet ceux-ci acquièrent au plus une épaisseur de 2 millimètres à 2 millimètres et demi, tandis que le changement de courbure de la région pariétale ou la projection en dehors du bord temporal du pariétal peut s'élever depuis la naissance jusqu'à l'âge de 2 ans et demi, sur les coupes soit horizontales, soit verti-

Digitized by Google

cales que nous avons indiquées, à 3 centimètres. Ce fait est des plus faciles à constater. Pour expliquer un changement aussi considérable dans la courbure pariétale, il faut donc invoquer une autre cause que celle des dépôts osseux nouveaux. Sans doute ceux-ci ont à ce point de vue quelque influence, mais la cause principale de la variation de courbure réside dans une projection du pariétal en dehors, par suite de l'augmentation rapide du volume de l'encéphale et de sa convexité.

En résumé, la diminution de la saillie des bosses pariétales et frontales est due à l'influence complexe :

1° D'un dépôt osseux qui se fait autour d'elles;

2° De la projection du pariétal en dehors par suite de l'augmentation de convexité et de volume de l'encéphale.

Quant au changement qui s'opère dans la courbure de la région pariétale dans la même période de temps, c'est-à-dire de la naissance à l'âge adulte, il est dû aux mêmes causes, et plus particulièrement à la seconde.

Je n'ai point parlé des résorptions locales invoquées par Lieberkühn, admises pour les frontaux par M. le professeur Kölliker, parce que leur existence est aussi difficile à constater que leur rôle est difficile à apprécier. Je me suis contenté d'examiner les faits incontestables et faciles à observer.

Je n'ai point parlé des dépôts osseux qui se forment pendant la même période de temps à la surface intérieure du crâne, parce que leur disposition assez irrégulière ne m'a point paru jouer un rôle important dans les phénomènes que j'ai longuement examinés.

Les dépôts osseux de nouvelle formation ne sont pas spéciaux à l'espèce humaine, on les retrouve sous la forme de bandes ou de lamelles minces d'une largeur et d'une épaisseur plus régulières chez les fœtus de la race ovine. Quant à la source de ces dépôts, elle est très-facile à découvrir. Ils doivent leur origine aux modifications d'un tissu embryonnaire composé de cellules de même nom, formé aux dépens des couches profondes du périoste pour les dépôts de la surface extérieure de la voûte crânienne; pour les dépôts de la

Digitized by Google

surface intérieure de cette voûte, il provient de la couche profonde de la dure-mère.

On pourrait se demander comment des anatomistes aussi exercés et aussi illustres que les professeurs Welcker et Kölliker n'ont point remarqué la disposition régulière des dépôts osseux que je crois être le premier à signaler. Il n'y a dans ce fait rien d'étonnant. La nombreuse série de crânes que j'ai recueillis, au nombre de 163, leur étude à l'état frais, ne me permettait pas de laisser passer des phénomènes plus difficiles à suivre sur des crânes secs ou ayant subi une macération.

M. Muron n'admet pas l'influence des dépôts osseux dans la production du changement de courbure. Si elle existait, on aurait un épaississement du tissu osseux dans ce point-là et il faudrait un dépôt osseux assez considérable pour produire une bosse. Or, cela n'est pas, comme on pourrait le prouver par la section de l'os. Il adopte la théorie de Welcker.

M. Lecourtois. Je ne nie pas l'influence de la pression mécanique, mais il y a aussi un dépôt osseux qui se fait lentement et forme des couches minces qui, à la longue, finissent par avoir une certaine épaisseur, sans pour cela produire de bosse. La théorie de Welcker ainsi que celle de Lieberkühn est invérifiable.

2. *Fracture du rachis; compression de la moelle.*

M. Curtis présente un tronçon de colonne vertébrale fracturée provenant d'une malade dont voici l'histoire :

Cette femme, âgée de 41 ans, se jeta le 18 janvier 1870 d'un deuxième étage dans la rue ; elle entra le 19 janvier à la Pitié, service de M. le professeur Broca.

Paraplégie complète et absolue (paralysie de la motilité et de la sensibilité) remontant presque à l'ombilic ; absence complète de mouvements réflexes des membres inférieurs ; forte gibbosité saillante en arrière et latéralement, située à la hauteur de la 12e vertèbre dorsale.

Digitized by Google

La malade mourut le 19 février, ayant eu des eschares au sacrum et une cystite intense.

A l'*autopsie*, on trouve les reins et les bassinets en suppuration, la vessie enflammée et gangrenée.

On enlève la pièce qui fait le sujet de cette présentation; elle comprend les 4 dernières vertèbres dorsales et les 3 premières lombaires.

Il existe une fracture horizontale du corps de la 12e vertèbre dorsale, avec fracture des pédicules et rupture des ligaments jaunes ainsi que des ligaments sus-épineux et interépineux; le ligament vertébral commun antérieur est intact; il y a subluxation, le tronçon supérieur étant un peu porté à gauche, le tronçon inférieur, à droite; le corps des vertèbres fracturées est diminué en hauteur par tassement; en arrière les apophyses épineuses de la dernière dorsale et de la première lombaire sont écartées.

En enlevant avec la scie les arcs postérieurs des vertèbres on constate que la moelle est fortement comprimée à 1 centimètre au-dessus de la pointe du renflement lombaire, de sorte qu'elle n'a que la moitié de son épaisseur normale.

Voici le mécanisme de la compression: le corps de la 12e vertèbre dorsale, comprimé violemment dans le sens de l'axe du rachis, a éclaté, en produisant deux fragments de tissu spongieux gros chacun comme une noisette; ceux-ci pris entre les tronçons supérieur et inférieur ont été chassés en arrière jusque dans le canal médullaire.

3. *Sarcome du sinus maxillaire.*

M. Castiaux fait voir :

Une tumeur du sinus maxillaire enlevée par M. Gosselin, il y a 10 jours, sur un homme de 50 ans. L'ablation fut faite par le procédé ordinaire. Le début remontait au mois de mai; elle était énorme. A l'examen microscopique on y trouve les caractères d'un sarcome (cellules sans prolongements, cellules fusiformes et cellules gigantesques).

4. *Sarcomes de la clavicule, des poumons et des reins.*

M. G. Humbert communique l'observation suivante :

X... (Auguste), 43 ans, tonnelier, entre à l'hôpital Lariboisière le 18 janvier 1870, salle Saint-Louis, n° 19. Il y a 25 mois,

Digitized by Google

dit-il, en faisant un effort pour soulever une pièce de vin, il se fractura la clavicule gauche. A cinq reprises différentes, chaque fois qu'il voulait se remettre au travail, cet os se brisa de nouveau.

La dernière fois, il conserva à la partie externe de la clavicule une tumeur grosse comme une noix, qui deux mois après acquit le volume d'un œuf, six mois plus tard celui d'une orange. Elle était le siége de douleurs très-vives ; les téguments n'étaient pas adhérents.

Ce malade entre, dans les derniers mois de l'année dernière, dans le service de M. Guérin. Une photographie, faite à cette époque, nous montre la tumeur occupant toute la longueur de la région claviculaire, et grosse au moins comme une tête de fœtus à terme.

A son entrée à l'hôpital, on constate que toute la partie gauche du thorax et la région correspondante du cou sont envahies par une masse dure, inégale, bosselée, faisant au niveau du grand pectoral une saillie principale du volume d'un crâne d'adulte. La peau est adhérente, rouge, parcourue par de nombreuses veines dilatées, non ulcérée. Une seconde saillie, se continuant avec la première, et moins volumineuse qu'elle, descend jusqu'au niveau de l'épigastre. Cette partie de la tumeur est beaucoup moins dure, de consistance molle et comme fluctuante. La ligne médiane est envahie et dépassée par quelques petites bosselures.

En haut, la masse occupe la moitié inférieure de la région cervicale ; plus haut, ganglions volumineux, très-durs. En arrière, prolongement dans la région sus-scapulaire.

En dehors, l'aisselle gauche est envahie et le bras écarté du tronc, mais les mouvements volontaires sont en partie conservés. Ganglions isolés, mobiles, dans le creux axillaire. Œdème du bras et de l'avant-bras ; l'artère n'est pas sensiblement comprimée, car le pouls ne diffère pas de celui du côté opposé.

Masses ganglionnaires analogues dans l'aisselle et dans la région cervicale droites.

Toute la tumeur est douloureuse à la pression. Elancements spontanés ; douleurs très-vives à l'épigastre.

Les pupilles sont égales ; donc, pas de compression du grand sympathique.

Etat général assez satisfaisant ; appétit et embonpoint très-peu diminués. Un peu de dyspnée et de toux. Frottement à l'auscultation dans la région sus-scapulaire gauche.

Mort le 2 février. — La dyspnée a toujours augmenté, et dans

Digitized by Google

les derniers jours le malade est tombé dans une sorte de coma. Un érysipèle occupant toute la surface de la tumeur et les deux tiers supérieurs du bras gauche est apparu la veille de la mort. Une circonstance à noter, c'est qu'au dernier moment la tumeur a considérablement diminué de volume; elle s'est affaissée, jusqu'à perdre, approximativement, au moins 1 kilogramme de son poids.

Autopsie. — Anciennes adhérences dans toute l'étendue du poumon droit. Epanchement séro-purulent peu abondant dans la plèvre gauche, poumon adhérent seulement au sommet.

A chaque sommet de poumon, un noyau dur, gros comme une petit noix, de consistance et d'aspect analogues, à l'œil nu, à certaines parties de la tumeur principale. Congestion hypostatique à la base.

Cœur petit, flasque, décoloré. — Aorte athéromateuse.

Foie d'apparence normale. Un seul petit noyau miliaire à la face convexe.

Dans chaque rein, deux points offrant les caractères des infarctus.

Rate augmentée de volume, très-diffluente.

Tumeurs ganglionnaires multiples, de même apparence à la coupe que la tumeur du thorax.

Celle-ci occupe toute l'épaisseur des parties molles du côté gauche de la poitrine, se prolonge dans le cou, dans l'aisselle. Le faisceau vasculo-nerveux y est englobé mais n'a pas subi d'altération. L'artère reste béante à la coupe. La clavicule gauche est presque entièrement détruite, il n'en reste que des détritus osseux, perdus çà et là dans le tissu accidentel. La première côte est presque aussi altérée; les 3 ou 4 suivantes sont également malades, ramollies et brisées en plusieurs fragments. Toute la moitié supérieure du sternum est ramollie; il y a une fracture transversale au-dessous de l'extrémité supérieure, une autre longitudinale, irrégulière, occupant toute l'étendue verticale du bord gauche. La fourchette a presque entièrement disparu.

A l'œil nu, la tumeur, d'un blanc grisâtre, jaunâtre en certains points, est très-dure par places, plus molle dans d'autres. Les parties les moins consistantes ont déjà subi un commencement de métamorphose régressive; on trouve des noyaux assez nombreux de nature caséeuse.

Elle offre, au microscope, les caractères les plus nets du sarcome embryoplastique. Une multitude de noyaux ronds et ovoïdes, quelques cellules rondes à un ou deux noyaux; peu de

Digitized by Google

substance intercellulaire; aucune apparence de stroma alvéolaire; quelques corps fusiformes, rares, dispersés çà et là dans des points d'une faible étendue.

Les noyaux du poumon ont une structure analogue; on y retrouve des fibres élastiques, en partie conservées.

Les lésions du rein paraissaient, à l'examen microscopique, semblables aux infarctus, mais le microscope y a révélé la présence des mêmes éléments que ceux dont nous venons de parler; noyaux libres et cellules arrondies, granuleuses, à un ou deux noyaux très-rapprochés l'un de l'autre; corps fusiformes très-rares.

L'altération du poumon et celle du rein peuvent donc être légitimement rapprochés à une métastase sarcomateuse.

5. *Arrêt de développement de la deuxième phalange.*

M. Gillette fait voir :

Le squelette d'une main de femme qui présente une absence presque complète de la deuxième phalange. Celle-ci existe mais sous la forme d'un os court, qui, au petit doigt et au médius, est soudé à la première phalange; aux autres doigts elle est libre. D'autre part les premières phalanges sont plus longues et recevaient les insertions de l'extenseur et des fléchisseurs des doigts. Il y avait en outre quelques anomalies musculaires à l'avant-bras. On n'a pas pu examiner les autres membres.

M. Muron rappelle qu'on a dit que la phalangine et la phalangette formaient les 2/5e de la longueur du doigt.

6. *Fractures multiples du bassin.*

M. Fouilloux présente un bassin, siége de fractures multiples, recueilli sur un homme de 69 ans, qui ayant eu de l'infection purulente à la suite d'une lithotritie, s'était jeté d'un deuxième étage. — Il mourut deux heures après.

La région ischio-trochantérienne présentait une ecchymose et un épanchement sanguin très-marqués. La fracture principale se trouve à droite; à gauche il y a une fracture incomplète. Cette pièce est un exemple de fracture du bassin plus complète que la fracture double verticale de Malgaigne. Il y a en outre ici une fracture du sacrum en dehors des trous sacrés et un éclatement de la cavité cotyloïde.

Digitized by Google

7. *Périostite phlegmoneuse de l'extrémité supérieure du fémur avec décollement des trochanters et arthrite suppurée consécutive. — Endocardite végétante.*

M. Campenon communique l'observation suivante :

Le 13 janvier 1870, entrait dans le service de M. le professeur Giraldès à l'hôpital des Enfants, le nommé Eugène D..., âgé de 7 ans et demi.

Cet enfant présente à la cuisse droite un empâtement assez considérable, siégeant à la partie supérieure et externe ; cette tumeur est d'aspect rougeâtre plutôt que rouge franc. Elle est pâteuse, mais non fluctuante malgré un certain sentiment d'élasticité ; très-douloureuse à la pression, elle n'empêche pas cependant les mouvements communiqués à l'articulation coxo-fémorale, qui se font même sans grande souffrance.

Si on interroge ce malade on apprend qu'il est souffrant depuis huit jours, et que le début de sa maladie a été marqué par une douleur vive dans la région affectée, sans fièvre, ni état général grave. D'ailleurs pas de cause connue, ni traumatisme, ni logement humide ; santé antérieure bonne.

Le 17, le malade ayant été endormi par le chloroforme, une première incision est faite à 2 cent. au-dessous et 1 cent. environ en avant du grand trochanter. Cette incision prolongée jusqu'à l'os laisse échapper une assez grande quantité de pus bien lié, et permet au doigt d'aller reconnaître, d'une part une surface osseuse dénudée, et d'autre part la mobilité du grand trochanter. M. Giraldès fait une contre-ouverture en arrière du grand trochanter et un drain est introduit.

A partir de ce jour jusqu'au 24 janvier, rien de particulier. La température oscille entre 39° et 40°, le pouls entre 120 et 140. La suppuration est abondante, mal liée ; la douleur, gravative ; quelques frissons vagues et qui ne se reproduisent qu'à quelques jours de distance. Mais l'état général est mauvais, pas d'appétit, soif vive, sorte de coma ; pas de diarrhée ; quelques vomissements.

Le cœur examiné avec soin permet de constater un souffle doux perceptible à la base, vers la région moyenne du sternum, souffle qui se rencontre aussi dans les vaisseaux et peut tenir à l'anémie. — Le 25 au matin, on perçoit un souffle et à la base et à la pointe, la fréquence des battements ne permet pas de constater à quel temps. Le péricarde et les poumons ne présentent rien d'anormal.

Digitized by Google

Cet état persiste jusqu'au 28 janvier, époque à laquelle survient la mort au milieu de symptômes particuliers ; œdème de la face et des mains depuis 24 heures (les urines n'ont pas pu être examinées) ; accès de suffocation marqués surtout par la difficulté de l'inspiration ; impossibilité de remuer le membre sans provoquer des douleurs très-vives au pli de l'aine, qui a participé à l'état phlegmoneux de la région trochantérienne.

Signalons enfin comme complication une stomatite ulcéro-membraneuse apparue le 18 et terminée le 23.

A l'*autopsie* on constate que le col du fémur et la partie de diaphyse, qui lui fait suite, sont dépouillés de périoste. Le grand et le petit trochanter sont décollés et leurs cartilages épiphysaires sont érodés.

La capsule articulaire saine à la partie antérieure est perforée et détruite à la partie postérieure, et par cette ouverture le pus du foyer extra-articulaire communique avec l'articulation.

Le ligament rond est détruit et réduit en bouillie.

Le cartilage de la tête du fémur est érodé au voisinage du col.

La cavité cotyloïde est saine.

L'examen du cœur permet de constater l'intégrité parfaite du péricarde, mais montre d'autre part une endocardite végétante sur la valvule mitrale, dont le bord est épaissi, irrégulier. Les autres valvules du cœur sont saines.

Les diverses articulations, les divers viscères n'offrent rien d'anormal : signalons cependant l'état graisseux des reins.

En résumé. — Cette observation nous montre :

Une périostite à début franc, sans cause connue, ne s'accompagnant que consécutivement de douleur articulaire et d'arthrite, se compliquant d'une affection cardiaque (ce qui confirme l'opinion de M. Giraldès, que la périostite est rhumatismale), et d'œdème à la période ultime.

Comme lésions, nous avons à noter surtout le décollement des deux saillies épiphysaires, une arthrite suppurée consécutive du côté du membre affecté, et une endocardite végétante du côté des organes internes.

M. Muron fait remarquer que l'arthrite purulente ne s'est produite qu'au bout de 8 à 9 jours, mais qu'elle se serait produite beaucoup plus tôt si la lésion osseuse s'était

Digitized by Google

développée au niveau de la capsule articulaire, ainsi qu'il ressort des recherches de M. Sézary. (Voy. p. 104.)

8. *Séquestre invaginé du fémur.*

M. Hervey fait voir le fémur d'un jeune homme mort dans le service de M. Marc Sée, chirurgien de l'hospice de Bicêtre, le 6 février 1869.

Les lésions qu'on remarque sur cette pièce sont des types d'ostéo-périostite chronique avec nécrose invaginée. La plus grande partie du corps de l'os est nécrosée: autour de cet os ancien on trouve une gaîne osseuse de nouvelle formation sur laquelle prennent insertion ses tendons; un périoste très-épais, décollé par places, la recouvre. Les extrémités articulaires sont saines. Sur l'os nouveau qui offre les caractères classiques de l'affection, on remarque en plusieurs points, mais surtout vers le milieu du corps de l'os, plusieurs cloaques à travers lesquels on aperçoit le séquestre mobile.

Le sujet, M... (Charles), âgé de 22 ans, avait contracté pendant l'année 1866 une périostite aiguë à la suite d'un décubitus prolongé sur l'herbe humide.

Il fut à ce moment soigné à l'hôpital Saint-Antoine, dans le service de M. le Dr Millard. A cette époque on ne reconnut chez lui aucun antécédent scrofuleux, rhumatismal, ou syphilitique. L'affection suivit une marche régulière, et on dut pratiquer plusieurs incisions.

Envoyé à l'Asile de Vincennes pour y achever sa convalescence, il en sortit avec des trajets fistuleux à suppuration persistante.

Après un nouveau séjour à l'hôpital de la Pitié, il fut admis à Bicêtre le 30 octobre 1868. Au moment de son arrivée il pouvait encore descendre dans les cours et avait un état général satisfaisant.

Il succomba le 6 février 1869 à une infection putride, épuisé par la suppuration. Outre les lésions du fémur, on trouva dans le foie les lésions qu'on rencontre dans les affections chroniques des os (volume énorme, dégénérescence amyloïde et graisseuse). Traces de péritonite périhépatique récente, accusée pendant la vie par un frottement dans la région, sensible à la main. Pas de traces de tuberculisation. La pièce anatomique sera déposée au musée de l'amphithéâtre des hôpitaux (Clamart).

Digitized by Google

9. *Fracture extra-capsulaire du col du fémur.*

M. Lagrange fait voir cette fracture et donne les détails suivants :

La nommée R... (Justine), âgée de 78 ans, est tombée le 16 janvier de sa hauteur sur le côté droit, à la suite d'une forte poussée. Elle n'a pu se relever. Transportée chez elle sur un brancard, elle y a gardé le lit pendant huit jours, c'est-à-dire jusqu'au 24 janvier, jour de son entrée à l'hôpital Lariboisière, dans le service de M. Cusco.

Le lendemain matin 25, à la visite, cette femme offre plusieurs des signes de la fracture du col du fémur. La jambe droite est immobile, il est impossible à la malade de la soulever, mouvement qu'elle exécute très-bien à gauche. Le membre offre une légère rotation en dehors. Les mouvements exécutés avec prudence, du reste, sont douloureux au niveau de la hanche ; on ne constate pas de crépitation. L'arc décrit par le grand trochanter est diminué d'étendue. Il y a une très-légère ecchymose au niveau de la saillie du grand trochanter sur lequel on peut presser sans réveiller une grande douleur. Le raccourcissement du membre, très-peu apparent à la vue, est peu prononcé à la mensuration; il atteint à peine 1 centimètre et demi. Tous ces signes réunis : impuissance, raccourcissement, légère rotation du membre en dehors, aidés de la relation étiologique, font diagnostiquer une fracture du col du fémur, sans désignation du siége.

Les premières indications sont remplies, on immobilise le membre autant que possible en attachant les deux pieds ensemble, mais cette position devenant douloureuse au bout de quelques jours, on délie les deux pieds et on aperçoit de légères traces de sphacèle au niveau des parties internes du talon et des malléoles qui étaient en contact. Cette tendance au sphacèle, confirmée par l'existence d'une eschare précoce au sacrum que portait la malade à son entrée à l'hôpital, fait abandonner le mal à lui-même. Les choses allèrent de plus en plus mal; l'eschare du sacrum s'agrandit, la malade s'affaiblit de plus en plus et mourut le 11 février, des suites de son eschare, soit 26 jours après son accident.

L'autopsie a dévoilé une fracture extra-capsulaire du col du fémur, qu'il me reste à décrire en ce moment.

Digitized by Google

La fracture occupe la base du grand trochanter, c'est-à-dire le point exact où le col se réunit au grand trochanter; elle est assez régulière : le col est directement enfoncé dans le grand trochanter qu'il pénètre jusqu'à la lame compacte externe de ce dernier. Il n'y a pas, point important, de fracture du grand trochanter, chose qu'on s'explique difficilement, avec une pénétration telle qu'elle aurait dû faire éclater le grand trochanter en plusieurs morceaux. On observe seulement une légère fissure qui part de la fracture du petit trochanter et qui ne parcourt pas le grand trochanter en entier. C'est une fracture s'éloignant du type normal qui veut que la pénétration soit plus forte en arrière et en bas; c'est ce que Malgaigne appelle une fracture par pénétration directe et en masse, la paroi supérieure du col du fémur prenant part elle-même à la pénétration. Voici du reste la mesure de la pénétration dans les divers sens. Si je prends comme terme de comparaison les moyennes obtenues par les mensurations du col sur ses diverses faces, je trouve comme hauteur aux mêmes faces de ce col les chiffres suivants :

1° L'espace qui s'étend en arrière, de la tête du fémur à la ligne unissant les deux trochanters, mesure 3 centimètres au lieu de 45 millimètres, soit 15 millimètres de pénétration.

2° L'espace compris entre la tête et le grand trochanter, partie supérieure du col, mesure 15 millimètres au lieu de 27, c'est-à-dire qu'il y a 12 millimètres de pénétration.

3° L'espace compris entre la tête et le petit trochanter, ou partie inférieure du col, mesure 2 centimètres au lieu de 42 millimètres. La pénétration ici a 22 millimètres.

Si nous jetons un coup d'œil sur ces mesures, nous voyons qu'elles expriment ce que j'avançais dès le principe, c'est-à-dire que la pénétration a eu lieu directement et en masse, ce dont il est facile de se convaincre en voyant la brièveté du col accusée également sur toutes ses faces, et en jetant un coup d'œil sur la pièce sciée en deux. Cependant il y a une mesure qui donne l'explication de plusieurs phénomènes, c'est celle de la partie inférieure du col du fémur. Le raccourcissement plus prononcé dans cette partie du col du fémur explique pourquoi le col du fémur au lieu de former avec la diaphyse un angle d'environ 126 à 130 degrés, forme presque un angle droit. C'est aussi ce qui nous explique, plus que la descente du col du fémur qui est peu prononcée, pourquoi la tête fémorale au lieu de dépasser de 1 centimètre ou 2 le sommet du grand trochanter, se trouve au contraire dominée par lui de 0,005 à 1 centimètre. Il y a donc plutôt changement de direction de l'axe du col que descente de

Digitized by Google

cette partie de l'os. Le raccourcissement est produit par la diminution de l'angle formé par le col et la diaphyse.

Le petit trochanter est arraché et déplacé. Il est reporté en avant de plusieurs centimètres, et laisse à sa place une cavité anfractueuse qui, à l'état frais, était comblée par le tissu spongieux et du sang coagulé. Déjà le petit trochanter a contracté des adhérences dans sa nouvelle position.

Comme on le voit, les phénomènes observés pendant la vie répondent de tout point aux lésions constatées sur la pièce anatomique et on peut maintenant les expliquer par les diverses conditions de la pénétration, soit :

1° Le raccourcissement peu prononcé, par la pénétration directe qui n'a pas permis au fragment inférieur de remonter ;

2° La rotation en dehors à peine sensible, par la régularité de la pénétration dans tous les sens ;

3° La diminution de l'arc décrit par le grand trochanter, par l'étendue de la pénétration qui a raccourci le rayon de cet arc de près de 2 centimètres ;

4° L'absence de douleur en pressant sur le trochanter, par l'absence de fracture de ce dernier.

Il me paraît certain que si tous ces phénomènes avaient été analysés avec le plus grand soin, le diagnostic eût pu être fait au complet.

On voit par cette pièce que si le sujet eût été jeune, cette fracture est une de celles qui devait se consolider très-bien. Il y a un enclavement qui eût produit une immobilisation suffisante. Du reste, la preuve en ressort de ce que j'ai pu scier la pièce en commençant par la tête fémorale, c'est-à-dire par le fragment supérieur, la tenant seulement fixée par le fragment inférieur.

M. Lannelongue. Cette pièce est la reproduction très-exacte de la plupart des fractures extra-capsulaires du col du fémur, dont la description a été quelquefois dénaturée. M. Denonvilliers a très-bien expliqué la descente de la tête de façon à venir reposer sur le petit trochanter et à descendre quelquefois au-dessous. La fracture du petit tro-

Digitized by Google

chanter est amenée par la violence elle-même, par enclavement.

10. *Fracture complexe de l'extrémité supérieure du fémur, non consolidée.*

M. Bassereau fait voir cette fracture et communique la note suivante :

En octobre 1869, entre à l'hôpital Lariboisière, dans le service de M. Verneuil, un homme âgé de 60 ans, doué d'une excellente santé antérieure. Il s'était blessé à la hanche droite. Le jour de son entrée on hésita à porter le diagnostic fracture, vu l'absence de raccourcissement. Cinq ou six jours après ce signe se manifesta très-nettement. Dès lors M. Verneuil déclara avoir affaire à une fracture de l'extrémité supérieure du fémur, variété sous-trochantérienne. Le membre malade fut soumis à l'extension continue sur un double plan incliné. Les suites de l'accident suivirent leur marche habituelle, il ne survint point d'eschares.

Vers le milieu de décembre, le malade fut atteint de varioloïde légère, à la suite de laquelle il ne recouvra ni ses forces, ni son appétit, mais tomba dans les derniers jours de l'année dans un état de stupeur; en même temps on pouvait constater quelques signes de congestion hypostatique à la base des deux poumons. Le malade s'éteignit dans cet état, le 2 janvier 1870, toujours sans avoir présenté d'eschares.

L'autopsie fut pratiquée le 4 janvier et montra :

Du côté des viscères : quelques adhérences aux deux sommets du poumon, quelques granulations grises dans des points très-limités d'ailleurs et une congestion très-légère aux bases en arrière; le foie était graisseux; la rate diffluente; les reins sont un peu gras comme cela se voit chez les vieillards; cerveau entièrement sain.

Voici maintenant l'état du fémur et des parties environnantes :

Rien dans les muscles, pas de traces de suppuration; l'articulation coxo-fémorale est saine, sauf un petit épanchement sanguin déjà un peu ancien.

L'articulation du genou renferme aussi un épanchement sanguin peu considérable.

Le fémur gauche présente une fracture complexe, imparfaitement consolidée. Cette fracture est très-oblique, commençant en dedans immédiatement au-dessous du petit trochanter et se terminant en dehors à 4 centimètres au-dessous du grand

Digitized by Google

trochanter, de sorte qu'une partie de la face externe de l'os, longue de 4 centimètres, est restée adhérente à cette apophyse. De plus le petit trochanter et la moitié du grand ont été détachés au niveau de la base du col et portés en haut et en dedans de manière à empiéter en arrière sur le col; tout ce fragment supérieur a été entraîné en dehors et en arrière.

Le fragment inférieur a passé en avant du supérieur en subissant une rotation en dehors, en même temps qu'il était fortement élevé, en sorte que son extrémité supérieure venait s'appliquer juste au devant de la face antérieure du col.

Les deux fragments se trouvent ainsi n'être en coaptation que par leur extrémité supérieure, ils sont en bas distants de plus de 3 centimètres.

Le fragment qui comprend les trochanters est solidement réuni.

En arrière, des productions osseuses fort minces d'ailleurs et très-irrégulières unissent les deux fragments.

En avant ces productions n'existent que dans un point fort limité.

Tout le reste de l'espace compris entre les fragments, c'est-à-dire 8 centimètres de hauteur sur 3 de largeur, est occupé uniquement par du tissu fibreux, sans trace de consolidation osseuse ainsi qu'il résulte de l'examen micrographique; ce tissu est lui-même creusé de deux vastes cavités renfermant du sang en caillots anciens.

Il résulte de cet état de choses que les fragments sont mobiles l'un sur l'autre, peu il est vrai, mais il aurait fallu voir les résultats de la marche.

Voici donc un homme de 60 ans, d'une excellente santé antérieure, non alcoolique, chez lequel une fracture n'est pas consolidée ni en voie de devenir plus solide et cela après *trois* mois *d'immobilité* et d'extension sur un double plan incliné. Les forces étaient si peu énergiques qu'une varioloïde légère a été suivie d'une convalescence non franche et de la mort.

Rapport sur la candidature de M. Bassereau, au titre de membre-adjoint, par M. Lucas-Championnière, ancien interne des hôpitaux.

(Réflexions sur la présentation précédente.)

La pièce que M. Bassereau a présentée à la Société est

Digitized by Google

intéressante à plusieurs points de vue. D'abord la fracture en elle-même est assez complexe; la lésion a porté à la fois sur l'extrémité supérieure du fémur au-dessus du niveau des trochanters et sur le col, le foyer de la fracture était étendu et le travail de réparation s'est produit sur une surface considérable. On peut rapprocher cette pièce de celle que Malgaigne a fait figurer dans la pl. XIII, fig. 1 de son atlas, qui présente de nombreuses analogies : fracture sous-trochantérienne avec fracture du col.

Mais le point important ici est l'absence de réparation ou plutôt la consolidation insuffisante. En effet, toute la portion du col qui se voit en arrière, est solide et résistante; en avant, il est constitué seulement par quelques jetées osseuses peu solides, ou par quelques amas osseux dans les parties molles. A cause de l'insuffisance de cette dernière partie, le membre inférieur eût été absolument incapable de supporter le poids du corps.

A quelles causes faut-il attribuer la non-consolidation? La nature de la fracture avec un peu d'engrènement ne disposait pas à cet accident, bien qu'il y eût un déplacement par rotation considérable.

La variole survenue tardivement n'a pu s'opposer que dans une bien faible mesure au travail de réparation.

La coupe de la pièce ne nous a révélé aucune disposition de nature à arrêter ce travail, mais on a pu constater des lésions toutes spéciales.

Dans le foyer même de la fracture, au niveau de la partie inférieure, existaient deux foyers sanguins, bien caractérisés par des caillots déjà anciens.

L'articulation du genou contenait aussi un épanchement de sang ainsi que l'articulation coxo-fémorale; ces épanchements sanguins divers nous paraissent se rattacher à un état particulier du membre, sous la dépendance duquel doit être placé le trouble du travail de réparation.

On connaît depuis longtemps cet état de certains membres fracturés que J. Cloquet a étudié sous le nom de scorbut local; le membre est amaigri, pâle, œdématié; il se forme des pétéchies, surtout autour des poils. Un œdème plus

Digitized by Google

ou moins prononcé se manifeste, l'épiderme soulevé se détache, du sang s'épanche dans les articulations, dans les muscles, dans le foyer de la fracture. La consolidation ne s'achève pas, s'arrête. Ici les pétéchies ont manqué, nous avons eu seulement les épanchements sanguins, et l'aspect du membre n'a pas été aussi fâcheux.

S'il est des cas types et bien complets de ce scorbut local, il en est de moins parfaits, et je crois volontiers que ces épanchements sanguins caractérisaient un de ces cas qui sont beaucoup plus fréquents qu'on ne le pense, et auxquels il faut rapporter un certain nombre de cas de retards de consolidation non expliqués.

M. Broca, qui nous a fait observer plusieurs de ces faits dans son service, rapproche l'épanchement sanguin que l'on observe de ceux que l'on voit dans les articulations des membres immobilisés, ainsi que Teissier, de Lyon, l'a bien démontré.

Il ne pense pas que l'épanchement sanguin, à moins qu'il ne soit très-considérable, soit par lui-même un obstacle au travail réparateur. Celui-ci est suspendu, parce que le membre souffre, et ce membre souffre surtout en raison de son immobilité. Tout ce qui, en entravant la consolidation, a prolongé l'immobilité du membre, a favorisé le développement de cet état. Le défaut de coaptation, la mobilité des fragments sont au premier rang parmi ces causes.

M. Broca pense que la coaptation étant bien plus exacte dans le traitement par l'extension continue, cette méthode est appelée à éviter cette sorte d'accident.

En l'absence de toute autre cause acceptable de non-consolidation, je crois que l'on peut considérer ce fait comme un exemple de scorbut local très-modéré.

Mais il est remarquable ici que le scorbut local lui-même n'ait eu aucune cause appréciable. Le membre n'a pas été serré dans des appareils, puisqu'il a été traité avec un double plan incliné et l'extension continue; l'examen de cette observation m'a porté à me demander si l'extension permanente elle-même n'avait pu jouer un rôle dans le trouble de nutrition du membre.

Digitized by Google

En principe, l'extension continue est une méthode qui soulève peu d'objection. Mais, en pratique, on sait combien son application est difficile, combien il peut se produire de mouvements fâcheux des fragments et de compression du membre. Dans quelques faits que j'ai observés (3 pour la cuisse, 2 pour la jambe), j'ai vu 4 fois le retard de la consolidation, 1 fois une pseudarthrose, sans aucune cause accessoire appréciable. Je suis donc tenté de penser que l'insuffisance des appareils, mais surtout l'indocilité des malades, doit s'opposer souvent au succès, et que dans le fait de M. Bassereau, l'extension continue peut avoir contribué au résultat fâcheux.

11. *Rapports des synoviales articulaires avec les extrémités de la diaphyse des os longs, chez les enfants et les adolescents.*

M. Sézary présente des pièces et des dessins (1) d'anatomie normale représentant les rapports qu'affectent les synoviales des grandes articulations avec les extrémités de la diaphyse des os longs, chez les enfants et les adolescents.

Ces recherches d'anatomie normale ont été faites dans le but d'expliquer la cause d'un fait clinique intéressant.

Voici en peu de mots quel est ce fait :

L'ostéite aiguë spontanée des adolescents peut débuter par l'épiphyse ou par la diaphyse.

Or, dans ce dernier cas, si près du cartilage de conjugaison qu'elle se localise, l'articulation voisine est rarement atteinte.

De plus, certaines articulations jouissent d'une immunité remarquable, tandis que d'autres semblent prédisposées à l'arthrite consécutive.

Une telle différence dans la marche des phénomènes morbides paraît, *à priori*, devoir trouver son explication dans des faits anatomiques.

Et puisque c'est la diaphyse qui est malade dans ces cas, c'est dans les rapports plus ou moins étroits de la diaphyse

(1) Les dessins sont dans l'album de la Société.

Digitized by Google

EXPLICATION DE LA PLANCHE.

Rapports des synoviales articulaires avec la diaphyse des os longs, chez les enfants et les adolescents.

(Sézary, fév. § 11, p. 101.)

Fig. 1 et 2. (*Fig.* 1, 3 ans ; *fig.* 2, 13 ans.)

Extrémité supérieure de l'humérus. — On voit sur ces deux coupes que la diaphyse humérale très-éloignée de la synoviale de l'épaule en dehors, y plonge de quelques millimètres en dedans.

Fig. 3 et 4. *Extrémité inférieure de l'humérus.*

Fig. 3, 3 ans. Coupe antéro-postérieure sur la ligne médiane montrant que la diaphyse plonge dans la synoviale en arrière en A'. C'est ce cul-de-sac A' qui est représenté en A. (*Fig.* 4.)

Fig. 4, 13 ans. Coupe transversale empiétant sur le cul-de-sac olécrânien de la synoviale du coude A, et montrant que la diaphyse plonge de 2 centimètres environ dans la synoviale. — B. Noyau osseux de l'épicondyle complètement indépendant de la synoviale.

Fig. 5 et 6. (*Fig.* 5, 3 ans ; *fig.* 6, 13 ans.) *Cubitus et radius.*

Coupe antéro-postérieure montrant que la diaphyse du cubitus a peu de rapports avec la synoviale du coude ; mais que celle du radius y plonge sur tout son pourtour.

Fig. 7 et 8. (*Fig.* 7, 3 ans ; *fig.* 8, 13 ans.)

Coupes transversales montrant l'indépendance complète des diaphyses du cubitus et du radius d'une part, et de la synoviale articulaire d'autre part.

Digitized by Google

Fig. 9 et 10. (*Fig.* 9, 3 ans; *fig.* 10, 13 ans.)

Extrémité supérieure du fémur. Ces deux coupes montrent les rapports de la diaphyse avec la synoviale de l'articulation de la hanche, en dedans. — Sur la figure 10, on voit l'indépendance complète du noyau osseux du grand trochanter, par rapport à la synoviale et à la diaphyse fémorale.

Fig. 11 et 12. (4 ans.)

Coupes antéro-postérieures du genou gauche, suivant l'axe du condyle externe (*fig.* 11), et suivant l'axe du condyle interne (*fig.* 12). En examinant la synoviale du genou, il est facile de dire qu'elle présente deux culs-de-sac en haut, en avant, et deux en arrière. Pour pouvoir les reproduire, il a donc fallu faire deux coupes antéro-postérieures des deux côtés de la gorge de la trochlée fémorale. Ces coupes permettent de voir que les points culminants de la synoviale n'atteignent pas la diaphyse du fémur. Au tibia, elle en est très-éloignée, surtout son pourtour.

Fig. 13 et 14. (*Fig.* 13, 3 ans; *fig.* 14, 13 ans.)

Articulation tibio-tarsienne. La diaphyse du tibia indépendante de la synoviale articulaire à 3 ans comme à 13. La diaphyse du péroné, indépendante de la synoviale à 3 ans, y plonge de quelques millimètres à 13 ans.

Digitized by Google

Digitized by Google

Fig 1

Fig 2

Fig 3

Fig 4

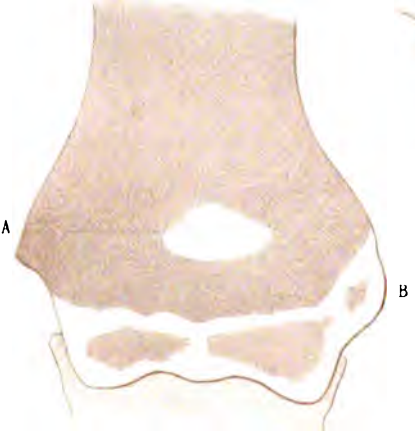

Fig 5

Fig 7

Fig 8

Fig 6

Sezary del. Imp. Lemercier & Cie Paris

Digitized by Google

Fig 13

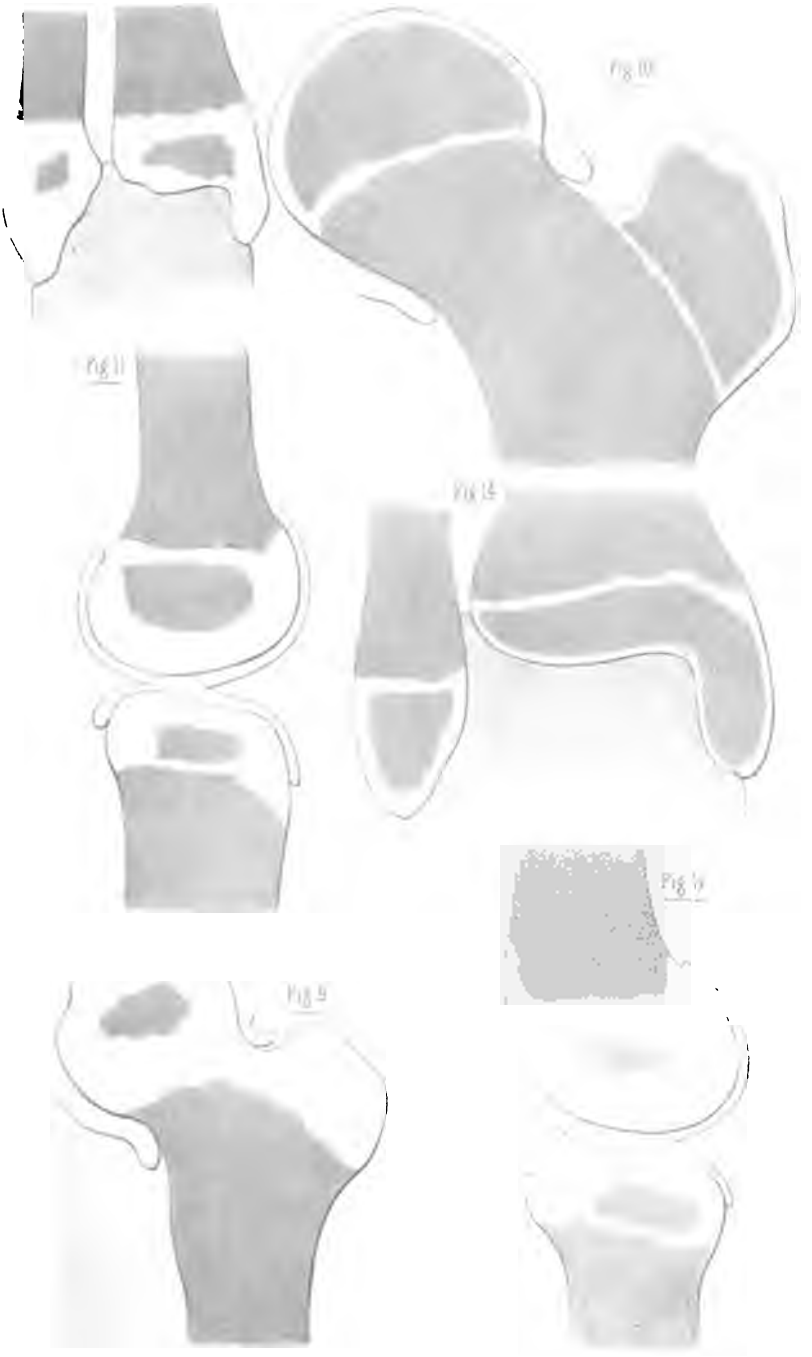

Digitized by Google

Digitized by Google

avec la synoviale articulaire que nous devons trouver la clef de ces phénomènes.

Or, sauf au coude et à la hanche, dans toutes les grandes articulations, la diaphyse est séparée de la synoviale articulaire par une lame cartilagineuse plus ou moins épaisse.

A l'épaule, la diaphyse humérale est bien en contact immédiat avec la synoviale articulaire, en dedans et en bas, mais comme elle en est très-distante en dehors, et que l'ostéite se localise le plus souvent à la partie externe de l'os, la synoviale de cette jointure sera le plus souvent à l'abri de l'arthrite consécutive.

Quoi qu'il en soit de cette explication, voici le résultat d'une statistique établie sur des faits recueillis dans les hôpitaux de Lyon :

4 cas d'ostéite de l'extrémité supérieure du fémur.

4 fois l'articulation coxo-fémorale s'enflamma.

Nous pensons qu'une des causes de la grande fréquence des coxalgies chez les adolescents et les enfants, est précisément cette disposition anatomique du col fémoral qui plonge par tout son pourtour de 1 jusqu'à 2 centimètres dans la synoviale.

Nous n'avons pu recueillir aucun cas d'ostéite de l'extrémité inférieure de l'humérus, et nous ne serions pas éloigné de penser que cela tient justement à ce que l'arthrite du coude, lésion bien autrement grave que l'ostéite, et devant laquelle disparait nécessairement le fait initial, se produit rapidement.

Voilà ce qui se passe dans les deux articulations prédisposées à l'arthrite.

Pour les autres, notre statistique se décompose ainsi :

1°	Extrémité supérieure de l'humérus	3 cas.
	Articulation saine	3 fois.
2°	Extrémité inférieure du radius	2 cas.
	Articulation radio-carpienne saine	2 fois.
3°	Extrémité inférieure du tibia	10 cas.
	Articulation tibio-tarsienne saine	10 fois.

Digitized by Google

4°	Extrémité inférieure du péroné (l'articulation était saine).	1 cas.
5°	Extrémité supérieure du tibia	5 cas.
	Genou sain	5 fois.
6°	Enfin, extrémité inférieure du fémur	16 cas.
	Genou sain	12 fois.
	Malade	4 fois.

sur ces 4 cas, il y avait 3 hydarthroses survenues plusieurs années après le début de l'ostéite; dans le 4°, il y eut des symptômes d'arthrite aiguë à la suite d'une chute sur le genou.

Nous ne prétendons pas établir des lois absolues par ces faits; loin de là, mais nous pensons que leur ensemble permet au médecin de pronostiquer la probabilité de l'apparition d'une arthrite à la suite de l'ostéite de l'extrémité d'un des os longs chez un enfant ou un adolescent.

On peut rapprocher de ces faits l'intégrité complète de certaines articulations malgré la suppuration de points osseux apophysaires voisins.

Ainsi, précisément à la hanche, nous avons vu 2 fois le grand trochanter en suppuration, et au coude, 1 fois l'épicondyle, l'articulation restant saine ; et surtout dans ce dernier cas, c'était certainement pour quelqu'un de non prévenu, un fait très-curieux et très-singulier, que cette suppuration si voisine de l'articulation du coude avec intégrité complète de celle-ci.

Cela tient à ce que les noyaux d'ossification de ces apophyses sont entièrement plongés dans le cartilage temporaire de l'épiphyse, pendant toute la durée de l'adolescence.

L'épicondyle, en particulier, ne se soudant guère qu'à l'âge de 20 ans, l'intégrité du coude était toute naturelle chez notre malade, âgé de 10 ans.

Rapport sur la candidature de M. Sézary, ex-interne des hôpitaux de Lyon, au titre de membre correspondant, par M. Muron, interne des hôpitaux de Paris.

(Réflexions sur les présentations précédentes.)

M. Sézary a présenté à la Société des pièces anatomi-

Digitized by Google

ques et des dessins représentant les rapports de la synoviale articulaire avec les extrémités des os longs chez les enfants et les adolescents, étude tout à fait originale, et qui ne se trouve nulle part signalée.

Il y avait un intérêt tout spécial à en faire une étude approfondie, à cause de son application directe à un point de la pathologie infantile. On sait que dans l'ostéite aiguë spontanée des adolescents, il est assez rare de voir les articulations enflammées, lors même que l'ostéite débute sur des points très-voisins de la synoviale. Ainsi, M. Louvet, dans son excellente thèse sur la périostite phlegmoneuse, a trouvé sur 60 cas quatorze faits seulement où il y avait arthrite concomitante. M. Sézary vous a apporté une nouvelle statistique de 41 cas, et sur ces 41 cas il n'y avait que huit arthrites.

Les auteurs, qui ont étudié cette question, expliquaient cette immunité des jointures par la présence du cartilage de conjugaison qui servait de barrière à l'inflammation, et s'il survenait une arthrite, c'est qu'il y avait eu perforation de ce cartilage, production de pus dans le tissu osseux épiphysaire et dans l'articulation.

Voilà, sans doute, un mécanisme indubitable pour le développement secondaire de l'arthrite, et c'est à M. Chassaignac que revient l'honneur de l'avoir surabondamment démontré.

L'arthrite est toujours secondaire par ce mécanisme, et se produit à une période assez avancée de la maladie ; à côté de celui-ci s'en trouve un deuxième mis en lumière par M. Gosselin, je veux parler de la propagation directe de l'inflammation du périoste à la synoviale. Ici, l'inflammation périostique se transmet directement à la membrane synoviale, et il en résulte une arthrite à développement beaucoup plus précoce, pouvant même avoir lieu dès les premiers jours de la maladie. Plus la synoviale se trouvera étendue, plus elle offrira de points de connexion avec le périoste, plus il y aura de chance pour que l'inflammation s'y propage. Toute la question se résume donc pour ce dernier cas en la proposition suivante :

Digitized by Google

Quels sont les rapports de la synoviale articulaire avec le cartilage de conjugaison?

Indiquer d'une façon précise la hauteur plus ou moins grande à laquelle s'élèvent les culs-de-sac synoviaux, montrer les connexions plus ou moins étendues de la synoviale avec le cartilage de conjugaison et la diaphyse, c'est conclure par cela même au développement probable de l'arthrite ou à l'absence de sa production, au moins par le mécanisme indiqué par M. Gosselin.

Tel est le point anatomique étudié par M. Sézary. Ses recherches ont porté surtout sur des enfants depuis 3 ans jusqu'à 13 ans, et il vous a présenté des pièces anatomiques et des dessins pour cette démonstration. Permettez-moi de vous indiquer de nouveau ces faits si intéressants :

A la hanche, le cartilage de conjugaison siégeant au niveau de la réunion de la tête fémorale avec le col, il se trouve que la diaphyse de cet os est plongée complétement dans la synoviale. Qu'il survienne une ostéite aiguë juxta-épiphysaire, la synoviale par suite de ses rapports étendus avec le périoste s'enflammera presque aussitôt, et il y aura une arthrite simultanée. Dans ce cas-là, arthrite et ostéite aiguë marcheront de pair ; comment en faire le diagnostic clinique?

M. Sézary conclut à son impossibilité, mais il va plus loin : se fondant sur ce fait, que l'ostéite spontanée était dite extrêmement rare tandis que l'arthrite aiguë de cette articulation s'y trouvait très-fréquente ; il croit qu'un bon nombre d'arthrites supposées primitives doivent être considérées comme secondaires, consécutives à l'inflammation périostique. M. Sézary n'a apporté à l'appui de cette opinion aucune preuve positive; mais la raison qu'il donne fera dorénavant qu'on y regardera de plus près dans les cas où l'on aura occasion de faire des autopsies d'arthrite coxo-fémorale.

Au coude, les cartilages de conjugaison de l'extrémité humérale sont, tout comme à la hanche, entièrement plongés dans l'article. Les considérations précédentes doivent aussi s'y appliquer. Au contraire, l'extrémité supé-

Digitized by Google

rieure de l'humérus nous offre son cartilage diaphysaire presque absolument indépendant de la synoviale, sauf en un point, à la partie interne; aussi les arthrites y sont-elles rares.

Les extrémités osseuses qui concourent à former les articulations du poignet, du genou, du cou-de-pied offrent une indépendance complète des synoviales articulaires avec leur cartilage diaphysaire : même rareté pour les arthrites.

En résumé, il ressort de toutes ces recherches si longues et si minutieuses que, sauf l'articulation coxo-fémorale et celle du coude, toutes les autres articulations seront très-rarement enflammées, suivant le mécanisme de M. Gosselin, dans le cas d'ostéite aiguë juxta-épiphysaire.

Ce fait pratique est aujourd'hui un fait acquis à la science, et nous en devons la démonstration à M. Sézary.

12. *Ceinture ostéo-fibreuse développée au devant de l'articulation du coude.*

M. Ullé fait voir l'articulation du coude d'une femme âgée qui présente les altérations suivantes :

Le ligament antérieur a subi un épaississement notable; les fibres du tissu fibreux sont feutrées; elles forment plusieurs couches. A la face externe, on voit entre les plans fibreux deux corps solides, dont les extrémités inférieures sont dirigées vers la ligne médiane et dont les extrémités supérieures s'écartent. Ces deux corps sont lisses à leur face interne et rugueux à leur face externe. Dans l'espèce d'écartement qu'ils présentent à leur partie supérieure, on voit un dépôt osseux ressemblant à une petite rotule, et la comparaison est très-juste, car ce petit os présente une surface externe un peu rugueuse et une surface interne à doubles facettes, faisant une saillie sur la ligne médiane. Ces deux facettes sont revêtues d'un cartilage articulaire, blanc bleuâtre, lisse, ayant au microscope tous les caractères du cartilage articulaire ordinaire. Cette petite rotule est maintenue, de tous côtés, par des ligaments fibreux.

Du côté du double ligament interne, on voit encore deux dépôts osseux, l'un oblique en dedans, et l'autre en arrière. Ces deux os sont recouverts par des fibres ligamenteuses. Tout à fait en haut et en dedans on voit encore une petite rotule non plus à

Digitized by Google

double facette, mais à une seule, en rapport avec la tubérosité interne de l'humérus. Tous ces dépôts osseux constituent de véritables os (ainsi que le microscope l'a fait voir), développés au milieu du tissu fibreux articulaire. Parmi eux il n'y a que les deux rotules qui aient une surface revêtue de cartilage, pour faciliter le frottement avec les éminences de l'humérus. Les os qui se trouvaient dans le ligament antérieur étaient disposés de tel sorte que dans la flexion de l'avant-bras, sur le bras, ils s'interposaient comme des arcs-boutants de manière que la flexion était presque nulle.

M. Cornil. — Cette lésion est un cas d'ossification des ligaments à la suite d'arthrite chronique. Les surfaces sont recouvertes de fibro-cartilages. Il existait, en outre, sur les cartilages anciens un état velvétique et des ecchondroses. Le tissu spongieux de l'épiphyse était gras et raréfié. Il y avait, en un mot, toutes les lésions de l'arthrite chronique.

13. *Hypertrophie du cœur.*

M. Culot fait voir un cœur présentant une hypertrophie énorme du ventricule gauche et un amincissement à la partie antérieure et inférieure; l'endocarde est épaissi. Le malade est mort d'hémorrhagie cérébrale.

14. *Infarctus et rupture du cœur* (1).

M. Cauchois fait voir le cœur d'un homme de 78 ans, mort subitement le jour de son entrée à l'infirmerie de l'hospice des Incurables, à Ivry, dans le service de M. le Dr Féréol.

Habituellement bien portant, d'une forte stature, cet homme usait des boissons alcooliques, mais sans excès; il était depuis longtemps atteint d'une surdité complète. Le jour de sa mort, il s'est plaint d'un malaise général, de douleurs vagues dans la poitrine, avec sentiment d'oppression et besoin instinctif de faire par moments une grande respiration. La mort a dû être instantanée.

L'autopsie, faite trente-six heures après le décès, a permis de constater :

(1) L'observation détaillée a été publiée *in Gazette des hôpitaux*, 22 et 24 mars 1870.

Digitized by Google

Une déchirure de la paroi ventriculaire antérieure, longue de 2 centimètres et demi, située à gauche du sillon vertical et dirigée dans le même sens, s'arrêtant à 2 cent. environ du bord droit, et 5 cent. au-dessus de la pointe du cœur; les bords en sont un peu déchiquetés; elle est obstruée par un caillot noirâtre. Les parois de la rupture sont constituées par un tissu mou, rouge cendré, fortement coloré par la présence du sang épanché. En dehors de cette lésion, le ventricule gauche paraît un peu dilaté au niveau de la pointe qui est très-arrondie. Son tissu, moins ferme au toucher que celui de la face postérieure correspondante et dépourvu de surcharge graisseuse, est coloré par une teinte rouge d'aspect ecchymotique. Dans la même portion de la face ventriculaire antérieure, comprise entre la rupture et le bord gauche du cœur, se trouvent trois érosions superficielles, dirigées verticalement comme la rupture, de 2 à 3 centimètres de longueur, et de 2 à 3 millimètres de largeur; leur fond inégal, rouge grisâtre, repose sur le tissu charnu du cœur, dépouillé, à ce niveau, de péricarde viscéral. La rupture semble avoir été précédée d'une érosion semblable, plus rapprochée de la cloison;

Cette rupture et ces érosions se trouvent dans une partie du cœur qui reçoit les rameaux de l'artère coronaire gauche, oblitérée au-dessus de sa bifurcation par un caillot de 15 à 18 millimètres de long qui présente les caractères d'un thrombus remontant déjà à quelques jours. Au niveau de sa partie moyenne de ce caillot, et spécialement de la demi-circonférence postérieure, le calibre de l'artère est rétréci par une masse de bouillie athéromateuse contenue entre la tunique interne et la tunique externe. Ce rétrécissement a dû provoquer la coagulation du sang.

L'examen histologique a démontré les particularités suivantes :

A la partie inférieure de la face antérieure du cœur correspondant aux érosions superficielles, existe cet état anatomique décrit sous le nom d'apoplexie interstitielle, et plus récemment sous le nom d'infarctus du cœur. A cet endroit, les fibres musculaires contiennent des amas très-nombreux de granulations pigmentaires, et celles prises à la superficie, là où le tissu est à la coupe d'un rouge cendré, montrent quelques granulations graisseuses. Au voisinage de la rupture immédiatement en dehors de la surface de ses bords on trouve le même pigment, mais la striation des fibres musculaires est moins nette; elle manque en certains endroits, et à côté des granulations pigmentaires, il s'en rencontre quelques-unes de nature graisseuse.

Digitized by Google

A la surface même des lèvres de la rupture, le tissu n'offre plus aucune apparence musculaire ; il est tout entier formé par une accumulation de très-fines granulations graisseuses. Parmi elles s'en trouvent d'autres, en petit nombre, plus volumineuses, de nature protéique.

A la paroi ventriculaire postérieure, partie moyenne, les fibres musculaires ont conservé leur apparence normale : intégrité des stries longitudinales et des stries verticales, seulement, de place en place, on voit de petits amas de granulations jaune-rougeâtre (granulations pigmentaires). Nulle part, le tissu ne présente de dégénérescence, soit graisseuse, soit fibreuse.

En résumé, nous avons eu là : rétrécissement par dégénérescence athéromateuse de l'artère coronaire gauche du cœur; thrombose consécutive; infarctus de la paroi antérieure du ventricule gauche; dégénérescence graisseuse à ce niveau, puis rupture du tissu musculaire.

15. *Tumeur de la valvule mitrale.*

M. T. Curtis:

Le 13 février 1870, on rapporte, le soir, à l'hôpital de la Pitié, service de M. le professeur Broca, une vieille femme âgée de 83 ans, qu'on venait de ramasser sur la voie publique; elle était incapable de se tenir debout, ne répondait pas aux questions qu'on lui adressait, mais criait sans cesse d'une façon inintelligible ; cependant elle se démenait assez activement de ses quatre membres dans son lit. Aucun renseignement sur les antécédents. L'examen au lit, rendu très-difficile par les cris incessants (l'auscultation était impossible), révèle cependant à M. Broca l'existence de lésions rhumatismales anciennes (nodosités et déviations des doigts, arthrites sèches des deux hanches).

Mort, le lendemain dans la nuit.

L'*autopsie*, faite trente-quatre heures après, ne fournit pas l'explication de la mort; le diagnostic des lésions articulaires est confirmé.

Dans le cœur, traces d'endocardite ancienne, consistant en épaississements de l'endocarde; et sur la *valvule mitrale* à la partie moyenne de la face auriculaire de la valve postérieure, nous trouvons la production qui fait le sujet de cette présentation, et dont l'aspect extérieur à l'état frais se trouve reproduit avec ses dimensions naturelles dans la figure 1 (dessins

Digitized by Google

présentés à la Société) (1). *A l'œil nu*, ce néoplasme se présentait sous forme d'une tumeur hémisphérique, grosse comme une moitié de cerise, lisse et luisante, transparente, et d'une belle coloration rouge comme de la gelée de groseille; grâce à la transparence, on distinguait très-nettement, dans l'intérieur de la masse, des stries blanches rayonnantes, qui partaient sous forme de tronc du centre de la base de la tumeur et qui se ramifiaient d'une manière très-élégante, en s'amincissant de plus en plus, de manière à disparaître avant d'atteindre la superficie.

La tumeur était très-molle et tremblotante. A l'état frais, son aspect ne laissait nullement soupçonner la segmentation papillaire de sa masse qui devint évidente après le racornissement opéré par le séjour dans l'alcool (fig. 2).

Lorsqu'on enlevait de petites portions pour l'examen microscopique, la substance intérieure s'étirait en filaments muqueux comme il arrive avec les myxomes.

Lorsque la tumeur eut séjourné dans l'alcool elle se ratatina et prit l'aspect représenté dans la fig. 2; on voit qu'elle a une disposition papillaire avec des scissures allant presque jusqu'à sa base d'implantation.

Au microscope nulle trace de vaisseaux, mais une mince charpente fibreuse qui se continue jusque dans les couches superficielles ; la fig. 3 qui représente une petite portion enlevée avec des ciseaux à la superficie de la tumeur et aplatie sous la pression du verre à recouvrir montre bien cette particularité (fig. 3; objectif n° 1 de Nachet). A un plus fort grossissement (fig. 4; objectif n° 3 de Nachet), on voit en examinant l'extrémité d'une papille qu'il existe un revêtement épithélial composé d'une seule couche de cellules aplaties; la substance intercellulaire est abondante, et contient des cellules isolées les unes des autres, arrondies ou irrégulières, à noyaux très-pâles et difficiles à distinguer; ces cellules se déplacent facilement et s'échappent au dehors. De plus, on voit partout dans la substance fondamentale de très-fins et courts filaments, épars en tous sens sans aucun ordre dans leur distribution.

D'après les détails qui précèdent on voit que cette production offre les caractères de certains myxomes, de ceux qui sont constitués par des cellules rondes, isolées au milieu

(1) Les dessins sont dans l'album de la Société.

Digitized by Google

d'une substance fondamentale muqueuse ; cependant nous ne voudrions pas revendiquer pour ce néoplasme le nom de *myxome*, car il nous semble qu'il ne s'agit pas ici d'une *véritable tumeur*, c'est-à-dire d'un néoplasme *stable*, composé d'un tissu fixe et organisé d'une manière définitive, mais simplement d'une production inflammatoire qu'il nous a été permis de surprendre, pour ainsi dire, dans un certain stade de son développement, à un moment où elle offre d'une manière transitoire les caractères de structure du myxome.

Il paraît donc vraisemblable que le tissu nouveau que nous trouvons ici est d'*origine inflammatoire* et qu'il représente un acheminement vers un tissu connectif plus ou moins fibreux.

16. *Insuffisance aortique ; insuffisance et rétrécissement mitral ; néphrite interstitielle ; albuminurie.*

M. Malassez présente le cœur et les reins d'un homme, âgé de 54 ans, commissionnaire, entré le 2 février 1870 à l'hôpital Beaujon, salle Saint-François, 27 (service de M. le Dr Moutard-Martin.)

Bonne santé antérieure. — Habitudes alcooliques. — Misère.

Depuis trois mois et demi il tousse.

Il y a quinze jours, gonflement rapide de tout le corps.

Actuellement : œdème peu marqué à la face, plus considérable aux malléoles ; pas d'ascite.

Sonorité exagérée et râles sonores dans toute la hauteur des poumons ; cependant, tout à fait en bas et en arrière et des deux côtés : matité, râles assez fins à l'inspiration et à l'expiration ; un peu d'égophonie.

Auscultation et percussion du cœur difficiles à raison de la sonorité des bruits pulmonaires. — Pouls bondissant, augmentant de force et d'instantanéité par l'élévation du bras, donnant au sphygmographe une ligne d'ascension brusque et un sommet à pointe très-aiguë ; pas de fréquence ; mais grande irrégularité. Pas d'appétit ; aigreurs. Urines en quantité normale, contenant une certaine quantité d'albumine. Insomnie, agitation et subdélirium.

Le jeudi 10 février, en se levant, il s'affaisse et tombe ;

Digitized by Google

on le ramasse ; il fait encore quelques respirations et meurt.

Autopsie vingt-quatre heures après. Dans la plèvre un peu de liquide clair citrin.

Emphysème pulmonaire en haut et en avant ; en bas, congestion et un peu d'hépatisation. — Pas d'épanchement dans le péricarde. Cœur volumineux : 13 cent. de hauteur (axe) sur 14 de largeur (base des ventricules), pesant 520 grammes sans les oreillettes et les artères.

Orifices et valvules droits, sains. Orifice mitral rétréci et valvule bicuspide insuffisante ; orifice aortique normal, valvules très-insuffisantes et athéromateuses ; sur l'aorte quelques plaques d'athérome.

Pas d'épanchement péritonéal. Reins : surface irrégulière, présentant comme des sillons de cicatrices ; l'enveloppe est très-adhérente à ce niveau, et la substance corticale a disparu, tandis que les pyramides paraissent saines ; dans les points où n'existent pas ces sillons, le rein a un aspect normal. Foie est muscade, ne présente pas de cicatrices.

Œdème sous-arachnoïdien, surtout au niveau des sommets des deux hémisphères ; pas d'épanchement ventriculaire ; substance cérébrale saine. Artères normales.

17. *Aortite aiguë entée sur des altérations scléro-athéromateuses anciennes ; dilatation de l'origine de l'aorte.*

M. Oyon montre le cœur et l'aorte d'un homme âgé de 45 ans, porteur de coke, entré à la Pitié (service de M. Vulpian), le 8 février 1870.

A son entrée, on le trouve affaissé ; la face et les lèvres cyanosées, tout le corps est froid, temp. rectale 36°, 6. La respiration est fréquente, accompagnée de plaintes. Il dit souffrir partout, mais notamment dans la région précordiale et la partie gauche de l'abdomen. Il dit être alité depuis huit jours, mais avoir souffert déjà quelques jours avant, sans avoir cessé son travail.

On constate au cœur, à la base, un double bruit de souffle, plus fort au deuxième temps, peut-être mélangé de frottements péricardiques. La persistance des plaintes, l'impossibilité de les faire cesser et de faire suspendre la respiration qui s'accompagne de gros râles de bronchite, ne permettent pas une grande précision dans les données de l'auscultation. — Toux fréquente ;

Digitized by Google

crachats sanglants; submatité et respiration soufflante à gauche, en arrière.

Albumine dans l'urine.

La température descend le lendemain à 36° et ne se relève que quelques heures avant la mort survenue le 11 février.

L'*autopsie* faite le 13 a été incomplète ; on n'a pu examiner qu'une partie des organes.

Dans le péricarde, sérosité sanguinolente ; néomembranes vasculaires sur le feuillet viscéral.

Cœur. — Aucune altération des valvules et de l'endocarde ; pas d'insuffisance.

On trouve immédiatement au-dessus de la base des valvules sigmoïdes une dilatation de l'aorte en cul-de-sac pouvant avoir les dimensions d'une moitié de pomme ordinaire, s'étendant en arrière et à gauche ; dans la partie supérieure de cette dilatation existe une vaste exulcération limitée par un rebord saillant ; il y en a encore dans l'aorte thoracique où l'endartère est plissée longitudinalement ; ces altérations, évidemment récentes, sont entées sur des altérations scléro-athéromateuses anciennes.

Poumons. — A gauche, congestion intense de la partie postérieure ; quelques caillots récents non adhérents dans l'artère pulmonaire ; bronchite intense. Rien de spécial dans le foie ni dans les reins, seuls organes qui aient pu être examinés.

18. *Rupture d'une branche de l'artère pulmonaire dans une caverne.*

M. Oyon fait voir le poumon droit d'une femme, âgée de 32 ans, brunisseuse, entrée à la Pitié (service de M. Vulpian), le 24 janvier 1870.

Elle était atteinte de phthisie pulmonaire dont elle faisait remonter le début au commencement de l'année 1869. Antécédents strumeux dans son enfance et sa jeunesse : cicatrices de ganglions suppurés.

Hémoptysies au début ; quintes de toux suivies de vomissements. On note du souffle caverneux et du gargouillement au sommet droit. L'état général n'était pas mauvais ; la malade était levée toute la journée.

Le 10 février, on trouve, le matin, la moitié du crachoir remplie de crachats sanguinolents ; dans la journée elle se leva comme d'habitude. Le soir, à huit heures, elle fut prise d'un

Digitized by Google

accès de toux suivi d'une hémorrhagie considérable. Mort en quelques minutes.

Autopsie. — On trouve une vaste caverne occupant tout le lobe supérieur droit, traversée par des brides vasculaires; elle est remplie de sang incomplétement coagulé; un stylet mousse, introduit par une des divisions de l'artère pulmonaire, pénètre dans la caverne. Plusieurs orifices de communication avec les bronches.

19. *Thromboses des sinus de la dure-mère.*

M. Joffroy présente deux nouveaux cas (voy. observ. I de ce mois-ci) de thrombose des sinus de la dure-mère, provenant, le premier, d'un enfant de 2 ans, mort de rougeole avec bronchite; le second, d'un enfant nouveau-né, mort avec des troubles gastro-intestinaux et un muguet très-abondant :

A. — M... (Léon), né le 14 février 1868, entre, le 28 janvier 1870, à l'hospice des Enfants-Assistés. Le 10 février, il est amené à l'infirmerie (service de M. Parrot), présentant les signes précurseurs d'une éruption rubéolique.

Le 13, l'éruption apparaît, mais peu marquée.

L'enfant présente, depuis son entrée, des symptômes de bronchite assez intense. La mort survient le 16 février, à minuit, sans qu'on ait remarqué ni coma, ni délire, ni agitation.

L'*autopsie* est faite le 18, à onze heures du matin.

L'examen des viscères ne présente aucune particularité importante à signaler.

Notons, cependant, qu'il n'existe ni transformation caséeuse des ganglions ni traces de tubercules.

L'encéphale est complétement sain.

Le sinus longitudinal supérieur renferme un sang noirâtre, épais, poisseux. Les sinus latéraux, principalement celui du côté droit, sont distendus par un caillot noir, résistant, se détachant facilement des parois du canal qui le renferme. Ces coagulations des sinus latéraux viennent aboutir à un caillot volumineux qui remplit le pressoir d'Hérophile et présente les caractères nettement tranchés d'un caillot déjà en voie d'organisation. Il est ferme, déjà fort décoloré, adhère assez intérieurement aux parois du confluent des sinus, et sa fibrine a l'aspect grenu.

Digitized by Google

Les autres sinus et les veines des méninges ne présentent rien d'analogue.

La face interne de la dure-mère au niveau du cervelet est le siége d'un piqueté rouge hémorrhagique.

Il n'existait pas d'œdème des méninges ni d'épanchement séreux à la surface du cerveau et dans les ventricules. Il n'y avait pas d'otorrhée.

Ce fait présente la plus grande analogie avec celui dont j'ai entretenu la Société il y a huit jours ; seulement dans ce cas, il n'y a aucune manifestation pendant la vie, aucune lésion à l'autopsie pouvant être mise sur le compte de la scrofule. L'altération générale de l'économie par suite de laquelle le sang s'est coagulé, ne s'est produite que sous l'influence de la rougeole.

D'après ce que j'ai pu observer, dans différents hôpitaux d'enfants, je crois que cette thrombose des sinus est plus fréquente à un âge moins avancé. Il ne s'en est pas présenté dans les autopsies que j'ai faites à l'hôpital Sainte-Eugénie, où les enfants ont tous 2 ans au moins, tandis que ces cas semblent assez fréquents à l'hospice des Enfants-Assistés où les petits malades sont plus jeunes, résistent moins, et par cela même tombent très-vite dans un état d'affaiblissement considérable.

B. — X..., âgé de quelques jours seulement, ne semblant pas à terme, est amené à l'infirmerie de l'hospice des Enfants-Assistés. Il refuse le sein, a de la diarrhée et un muguet abondant. Il succombe rapidement, et à l'autopsie on trouve, outre les lésions assez étendues du muguet, une coagulation déjà ancienne dans le confluent des sinus et dans les portions voisines.

Ce fait vient à l'appui des opinions que j'émettais précédemment sur le rôle de la cachexie, quelle que soit sa cause, dans la production des thromboses en général, et en particulier des thromboses veineuses.

M. Blache a trouvé des caillots semblables chez des enfants qui étaient morts de coqueluche compliquée de broncho-pneumonie.

Digitized by Google

20. *Angine gangréneuse et tumeur ganglionnaire du cou. — Rate volumieuse avec symptômes du cancer de l'estomac.*

M. Malassez communique le fait suivant :

Le nommé X...., 43 ans, serrurier, est entré le 18 février 1870, à l'hôpital Beaujon, dans le service de M. le Dr Moutard-Martin. Il nous raconte que souffrant déjà depuis plusieurs mois, il a éprouvé, au commencement *de novembre* 1869, une douleur vive dans le flanc gauche et a eu un vomissement noir et une perte de sang par le fondement. Il s'est aperçu alors qu'il avait une grosseur dans le côté gauche et qu'il commençait à maigrir.

Depuis il a encore eu plusieurs hémorrhagies par le fondement, mais en général peu abondantes ; cependant il y a trois semaines, il en a eu une assez notable et qui s'est accompagnée comme la première de vomissement noir.

Il *y a un mois environ*, il lui est venu une grosseur sur le côté droit du cou, laquelle a grossi assez rapidement. Enfin *depuis quinze jours* environ il souffre à la gorge.

État actuel. — Amaigrissement considérable. Teint jaune-paille.

Haleine excessivement fétide. Voile du palais brunâtre et complétement insensible dans toute sa partie droite. Langue fuligineuse.

La région sterno-cléido-mastoïdienne est le siége d'une tumeur ganglionnaire très-volumineuse, dure et indolente.

Un peu de congestion pulmonaire à la base des deux poumons.

Dans l'hypochondre gauche, tumeur volumineuse semblant se continuer avec la matité splénique. Douleurs à ce niveau.

Pas d'appétit. — Pouls petit, fréquent.

Diagnostic. — Cancer de la grande courbure de l'estomac et angine gangréneuse.

Traitement. — Gargarismes avec acide phénique et chlorate de potasse. Potion de Todd avec extrait de quinquina.

Quatre jours après le malade mourait dans une cachexie profonde.

Autopsie. — Angine gangréneuse, non-seulement de tout le côté droit du voile du palais, mais encore de tout ce côté de l'extrémité supérieure du pharynx. Masse ganglionnaire entourant et comprimant les deux carotides. La lumière de la carotide externe est presque oblitérée.

Digitized by Google

Congestion et œdème pulmonaires, surtout marqués dans les parties inférieures et postérieures.

Le cœur n'est pas altéré.

L'*estomac* est parfaitement sain, pas de tumeur ni d'ulcération; seulement un peu de coloration noirâtre dans les parties déclives; sur l'intestin quelques taches ecchymotiques, ni tumeurs, ni ulcérations. Rate très-volumineuse mesurant 18 cent. sur 48; de consistance très-dure, présentant des infarctus.

Reins pâles.

Conclusions. — Les symptômes qui ont fait croire au cancer de la grande courbure étaient dus à la spléno-mégalie.

Comme dans une autre de mes observations (§ 41), il y avait eu hématémèse et mélæna, sans ulcération de la muqueuse digestive.

L'hypertrophie de la rate et des ganglions sterno-cléido-mastoïdiens tiennent probablement à la même cause morbide.

L'angine gangréneuse paraît avoir été le résultat de l'obstacle circulatoire apporté dans la carotide externe, principalement par la tumeur ganglionnaire.

21. *Carcinome du cardia et de la petite courbure de l'estomac; dilatation de l'œsophage. — Angiome caverneux du rein.*

M. Ullé présente l'œsophage, l'estomac et les reins d'un homme de 21 ans, maçon, entré à l'hôpital de la Pitié, le 7 janvier 1870, et mort le 21 février 1870.

Le malade était entré à l'hôpital pour des vomissements, qui avaient lieu chaque fois qu'il prenait la moindre nourriture. Il n'avait jamais eu que des vomissements alimentaires. Il sentait, comme il nous disait, que ceux-ci ne passaient pas. M. Cornil pratiqua le cathétérisme œsophagien sans rien sentir au passage de la boule du cathéter. Il survint un amaigrissement énorme et très-rapide qui se termina par la mort.

Autopsie. — Plaques cancéreuses autour du cardia et de la petite courbure de l'estomac. Rien au pylore. Dilatation de l'œsophage.

Rien dans les autres organes, si ce n'est dans le rein gauche,

Digitized by Google

qui présente à son extrémité supérieure une petite tumeur de la grosseur d'une noix, blanc jaunâtre à l'extérieur et recouverte par la capsule. Si on fait une incision on y voit des lacunes de diverses grandeurs, remplies par du sang coagulé et circonscrites par une substance d'apparence fibrineuse. Si on observe la tumeur au microscope, on y trouve des globules sanguins, les uns jaunes, les autres rouge foncé, accolés les uns aux autres et remplissant des espaces formés par un tissu fibreux, présentant par place des granulations granulo-graisseuses.

22. ***Perforation cancéreuse de l'estomac; dégénérescence cancéreuse du foie et des ovaires; plaques cancéreuses sur la plèvre.***

M. Villard communique l'observation suivante :

R..., (Thérèse), âgée de 30 ans, est entrée, le 21 janvier 1870, à l'hôpital de la Pitié, dans le service de M. Gallard. Cette femme ne présente aucun antécédent héréditaire important à noter; son père et sa mère se portent bien; elle a un frère et une sœur qui jouissent d'une bonne santé. Quant à elle, jusqu'au mois de septembre dernier, elle n'a jamais eu de maladies graves. Elle a été réglée pour la première fois à l'âge de 13 ans : depuis cette époque sa menstruation a toujours été régulière. Elle a eu cinq enfants, le premier à l'âge de 18 ans, le dernier il y a 11 mois ; ses grossesses ont toujours été bonnes et tous ses accouchements se sont faits régulièrement et à terme.

Il y a quatre mois environ qu'elle a commencé à ressentir les premiers symptômes de la maladie qui l'amène aujourd'hui à l'hôpital. Ces premiers symptômes consistèrent en des douleurs au niveau de la région lombaire, des tiraillements de l'estomac, et quelques troubles digestifs, inappétence, nausées, vomissements alimentaires. Peu de temps après, elle s'aperçut qu'une tumeur se développait sur le côté gauche de son abdomen, tumeur qui était douloureuse à la pression; en même temps, elle remarqua qu'elle maigrissait rapidement. Tous ces symptômes ont augmenté progressivement et l'obligent aujourd'hui à venir demander des soins à l'hôpital.

État actuel. — Cette femme est considérablement amaigrie et présente tous les signes d'une cachexie profonde : sa peau offre une coloration d'un jeune terreux. Elle se plaint de douleurs vives dans l'abdomen : douleurs lancinantes, revenant par inter-

Digitized by Google

valles, et lui faisant pousser des cris. Il lui semble, dit-elle, que parfois, on lui arrache quelque chose dans le ventre. Ces douleurs sont étendues à tout l'abdomen, et s'irradient vers la région lombaire. En examinant le ventre, on le trouve déformé : la déformation est produite par une tumeur dure, saillante, irrégulière, bosselée, occupant l'hypochondre gauche et semblant descendre dans le petit bassin. Le point le plus culminant de cette tumeur se trouve à gauche un peu au-dessous de l'ombilic.

La malade n'urine pas : lorsque la sonde est introduite dans la vessie, c'est à peine s'il s'écoule quelques gouttes de liquide. Elle va très-difficilement à la garde-robe; son appétit est nul; elle a une soif vive; sa langue est sèche; elle n'a pas de vomissements, mais elle se plaint de renvois fréquents et de hoquets; elle ne dort pas.

Quelques jours après son entrée à l'hôpital, cette malade succombe aux progrès de sa cachexie.

Autopsie. — Dans le foie se trouvent un grand nombre de tumeurs cancéreuses : la surface de cet organe est parsemée de petites masses qui font relief et dont quelques-unes sont creusées en godet. Sur les plèvres, principalement sur la plèvre gauche, on remarque de petites plaques grisâtres carcinomateuses.

L'estomac est entouré de tissus dégénérés et se trouve enclavé au milieu d'une masse ganglionnaire considérable. Après avoir enlevé et disséqué cet organe, on constate que sa cavité est rétrécie, que sa paroi est épaissie, et en certains points altérée, exulcérée, surtout au voisinage de l'extrémité pylorique. A 2 centimètres et 1/2 de cette extrémité, on trouve un orifice dans lequel peut facilement pénétrer l'extrémité du petit doigt. Cet orifice est irrégulier, déchiqueté, à bords épaissis et indurés : il conduit dans une cavité anfractueuse, considérable, laquelle se trouve limitée de la façon suivante : en haut par la paroi de l'estomac; en avant par la paroi abdominale, laquelle est très-adhérente à la poche surtout au niveau de l'ombilic : dans ce dernier point elle présente une épaisseur très-peu considérable. En arrière, cette cavité est limitée par des adhérences qui s'étendent de la paroi postérieure de l'estomac au côlon transverse, et par une masse ganglionnaire considérable. Enfin au bas, le côlon transverse ferme la cavité : cet intestin présente à sa face interne une ulcération allongée qui, si elle avait eu le temps d'amener une perforation, aurait mis l'estomac en communication presque directe avec le côlon transverse.

L'épiploon est complétement dégénéré et présente un épaississement considérable. Les deux ovaires sont altérés : le gauche

Digitized by Google

présente les dimensions d'une grosse noix, celui du côté droit est un peu moins volumineux. A la coupe leur tissu est comme lardacé et crie sous le scalpel. A droite, on remarque une dilatation kystique de la trompe, laquelle atteint le volume du petit doigt. Dans ce petit bassin on trouve des signes de péritonite chronique.

L'examen microscopique montre : 1° dans l'ovaire, une trame formée par du tissu connectif et de petits noyaux allongés; par places, on voit quelques rares alvéoles, dans lesquelles siégent de petites cellules contenant un noyau très-volumineux ; ces alvéoles sont limitées par une paroi d'aspect fibreux. 2° Dans l'épiploon, des alvéoles vides, d'autres remplies de cellules volumineuses, n'ayant en général qu'un seul noyau à nucléole brillant. En certains points, on note le développement de vésicules graisseuses, abondantes; dans d'autres on aperçoit des granulations protéiques et graisseuses.

23. *Entérite chronique, ayant donné lieu à des lésions simulant une affection organique du gros intestin.*

M. Deshayes met sous les yeux de la Société le gros intestin d'un homme âgé de 41 ans, corroyeur, entré le 24 janvier dans le service de M. Bucquoy, à l'hôpital Cochin.

Il a toujours été assez bien portant, et assure n'avoir jamais fait d'excès.

Il était depuis plusieurs années déjà (5 ou 6) atteint de diarrhée indolente et muqueuse, revenant à intervalles éloignés, tous les 6 ou 8 mois et durant de 15 jours à 3 semaines.

Au mois de novembre dernier il a été pris de même, quoique un peu plus gravement (3 ou 4 selles par jour), mais sans plus de souffrance et sans être obligé de cesser de travailler; pourtant cette fois la diarrhée continue sans interruption et il s'affaiblit progressivement. Trois semaines avant d'entrer à l'hôpital, il est pris de jaunisse très-accentuée. A son entrée, il présente une grande maigreur, avec teinte très-légèrement jaune des téguments et une perte d'appétit qui date de fort longtemps dès avant sa maladie actuelle. Devant cet état cachectique, on fait un examen minutieux de tous les organes abdominaux, qui ne donne absolument que des résultats négatifs. Pendant les jours suivants la diarrhée et la cachexie continuent, malgré tous les astringents et tous les toniques divers employés tour à tour, et

Digitized by Google

le malade meurt littéralement d'épuisement, sans agonie, dans une lente syncope, le 8 février.

L'*autopsie* fait reconnaître un intestin grêle, très-fortement injecté par places, d'un petit calibre, et assez rétréci en certains points pour permettre à peine le passage de l'entérotome. Incisé, il offre sur sa face muqueuse de la *psorentérie* disséminée, et ses parois sont amincies au niveau des plaques de Peyer vers la valvule de Bauhin, tellement amincies qu'elles sont presque complétement transparentes et se perforent sous la moindre pression. Il n'y a d'ailleurs aucune ulcération proprement dite, ni aucune lésion tuberculeuse.

Le gros intestin est hypertrophié; la muqueuse épaissie, injectée très-finement et très-abondamment, est fongueuse et tomenteuse. L'hypertrophie porte également un peu sur la tunique musculeuse et elle est d'autant plus accentuée que l'on s'approche de l'anus; en certains points l'hypertrophie donne lieu à des franges polypeuses, de 1 à 2 centimètres de long, flottantes dans la cavité de l'intestin.

Vers la partie inférieure (10 centimètres environ du fondement) on voit un bourrelet de la muqueuse, qui est produit en grande partie par des brides cicatricielles, rétractées sur la face séreuse du rectum; qui ressemblent tout à fait au froncement en cul de poule qui se voit sur les noyaux cancéreux dans le cancer du péritoine.

Le bourrelet muqueux forme une sorte de cratère elliptique sur la face interne et correspond certainement à une ulcération qui se sera produite à un moment donné en ce point. M. Coyne a examiné la structure microscopique de cette lésion, et il a reconnu l'existence d'une production exagérée d'épithélium et que ce bourrelet était constitué (sur une tranche verticale) absolument comme un épithélioma. Il n'y avait pas d'engorgement des ganglions mésentériques.

Le cadavre n'offrait aucune autre lésion.

24. *Altération amyloïde de la rate, du gros intestin, de l'intestin grêle et de l'estomac.*

M. Oyon. — La nommée L... (Marie), cuisinière, âgée de 30 ans, entre à la Pitié le 8 juillet 1869, pour un rhumatisme articulaire généralisé à marche subaiguë, dont elle était atteinte depuis le mois de février de la même année. Les douleurs devenues vives dans le courant de l'été, persistèrent avec un certain degré d'acuité jusque vers le milieu de décembre, époque à laquelle la

Digitized by Google

malade fut prise d'une diarrhée violente, amenant 20, 30 selles par 24 heures. A ce moment les douleurs rhumatismales disparaissent presque complétement et en peu de jours. Le poignet droit restait seul gonflé et un peu douloureux. La diarrhée avait diminué à la fin de janvier, lorsque le 5 février la malade est prise d'un violent frisson ; le lendemain et jours suivants un érysipèle de la face se déclare et acquiert des proportions énormes. La malade meurt le 15 février de méningite cérébrale.

Dans les antécédents on note un état de chloro-anémie habituelle et de longue date.

A l'*autopsie* on constate deux ordres de lésions : les unes se rapportant à l'état aigu qui a amené la mort, c'est une méningite de la base de l'encéphale; les autres se rapportant à l'état chronique.

La *rate* est d'un volume deux ou trois fois plus considérable que le volume normal. A la coupe le tissu est ferme, on voit une masse de petites granulations grisâtres, transparentes, ressemblant à des grains de semoule et devenant brunes sous l'influence de l'iode.

Le *gros intestin* est épaissi, on n'y voit point d'ulcération, l'iode y fait apparaître un piqueté fin, brun, paraissant suivre les divisions vasculaires.

L'*intestin grêle* ne présente rien de spécial à l'œil nu, on n'y trouve que de très-rares ulcérations, et d'une faible étendue, sur quelques plaques de Peyer; mais l'iode colore vivement ces plaques et donne une sorte de dessin réticulé très-remarquable. En dehors des plaques de Peyer, l'iode donne un piqueté fin qui paraît colorer le sommet des villosités.

Estomac : léger piqueté en certains points de la muqueuse.

Reins, *foie*, *vessie*, *utérus*, *poumons :* Rien de spécial ; aucun tubercule.

M. Liouville. Un point intéressant dans ce fait est la diarrhée intense amenée par l'altération de l'intestin, signe sur lequel s'est appuyé M. Vulpian pour rechercher la dégénérescence amyloïde.

M. Laborde. Cette pièce est un bel exemple de cette altération souvent confondue avec les altérations tuberculeuses.

Digitized by Google

25. *Foie cancéreux.*

M. Bauchefontaine fait voir :

Un foie énorme provenant d'un alcoolique. Il est parsemé de masses dégénérées. Dans l'œsophage se trouvent aussi des tumeurs. Dans le médiastin, les ganglions présentent une dégénérescence analogue à celle du foie. Plusieurs de ces ganglions sont hématiques : les uns contenant du sang liquide, les autres des caillots. C'est probablement du sarcome encéphaloïde.

M. Cornil. La partie malade du foie présente une coloration jaune avec grains transparents. Les ganglions autour de l'œsophage offrent une surface jaunâtre qui persiste, même après avoir été raclée, et laissent échapper à la pression un liquide louche et jaunâtre. A première vue cela paraît être un carcinome alvéolaire, muqueux ou colloïde, dont le point de départ se trouve dans le foie et qui s'est généralisé. La coloration jaunie des points de dégénérescence secondaire est due à leur imbibition par les matières colorantes de la bile. C'est un fait fréquent dans les cancers du foie que les matières environnantes s'infiltrent de bile.

26. *Tumeurs érectiles du foie simulant des infarctus hémorrhagiques.*

M. Rendu fait voir le foie d'un homme de 29 ans, charbonnier, mort de fièvre typhoïde ataxo-adynamique dans le service de M. Guyot, à l'hôpital Saint-Antoine.

Cet homme, bien constitué, né dans le Cantal et domicilié depuis un an à Paris, commence à éprouver, dans les premiers jours de janvier, un malaise vague et une lassitude inaccoutumée. Vers la fin de la première semaine du mois, il est atteint d'une céphalalgie persistante, de quelques épistaxis et d'un peu de diarrhée. La fièvre paraît s'être définitivement installée le 12 janvier.

Il arriva à l'hôpital le 28 janvier, dans un état très-grave, avec des signes d'adynamie marqués et une surdité complète. La fièvre est vive (120 plus.), la peau sèche, la langue rouge sur les bords. Le ventre, météorisé, est couvert d'une éruption abondante de taches rosées lenticulaires ; il n'existe pas de suda-

Digitized by Google

mina. On perçoit de la façon la plus évidente du gargouillement dans la fosse iliaque. La percussion n'indique pas d'augmentation du volume de la rate.

Ce qui domine le plus, ce sont les symptômes cérébraux et thoraciques. Le malade reste dans la stupeur, et on ne l'en tire que momentanément par une excitation vive; la surdité est considérable; les pupilles normales. L'intelligence est obtuse; cependant le malade répond à peu près aux questions qu'on lui crie à l'oreille. Mais pendant la nuit, il a de l'agitation et des rêvasseries.

La respiration est haute ; l'auscultation révèle des râles muqueux dans les deux poumons.

Prescription : Frictions sur l'abdomen avec l'huile de camomille camphrée. Lavement avec 10 grammes d'eau de chaux. Lotions vinaigrées sur le corps ; un bain de quelques minutes dans la journée.

30 *janvier*. L'agitation et le délire se sont prononcés davantage. Le ballonnement du ventre est excessif ; le malade est plongé dans une somnolence plus complète que la veille.

Une affusion froide. Julep avec 4 grammes de quinquina.

31 *janvier*. Aggravation des symptômes, coma, dilatation des pupilles, carphologie, 128 pulsations, 48 respirations ; temp. 39°,8.

Deux douches froides, frictions à la suite, café, extrait de quinquina. — Mort dans la nuit.

Autopsie. L'intestin, étalé et lavé, montre une éruption considérable dans toute son étendue, à partir du tiers supérieur. On peut constater des follicules isolés à tous les états d'évolution et de larges ulcérations à la partie inférieure de l'iléon. En ce point, l'intestin est vascularisé, et l'on observe toutes les phases de l'ulcération : quelques plaques ont encore le bourbillon, dans des autres, l'élimination est faite, enfin il y en a en voie de réparation; l'intestin, très-aminci en ce point, n'offre pas de perforation.

Les ganglions mésentériques correspondant aux dernières portions d'intestin sont notablement tuméfiés.

La rate est d'un volume ordinaire, non diffluente.

Les lésions les plus remarquables siégent au niveau du foie. Au voisinage du bord tranchant de cet organe, et sur sa surface convexe, à gauche de la vésicule biliaire, existe une tumeur grosse comme un œuf d'oie, arrondie, à base large tournée vers la périphérie, et d'une teinte lie de vin, tranchant sur la couleur jaunâtre du reste de la glande. Sur une coupe, cette tumeur

Digitized by Google

est triangulaire, à sommet dirigé vers le centre de l'organe, et simule complétement, au premier abord, un infarctus hémorrhagique. On voit que le sang est infiltré entre les mailles d'un tissu aréolaire fibreux, constituant une trame ferme, aussi résistante que le reste du parenchyme. Le tissu hépatique circonvoisin ne présente pas de traces de congestion ; il est séparé de la tumeur par une mince couche de tissu cellulaire condensé. Les vaisseaux, examinés en vue de l'hypothèse d'un infarctus, sont absolument perméables. Une seconde tumeur, du volume d'une petite noix, existe un peu à gauche de la première. Toutes deux, examinées au microscope par MM. Cornil et Muron, montrent manifestement la structure d'un *angiome caverneux*, c'est-à-dire des aréoles fibreuses, se rapprochant plus ou moins de l'apparence hexagonale et circonscrivant des globules sanguins dans leur intérieur.

Les poumons, très-congestionnés, présentent en quelques points des noyaux apoplectiques.

Les muscles de l'abdomen et le psoas, examinés au microscope, sont manifestement cireux.

Le cerveau et les méninges sont sains.

Examen microscopique fait par M. Cornil. — Deux des tumeurs ont été mises dans l'alcool fort et examinées le lendemain. Le sang s'était coagulé dans les tumeurs de telle sorte que des coupes minces pratiquées avec le rasoir montraient des espaces volumineux remplis de globules rouges du sang. Ces espaces étaient limités par des tractus fibreux minces, parois des vaisseaux dilatés. La surface interne de ces parois montrait très-nettement sur certains points les cellules épithéliales de la membrane interne des vaisseaux. Toute la tumeur était formée par ce tissu érectile.

La capsule de Glisson était parcourue aussi par des vaisseaux capilaires très-dilatés et remplis de sang.

La périphérie de la tumeur était limitée du reste du foie par une zone plus ou moins épaisse de tissu fibreux.

Sur la section de la tumeur la plus volumineuse, on remarque plusieurs petits îlots dont l'un est de la grosseur d'un petit pois. Ces îlots sont grisâtres: Ils consistent en un tissu conjonctif à éléments embryonnaires et parcouru par des vaisseaux capillaires assez volumieux.

La présence de ces îlots de tissu conjonctif embryonnaire au milieu de la tumeur et à sa périphérie justifie le mode de développement donné par Virchow et qui consiste dans la dila-

Digitized by Google

tation des vaisseaux capillaires d'un tissu conjonctif de nouvelle formation.

27. *Dilatation des voies biliaires. — Kystes purulents du foie.*

M. Culot met, sous les yeux de la Société, le foie d'une vieille femme de 70 ans, entrée le 8 janvier 1870, dans le service de M. Empis, à l'hôpital de la Pitié.

Elle entre avec un ictère intense et ne peut donner de renseignements bien exacts. Elle raconte, toutefois, avoir depuis nombre d'années souffert de la région hépatique. Elle est très-malade depuis une quinzaine. — Fièvre intense augmentant le soir; vomissements bilieux, pas de selles; sensibilité extrême de tout l'abdomen. Elle succombe, le 19 février, à une pneumonie lobaire gauche, qui s'était manifestée, le 12 janvier, par un point de côté à gauche avec léger frisson.

L'autopsie montra une pneumonie franche du tiers inférieur du poumon gauche avec congestion pulmonaire à droite ; péritonite généralisée pseudo-membraneuse. Le foie surtout présente des lésions intéressantes que M. Quinquaud a examinées et qu'il décrit dans la note suivante :

A la surface du foie, on remarque une teinte blanchâtre en réseau ou en plaques; c'est une phlegmasie chronique de la capsule ; superficiellement existe une matière d'un gris jaunâtre, de récente formation, analogue aux dépôts albumino-fibrineux de la péricardite.

La portion droite et supérieure du lobe gauche du foie est occupée par deux abcès superposés et séparés par une cloison, au centre de laquelle on trouve à peine un peu de substance hépatique formant une ligne grisâtre.

L'abcès inférieur présente un diamètre de 4 centimètres 1/2.

L'abcès supérieur est ovalaire, allongé transversalement, a 5 centimètres dans son grand axe ; en certains points, sa cavité confine à la surface de l'organe hépatique ; à ce niveau la capsule est épaissie. — La face interne de ces deux abcès est tapissée par une matière d'un blanc jaunâtre, constituant une sorte de membrane d'un millim. 1/2 d'épaisseur formée par de petits éléments analogues à des leucocytes atrophiés; ils sont pâles, renfermant à peine quelques granulations graisseuses et protéiques ; l'acide acétique fait apparaître quelques nucléoles, mais le corps de la cellule disparaît. Elle est encore formée par

Digitized by Google

des corps granuleux cellulaires assez nombreux ; par des cellules plus ou moins régulièrement polyédriques, qui ne sont probablement que de l'épithélium pavimenteux : elles sont réfringentes, contenant à peine quelques granulations graisseuses, il ne s'agit pas là de cellules hépatiques ; enfin, on y voit aussi un assez grand nombre de granulations graisseuses libres. Au-dessous, on aperçoit une membrane d'un demi-millimètre d'épaisseur, et ayant en quelques points 1 millimètre : elle est adhérente au tissu hépatique ; on peut néanmoins l'en séparer en dilacérant le tissu de l'organe ; histologiquement, elle est constituée par un tissu fibrillaire, contenant un grand nombre d'éléments embryonnaires (cellules et noyaux). Autour, le tissu hépatique n'est pas plus altéré que dans les autres points qui n'avoisinent pas un abcès.

On trouve encore dans ces cavités des diverticulum, et des cavités secondaires, sortes de culs-de-sac.

A la paroi principale de ces abcès proéminent des prolongements noirâtres, pédiculés : au microscope, on y trouve du pigment noirâtre, des cellules hépatiques atrophiées, des granulations graisseuses, quelques petits cristaux d'hématoïdine. Ce sont des portions de parenchyme du foie, en voie de destruction.

En sectionnant le foie, on découvre des conduits biliaires, dont la paroi est hypertrophiée et constituée par de nombreuses cellules plasmatiques ; leur cavité contient : 1° de l'épithélium cylindrique ; mais le plus souvent il est altéré et ses cellules subissent une distension, qui les transforme en cellules plus ou moins arrondies ; 2° des éléments biliaires. En dilacérant le tissu du foie, on trouve des foyers qui forment des masses dont le volume et l'aspect varient presque parallèlement. En général, les petites cavités sont teintes par la bile, tandis que les grandes apparaissent blanchâtres. La surface externe est en connexion avec le foie ; cependant on peut les séparer ; on arrive à leur trouver un pédicule auquel nous n'avons jamais trouvé de cavité ; mais il se continue avec un conduit biliaire distinct. Tous ces foyers sont entourés par une membrane d'enveloppe constituée par un tissu connectif jeune.

Le contenu renferme de vrais leucocytes ; des cellules plus ou moins arrondies, qui nous paraissent être une modification des cellules cylindriques ; des corps granuleux, volumineux, arrondis : certains de ces éléments granuleux renferment plusieurs noyaux ; des éléments biliaires, quelques cristaux de bilifulvine. Certains kystes contiennent beaucoup de bile ; dans d'autres, au contraire, le pus est blanchâtre.

Digitized by Google

En résumé, il s'agit ici d'une dilatation des voies biliaires intra-hépatiques, avec hypertrophie de leurs parois; mais vers les canalicules les parois se sont distendues; il s'est formé des kystes dont la communication avec les voies biliaires a bientôt cessé; c'est alors que la sécrétion de la paroi kystique s'est modifiée; les glandes ont disparu, de là, des transformations dans le contenu. Ce qui prédomine dans ces kystes puriformes, ce sont des produits de dégénérescence graisseuse, des leucocytes, et de rares éléments cellulaires, qui paraissent une modification de l'épithélium cylindrique.

28. *Exomphalocèle contenant uniquement le foie.*

M. Campenon. — Le 8 février 1870, entrait, dans le service de M. Giraldès, un nouveau-né, âgé de 1 jour seulement. Au niveau de l'ombilic on constate une tumeur du volume d'une petite orange. Cette tumeur, de forme régulièrement hémisphérique, ne portant pas de rétrécissement à sa base, présente sur sa partie inférieure les débris du cordon; elle est recouverte par le péritoine qui lui donne un aspect lisse, légèrement rosé.

Mate à la percussion, résistante au toucher, elle est tout à fait irréductible.

Du jour de son entrée jusqu'au 18 février, époque de sa mort, l'enfant n'offrit aucun symptôme ni d'étranglement, ni de péritonite. La tumeur prit un aspect parcheminé par suite de la gangrène de son enveloppe, en même temps qu'à sa base apparût un cercle rouge d'élimination. La mort survint dans une sorte de marasme.

A l'autopsie, je pus constater que l'exomphalocèle était formée uniquement par le foie dont tout le lobe gauche faisait partie de la tumeur, sans adhérer à son collet et retenu simplement au fond du sac par la brièveté de la veine ombilicale. Les artères ombilicales se perdaient dans la partie inférieure de la coque. — Les autres viscères étaient normaux.

C'est sur ces faits : présence du foie seul et sans autre viscère dans le sac, et irréductibilité complète malgré l'absence d'adhérences et la largeur suffisante du collet, que j'ai voulu attirer l'attention.

Digitized by Google

29. *Anomalie du péritoine.*

M. Moutard-Martin. — Je présente à la Société un exemple remarquable d'anomalie du péritoine, chose rare, peu connue, dont les exemples sont difficiles à recueillir.

Voici en quoi consiste cette anomalie ; elle me paraît différer en beaucoup de points des variétés rapportées par les auteurs (je les indiquerai tout à l'heure), et je crois la décrire pour la première fois.

Une vaste poche, dont la forme se soustrait à toute comparaison, contient la plus grande partie de l'intestin grêle pourvu de son mésentère normal.

Cette poche occupe toute la partie latérale droite, entre la face inférieure du foie et la fosse iliaque droite, passe au devant de la colonne vertébrale et s'étend même dans une petite partie de la région latérale gauche.

Sa hauteur (18 centimètres), l'emporte sur sa largeur (12 centimètres) ; quant à sa profondeur, très-variable suivant les points qu'on examine, elle est en moyenne de 9 centimètres.

Ses parois vont adhérer :

1° En haut : au côlon transverse pour se jeter ensuite à ce niveau sur le péritoine pariétal de la paroi abdominale postérieure,

2° A droite : au côlon ascendant, et se confondre avec le péritoine pariétal suivant la direction d'une ligne verticale qui raserait le bord externe du rein droit ;

3° A gauche : au côlon descendant, et se porter ensuite sur le péritoine pariétal à très-peu de distance de la colonne vertébrale ;

4° En bas : au péritoine pariétal de la paroi abdominale postérieure et au mésocôlon iliaque.

Ce bord inférieur est remarquable par la présence d'un orifice naturel, semi-lunaire, à concavité tournée en arrière, à bords nets, assez écartés, entre lesquels passe l'intestin grêle au moment où il sort de cette poche d'enveloppe pour se continuer avec le cæcum. Cet orifice, qui a 4 centimètres environ de circonférence, est situé au devant de la colonne lombaire, à 4 ou 5 centimètres du cæcum.

L'intestin grêle contenu dans la poche est pourvu de son mésentère normal, libre et sans adhérences.

Si l'on cherche par où l'intestin a pu pénétrer dans cette ca-

Digitized by Google

vité anormale, on ne trouve à la partie supérieure aucun orifice : le duodénum entre dans la poche en confondant intimement sa périphérie avec la membrane d'enveloppe.

Il est encore à noter :

Que l'hiatus de Winslow existe à l'état normal et dans sa position normale.

Que le grand épiploon est déjeté en entier dans l'hypochondre gauche dont il remplit une bonne partie ; qu'il est normal, si ce n'est qu'il contracte à gauche de la colonne vertébrale quelques adhérences avec la poche que je viens de décrire.

Que le petit épiploon gastro-colique est intact et normal.

Ces deux dernières remarques font que, sans chercher à expliquer la production de cette anomalie, et tout en laissant ce soin à des esprits plus exercés, je crois pouvoir repousser comme inadmissibles dans le cas présent les deux explications données (dans les cas que je citerai tout à l'heure) comme rendant compte des anomalies dont on était témoin, — je veux dire : d'un côté, l'agrandissement insolite du petit épiploon gastro-colique, et de l'autre, la pénétration d'une anse intestinale dans l'arrière-cavité des épiploons.

C'est probablement en cherchant d'où vient chacun des six feuillets péritonéaux dont se compose la paroi de la poche que je décris, qu'on trouverait l'explication du problème.

Le fait que je présente ne paraît avoir d'autre valeur que sa rareté, sa nouveauté. Il eût été intéressant de savoir quelle était la santé du sujet, s'il ressentait des douleurs dans l'abdomen, s'il mangeait bien, digérait facilement ; en un mot, si ses fonctions digestives n'étaient pas entravées par cette singulière disposition.

Tous ces renseignements me font absolument défaut, car le sujet sur lequel j'ai rencontré cette anomalie se trouvait à l'Ecole pratique pour les dissections.

Voici quelles sont les trois variétés d'anomalie du péritoine que j'ai trouvées décrites, et qui, comme je le disais tout à l'heure, diffèrent notablement du cas que je signale.

1° En 1827, M. Cruveilhier présentait à la Société anatomique une variété de péritoine qui avait été observée pour la première fois par Neubauer, et décrite par lui sous le nom de *rarissimum peritonei conceptaculum*.

C'était un sac séreux particulier renfermé dans la cavité péritonéale, libre dans cette cavité, et contenant dans son intérieur la totalité de l'intestin grêle.

Digitized by Google

M. Béclard expliquait cette anomalie par l'agrandissement extraordinaire du petit épiploon gastro-colique (1).

Un fait presque analogue a été relaté il y a six mois à peine dans l'*Union médicale* du 7 août 1869, par M. Gontier. C'était une observation recueillie par lui à l'hôpital Beaujon, dans le service de M. Moutard-Martin, mon oncle :

Une vessie de forme ovoïde, globuleuse, offrant à l'œil nu tous les caractères de la séreuse péritonéale, contenait l'intestin grêle tout entier (depuis le pylore jusqu'au cæcum), pourvu de son mésentère, libre et sans adhérences. Si on cherchait à pénétrer dans l'hiatus de Winslow, on constatait que cet hiatus n'existait pas.

Cette remarque expliquait, selon l'auteur de l'article, la cause de cette anomalie qui aurait été l'introduction, dans l'hiatus de Winslow et au moment du développement, d'une anse intestinale qui aurait entraîné à sa suite tout l'intestin et dilaté par ce mécanisme l'arrière-cavité des épiploons (2).

2° En 1827, M. Cruveilhier présentait à la Société anatomique une autre anomalie du péritoine :

Le péritoine formait un mésentère au duodénum (à compter du point d'insertion du canal cholédoque) et au gros intestin rendu libre, flottant, et ne formant qu'un arc flexueux qui occupait les limites des régions ombicale et hypogastrique (3).

3° A la page 465 du 4e volume de la *Pathologie externe* de Nélaton, on trouve *relatées* aussi quelques dispositions insolites :

a. M. Rieux a observé une cavité anormale terminée en cul-de-sac (de 7 centimètres de long sur 5 de large) située au-dessous du cæcum.

Une anse d'intestin grêle, longue de 8 centimètres, s'était engagée dans cette cavité.

Autour de l'orifice existait un épaississement du tissu cellulaire sous-péritonéal représenté par un relief circulaire du péritoine.

(*Thèses*, Paris, 1853, n° 128.) Cette anomalie n'est pas excessivement rare :

b. M. Rieux en rapporte un exemple à peu près semblable communiqué par M le Dr Escallier, et il a pu observer chez un enfant de 15 mois à l'hôpital des Enfants-Trouvés un cas analogue, et sans étranglement.

(1) *Bulletins de la Société anatomique*, 1827, p. 34.
(2) *Union médicale*, 7 août 1869.
(3) *Bulletins de la Société anatomique*, 1827, p. 270.

Digitized by Google

c. Blandin a vu une portion de l'intestin grêle, introduite par l'hiatus de Winslow, dans l'arrière-cavité des épiploons, sortir par une ouverture accidentelle du mésocôlon transverse. (Blandin, *Traité d'anatomie topographique*, 1834, 2e édition, page 467.)

M. Ledentu. La paroi de cette poche est formée de plusieurs feuillets; j'ai pu en isoler six, et il m'a été permis de voir qu'il y avait continuité entre elle et la poche latérale droite du grand épiploon, mais cela pourrait être dû à des adhérences secondaires. Deux de ces feuillets enveloppaient le côlon ascendant. Il y avait une complication inextricable de ces feuillets. L'orifice inférieur de la poche est à cheval sur le mésentère. Il y a là une arcade nette et tranchante qui fait écarter l'idée de péritonite et porte à admettre celle d'une conformation congéniale.

M. Lépine. — On trouve dans les *Archives de Virchow* pour 1869, un cas de Grüber, analogue à celui-ci. Les vices de conformation du tube digestif semblent plus fréquents en Russie; les variétés diverses d'étranglement interne y paraissent aussi plus communes que chez nous, circonstance qu'il faut peut-être attribuer au régime presque exclusivement végétal des paysans russes.

30. *Nécrose du cartilage thyroïde; rétrécissement de la glotte consécutif à la trachéotomie; ulcération due au séjour de la canule.*

M. Bourgeois. — M... (Marie), 26 ans, couturière, a eu des accidents scrofuleux dans son enfance et porte sur le visage des traces de scrofulides plus récentes. Sa mère est morte phthisique. Pas de syphilis.

Elle tousse habituellement depuis trois ans. Au mois de juin 1868, enrouement et laryngite qui persistent plusieurs mois. En novembre les accès de suffocation débutent; en décembre elle entre à Necker, service de M. Lasègue. Au bout de peu de jours, la suffocation devient imminente et on fait la trachéotomie, mais l'œdème de la glotte persiste, on est obligé de laisser la canule; elle sort quelque temps après et pendant le cours de l'année 1869 elle rentre à la Pitié. Là, son larynx, examiné au laryngoscope, ne montre aucune lésion. Elle vient à la Charité (service de M. Pelletan, salle Sainte-Marthe), portant toujours une canule. L'ancienne avait été remplacée par la canule de M. Broca, au

Digitized by Google

moyen de laquelle on espérait l'habituer à respirer par les conduits naturels. Grâce à cet instrument, elle parvenait à parler d'une voix un peu rauque ; par conséquent l'occlusion incomplète de la soupape forçait l'air à passer en petite quantité par le larynx, mais dès qu'on rendait l'occlusion plus complète, ou qu'on enlevait tout à fait la canule, la suffocation reparaissait.

La phthisie fait des progrès rapides, on perçoit à l'auscultation de la poitrine des râles nombreux et des signes de cavité surtout dans le poumon droit ; l'expectoration, un peu fétide et purulente, devient très-abondante. La fièvre hectique apparaît et des thromboses se forment dans les membres inférieurs. — Mort le 24 janvier.

Autopsie. — Poumons parsemés de pneumonie caséeuse en masses ramollies ; foie gras.

Le larynx présente un rétrécissement très-notable de la glotte, résultant d'un retrait cicatriciel des cordes vocales inférieures, surtout de celle du côté gauche, dont la longueur est de 2 millimètres inférieure à celle de la corde vocale droite. Les ventricules sont intacts. Mais au-dessous de la corde vocale la plus courte (la gauche), on voit un petit orifice fistuleux, qui permet de glisser un stylet jusque vers le bord supérieur du cartilage thyroïde. Ce cartilage est ossifié et présente à ce niveau un petit foyer contenant des parcelles nécrosées.

Un peu plus bas existe l'ouverture de la trachée donnant passage à la canule. L'orifice cutané est cicatrisé ; au-dessous de l'orifice interne est une ulcération longue de 25 millimètres, à bords taillés à pic, ayant détruit la muqueuse et les cartilages eux-mêmes. Elle occupe la paroi antérieure et correspond à la pointe de la canule qui, ne remplissant pas la cavité trachéale, venait heurter la paroi de ce conduit pendant les efforts de toux.

Cette présentation montre, outre la lésion primitive, les altérations consécutives à la présence prolongée d'une canule : rétrécissement de la glotte, ulcération de la trachée.

M. Alling a aidé à faire la trachéotomie qui a été difficile à cause de l'abolition presque complète de la respiration. Elle avait même cessé lorsque l'incision eut été faite. On mit une heure à ranimer la malade, l'on employa tous les moyens possibles, et pendant ce temps, on s'était souvent demandé si elle n'était pas morte.

Digitized by Google

31. *Morve laryngée*

M. Solmon présente le larynx d'un homme de 39 ans, entré le 11 février, dans le service de M. Cusco, à l'hôpital Lariboisière.

Il se plaignait de douleurs extrêmement vives dans les articulations des genoux, et on pouvait sentir dans les masses musculaires du mollet quelques petites tumeurs dures et douloureuses.

Voici les renseignements que nous avons pu recueillir sur ce malade. Dans les premiers jours de janvier, il avait acheté un cheval, et il ne tarda pas à s'apercevoir que ce cheval *jetait*. Il le mena à Alfort où on le fit abattre le 28 ou 29 janvier, et c'est ce jour-là même que le malade éprouva les premiers symptômes de la contagion.

Le soir il n'a pas d'appétit; le lendemain il est éveillé par un frisson violent. Céphalalgie intense, malaise général, courbature.

Ces symptômes restent stationnaires jusqu'au 2 février, jour où apparaît sur le côté droit du cou et sur l'épaule un gonflement, probablement un érysipèle, dont on voit encore les traces à l'entrée du malade dans le service du Dr Cusco. En même temps que l'érysipèle apparaissent de la dyspnée et de la dysphagie.

L'érysipèle s'améliore, et le 6 apparaissent dans les genoux et dans les mollets des douleurs assez vives pour rendre tout sommeil impossible.

A son arrivée à l'hôpital, outre ces symptômes douloureux, outre les squames et des traces de sangsues à la région droite du cou, on observe au mollet droit 3 ou 4 petits tubercules, l'un superficiel, les autres plus profonds dans les masses musculaires.

Dyspnée légère, râles sibilants dans les deux côtés de la poitrine. P. 104. R. 28. T. A. 39°,9.

Traitement. — Extrait de quinquina : 4 puis 6 gr. Onguent napolitain belladoné.

Le 13. Apparition de douleurs dans l'articulation tibio-tarsienne.

Le 15. Un tubercule de la partie postérieure du mollet droit s'est ramolli. Incision. Il sort environ 2 gr. de pus épais.

Les douleurs augmentent. Les frissons se répètent. Une diarrhée fétide se déclare.

Le 16 au matin le malade est pris subitement d'accès de suffocation avec orthopnée. Inspiration difficile, affaiblissement du

Digitized by Google

murmure respiratoire. Expiration relativement facile. Mort à dix heures.

Le pouls a toujours oscillé entre 100 et 120, la température axillaire entre 39°,9 et 40°,8, degré où elle est arrivée la veille de la mort, par une progression à peu près régulière.

Autopsie. — *Peau.* Sur la partie antérieure de la cuisse, tubercule commençant à se ramollir à son centre; il est situé dans l'épaisseur même du derme. Ce qu'il offre de remarquable, c'est la rapidité de son évolution; quelques heures après son apparition, après avoir été solide et dur, il était déjà fluctuant.

L'érysipèle a disparu; il ne reste plus que quelques squames.

Muscles. — Nous n'avons pas trouvé de pus dans le tissu cellulaire intermusculaire; s'il y en a, il est manifeste qu'il y a fusé et que la suppuration ne s'y est point développée d'emblée.

Les muscles au contraire sont gravement atteints, mais seulement les muscles du mollet. Nous avons cherché à peu près dans toutes les régions et nous n'avons trouvé de lésions que dans les soléaires, les jumeaux, les péroniers, et cela, surtout du côté droit.

Les abcès dont ces muscles sont remplis sont en général petits, de la grosseur d'une noix ou d'une noisette; quelquefois, autour de l'abcès principal, on trouve de petits foyers purulents; tous ces abcès sont placés presque régulièrement au centre même du muscle; M. le Dr Hayem en trouva plusieurs en voie d'enkystement; les fibres musculaires sont dissociées, rompues et ont subi au voisinage du foyer la dégénérescence graisseuse. Ces poches contiennent un pus sanguinolent et épais.

Articulations. — Quoiqu'elles aient été le siége de vives douleurs, les articulations sont saines; cependant dans celles des genoux la synovie nous a semblé plus abondante qu'à l'état normal; elle est parfaitement transparente du reste.

Appareil digestif. — Les vaisseaux qui se rendent aux plaques de Peyer sont légèrement congestionnés.

Appareil respiratoire. — Nos recherches dans la muqueuse des fosses nasales ont été complétement négatives.

A la partie inférieure du poumon gauche nous avons trouvé un petit infarctus.

La lésion la plus remarquable siége dans le larynx: d'abord comme cause immédiate de la mort, un œdème formant une espèce de poche grosse comme une noisette et pouvant fermer presque hermétiquement l'orifice glottique supérieur; il est situé sous la muqueuse qui tapisse la face interne de l'arythénoïde droit. De plus, lorsqu'on ouvre le larynx, on trouve, dans

Digitized by Google

l'angle que forment les cordes vocales, deux ou trois petites ulcérations à bords rouges, déchiquetés, à fond grisâtre.

Ce sont évidemment là les accidents primitifs de la morve chez notre malade : *les chancres morveux*. C'est par là que s'est faite l'inoculation : voilà pourquoi nous croyons devoir appeler l'affection à laquelle il a succombé : *morve laryngée*.

32. *Plaie du larynx avec section incomplète de l'épiglotte.*

M. Demeules montre :

Le larynx d'un homme qui s'était donné un coup de couteau, qui avait coupé incomplétement l'épiglotte. Les aliments passaient par la plaie, mais ne pénétraient pas dans le larynx ; il n'y a pas eu d'accès de suffocation. Aucun vaisseau n'avait été ouvert. Il est mort de péritonite produite par d'autres coups de couteau qu'il s'était donnés.

33. *Phlegmon péri-laryngien.*

M. Renaut fait voir :

Une pièce provenant d'une femme syphilitique, entrée dans le service de M. Hardy, à l'hôpital de Saint-Louis, qui fut prise de pneumonie double, et chez laquelle il se forma une tumeur en avant du cou. Elle mourut de suffocation et l'on trouva à l'autopsie un phlegmon péri-laryngien et un œdème de toute la muqueuse du larynx ; l'orifice supérieur du larynx était presque totalement bouché. Il n'y a pas de lésion du cartilage. Cela paraît être un fait rare dans le cours d'une pneumonie.

34. *Amputation de cuisse suivie de mort subite, 22 heures après l'amputation.*

M. Bassereau met sous les yeux de la Société les poumons d'un homme entré le 12 février 1870, à l'hôpital Lariboisière, dans le service de M. le professeur Verneuil.

C'était un charretier, âgé de 30 ans, grand, fort, d'une excellente santé antérieure ; il était marié et nie avoir jamais fait d'excès.

Ce jour même la roue du tombereau qu'il conduisait lui passa sur le membre inférieur en lui brisant le fémur et les deux os de la jambe. Les deux fractures communiquaient avec l'intérieur par de larges plaies, le fragment supérieur du fémur faisait issue

Digitized by Google

par la plaie; pas d'hémorrhagies, fortes contusions des parties molles.

Le malade ne se décide à se laisser amputer que le lendemain 13, à trois heures de l'après-midi. Le pouls est à 100; la température axillaire de 38°.

L'amputation est pratiquée au tiers supérieur de la cuisse. Le malade a été facilement anesthésié. Il perd environ 800 grammes de sang pendant l'opération et a une syncope pendant que l'on procède aux dernières ligatures. Pansement à la baudruche fixée par du collodion.

Pouls, 120; température, 36°,5.

Dans la journée, il prend du vin chaud et un litre de bouillon froid.

Nuit assez calme; un vomissement vers onze heures du soir.

Le 14 au matin il est assez bien, la voix est forte, la face pâle, les pupilles dilatées, un peu d'appétit. Urines rares. Pouls petit.

On change le taffetas gommé qui recouvre le pansement; le moignon est très sensible; la sérosité qui baigne la bandruche répand une odeur désagréable; menace de syncope.

Température, 34°,4.

Le malade cause avec exaltation, puis avec tristesse, puis vers 1 heure il perd connaissance en proférant quelques plaintes. Je le vois à ce moment, le pouls a disparu, les battements du cœur sont sourds et tumultueux, la respiration est stertoreuse; perte de connaissance, résolution, yeux ouverts, pupilles dilatées, un peu d'écume sur les lèvres; au bout de 30 minutes tout signe d'existence avait disparu.

L'*autopsie* nous montre une dilacération extrême des parties molles du membre amputé et deux esquilles au niveau de la fracture du tibia.

Les plèvres et le péricarde contiennent quelques grammes de sérosité; il n'y a pas d'adhérences pleurales.

Les poumons présentés à la Société ne renferment pas de tubercules; vers leurs bases en arrière ils offrent de la congestion; le tissu pulmonaire est partout gorgé de sérosité sanguinolente; la trachée et les bronches contiennent une écume rosée.

En examinant l'artère pulmonaire on la trouve oblitérée du côté droit par un caillot récent extrêmement ramifié; le tronc et ses branches, même celles qui sont très-fines, sont aussi oblitérés. Nous n'avons pu trouver de fragments emboliques dans ce caillot.

Le cœur est flasque et son tissu sain.

Digitized by Google

L'aorte à sa naissance au-dessus des sigmoïdes porte trois plaques athéromateuses.

Le foie, assez volumineux, est d'un jaune pâle, piqueté de brun; il est mou, friable, semble un peu graisseux.

La rate est saine et très-ferme. Les reins sont volumineux, bosselés, la substance corticale enserre étroitement les pyramides; les urines ne contenaient pas d'albumine.

La veine fémorale du moignon renferme un caillot mince et décoloré; il n'y en a pas dans la veine cave.

L'artère fémorale renferme au-dessus de la ligature un caillot d'une petitesse extrême.

Les muscles du moignon sont contus et ecchymosés; les interstices renferment un liquide brunâtre et odorant.

L'estomac est très-vaste et présente sur la muqueuse quelques sugillations.

Dans ce cas il serait utile de savoir quelle est la véritable cause de la mort. Est-ce une embolie? est-ce une syncope? Quel rôle a joué le mauvais état moral du malade, la perte de sang et enfin l'état des viscères cause d'accidents funestes dans les traumatismes d'après M. Verneuil?

M. Legroux. La mort ne me paraît pas due à une embolie, car il n'y a pas ici les caractères d'un caillot migrateur, celui de l'artère pulmonaire a été évidemment formé sur place. Du reste, la mort subite, par suite de l'oblitération de l'artère pulmonaire, est instantanée; or, ce malade est mort en 30 minutes. Le caillot de l'artère pulmonaire ne peut donc pas être invoqué pour l'expliquer; j'admettrais plus volontiers que c'est la congestion pulmonaire qui l'a causée.

35. *Foyer hémorrhagique considérable du cerveau.*

M. Culot présente le cerveau d'un homme de 60 ans, amené à la Pitié le 14 février 1870.

Il avait eu une attaque d'apoplexie trois jours auparavant. On ignore combien a duré la perte de connaissance.

Le 19 et le 20, le malade a beaucoup de fièvre; il s'est levé et a pu marcher sans faire de chute auprès de son lit.

L'auscultation fait entendre un souffle intense dans les 2/5 inf. du poumon gauche.

Digitized by Google

Le malade succombe deux jours plus tard.

A l'*autopsie*, on trouve de la pneumonie franche; au cœur un rétrécissement avec insuffisance aotique, et au cerveau un épanchement sanguin considérable, remplissant tout le lobe sphénoïdal gauche qui ne forme plus qu'une immense poche fluctuante, remplie de caillots d'aspect raisineux; ventricules, couches optiques et corps striés sains.

36. *Tumeurs de la base de l'encéphale.*

M. Lescure fait voir :

Une tumeur de la base du cerveau siégeant à gauche, sur le trajet du nerf optique, et partant de la base de la protubérance. Sur le côté du cervelet se trouve une autre vaste tumeur indurée. Cette pièce a été recueillie sur un homme de 30 à 32 ans, qui pendant la vie avait présenté un exorbitis considérable, était complétement aveugle et chez lequel l'olfaction était abolie. Il n'y avait pas eu de contracture. Il est mort dans le coma.

37. *Cerveau asymétrique; glyome généralisé de la protubérance.*

M. Martin présente un cerveau asymétrique.

La protubérance est volumineuse; son côté gauche est plus long et plus large que le côté opposé; çà et là se trouvent des amas grisâtres un peu opalins, qui, à l'examen microscopique, ont été reconnus être un glyome généralisé dans la protubérance. Les deux côtés du cerveau sont asymétriques; le pédoncule cérébral gauche est plus considérable que le droit; la couche optique gauche plus volumineuse que la droite; les tubercules quadrijumeaux sont à peine visibles. Le cervelet présente de la méningite sur ses deux faces. Ces pièces ont été recueillies sur une femme, qui, accouchée il y a deux ans, présenta quelque temps après des étourdissements et entra au mois d'octobre 1869, à l'Hôtel-Dieu, dans le service de M. Gueneau de Mussy, avec de l'hémiplégie faciale gauche, de la paralysie du membre supérieur droit et de l'affaiblissement du membre inférieur du même côté. Celui-ci ne tarda pas à devenir complétement paralysé. Puis le membre supérieur gauche devint paralysé à son tour et le membre inférieur de ce côté s'affaiblit. Il y avait en même temps affaiblissement de l'ouïe, soif vive, dysphagie et constipation opiniâtre. L'état de la vue n'a pas été constaté.

Digitized by Google

38. *Glyome du cervelet.*

M. Castiaux montre :

Un cervelet dont le lobe droit est infiltré d'un tissu gélatiniforme, qui paraît être un glyome ou tumeur à myélocytes de Robin. Dans la substance grise du lobe cérébral gauche, il y avait un noyau d'une substance semblable. Les papilles optiques étaient atrophiées et entourées d'une suffusion séreuse. Ces lésions ont été trouvées sur une femme hémiplégique et amaurotique, qui fut prise d'attaques épileptiformes auxquelles elle succomba.

39. *Infarctus des reins; anévrysme de la pointe du ventricule gauche.*

M. Bourgeois fait voir les reins d'une femme de 67 ans, femme de ménage, entrée le 24 janvier à la salle Ste-Marthe (Charité, service de M. Pelletan).

La malade, dans un état de cachexie profonde, raconte que depuis quelques semaines, elle ressent une douleur vive dans la fosse iliaque droite. Il y a là une tumeur rénitente élastique, qu'on rapporte à une affection carcinomateuse ou tuberculeuse du cæcum. Rien au cœur.

En outre elle a une pneumonie à la base du poumon droit. Matité, souffle tubaire, râles crépitants.

Le 19 février, l'état de la poitrine s'améliore; un peu de matité seulement, mais sans souffle. Néanmoins l'état général s'aggrave, l'œdème apparaît aux jambes et la diarrhée survient en même temps. Elle maigrit, sa peau prend une couleur terreuse et elle meurt le 22 février.

Autopsie. — Absence d'œdème.

Abdomen. — Adhérences noirâtres pigmentées entre les anses intestinales, surtout au cæcum. Cet intestin est altéré, ulcéré à sa partie inférieure, mais sans perforation. Fosse iliaque droite remplie de pus sale et gangréneux. Muscles carré lombaire et iliaque détruits.

Foie et rate presque normaux.

Rein droit. Large infarctus jaunâtre dans toute une moitié de l'organe. *Rein gauche.* Infarctus pyramidal. Dans l'artère correspondant à l'infarctus du rein droit, caillot de 10 à 12 millimètres de longueur, terminé en pointe et présentant deux ou trois petits prolongements dans des artérioles voisines.

Digitized by Google

Poumons. — Libres. P. droit : lobes inférieur et moyen recouverts d'une fausse membrane récente très-mince ; ils sont affaissés, parsemés de lobules un peu jaunâtres, paraissant indiquer une altération caséeuse commençante.

Poumon gauche, quelques lobules analogues.

Utérus adhérent aux parties voisines.

Cœur. — Rien à droite ; légère insuffisance aortique ; la pointe du cœur adhère au péricarde ; à la pointe du ventricule gauche, à l'intérieur, coagulum du volume d'une grosse amande, ferme, non ramolli à son centre, adhérent à la pointe qui est amincie, fibreuse et partiellement dilatée ; au-dessous de ce caillot, couche fibreuse plus ancienne dans une dépression anévrysmale. Au niveau de cette dépression qui occupe la cloison interventriculaire, l'endocarde se distingue du myocarde par une coloration plus opaque et une consistance presque cornée. Le myocarde très-aminci a presque totalement disparu.

A la pointe du cœur le myocarde existe encore en partie, et là il y a des pelotons graisseux assez volumineux.

Au microscope, tissu fibroïde dans presque toute l'épaisseur de la paroi, et quelques fibres musculaires très-granuleuses.

Il existe des grains d'hématine ou de la graisse colorée par l'hématine dans plusieurs points : ces parties sont groupées de façon à figurer des noyaux ou de petites masses lozangiques.

La dilatation anévrysmale paraît ici avoir eu pour point de départ une endocardite, ayant occasionné consécutivement une myocardite, une transformation des fibres musculaires et leur disparition. Il y avait un certain degré de péricardite.

M. Frémy. Les *infarctus* des reins sont dus ici vraisemblablement à la migration d'un caillot embolique détaché de la paroi interne du ventricule gauche, siége de l'anévrysme. L'embolus a été retrouvé dans l'artère correspondant à l'infarctus le plus volumineux. Dans cette observation, non-seulement l'état des reins confirme les recherches déjà nombreuses faites sur la pathogénie des infarctus viscéraux ; non-seulement la coexistence de ces altérations rénales avec un anévrysme appelle l'attention sur une cause peu signalée d'infarctus, mais encore, le cœur, portant des traces d'endocardite et de myocardite, montre cependant une couche de fibres musculaires parfaitement visible entre l'endocarde et le péricarde au niveau de la poche anévrys-

Digitized by Google

matique. Donc ces fibres, pour être altérées, n'en existent pas moins, et cette pièce confirme les résultats obtenus par MM. Robin, Vulpian et Pelvet, dans leurs recherches sur les anévrysmes du cœur.

40. *Tuberculisation des organes urinaires.*

M. Culot. — G.... (Célestine), 33 ans, domestique, est prise, vers le 24 août 1869, au milieu d'une excellente santé, et sans cause connue, de dyspnée pour laquelle elle entre à la Charité, où elle séjourne un mois, — sort incomplétement guérie, — reprend ses occupations et rentre le 4 décembre à la Pitié, dans le service de M. Empis.

Au 1er janvier, la malade reste constamment au lit, est un peu amaigrie, teint terreux. Elle se trouve très-bien, ne souffre pas, ne souffre jamais. Les nuits sont bonnes.

Elle mange volontiers, digère bien. Tousse quelquefois, mais très-peu, n'a jamais eu d'hémoptysie.

L'examen physique n'a rien montré dans les sommets de la poitrine. Mais dans le flanc droit existe une masse assez volumineuse, profonde, indolente, dont la pression provoque un besoin presque immédiat de miction.

Les urines fréquemment rendues (toutes les heures) déposent une masse blanche, plus ou moins pulvérulente. Jamais de sang.

Vers la fin de janvier, la malade est prise d'un peu de diarrhée, tousse davantage, a souvent de petits frissonnements.

Elle s'affaiblit beaucoup et maigrit, n'ayant cependant aucune crainte sur sa santé, n'éprouvant pas de douleurs.

Le 26 janvier débute une parotidite gauche qui suppure rapidement et sort par le conduit auditif.

La malade succombe le 2 février.

Autopsie le 3 février 1870.

On trouve au sommet du poumon droit une masse caséeuse, grosse comme une petite noisette, parfaitement limitée et enkystée.

Au sommet gauche, deux masses plus petites, ayant également une consistance ferme.

Pas d'autres tubercules, ni granulations. Pas d'adhérences pleurales.

Les bronches ont leur muqueuse un peu rouge et sont remplies de mucosités spumeuses. Les poumons sont rouges, violacés, pleins de sang.

Digitized by Google

Cœur, péricarde sains. Rate volumineuse et très-foncée, sans adhérence, ni granulations.

Foie un peu volumineux.

Nulle trace de péritonite. Un peu de pus verdâtre, provenant du foyer purulent de l'extrémité inférieure du rein droit, s'est fait jour dans le péritoine. Mais cette altération semble être survenue après la mort, dans les brusques mouvements qu'on a imprimés au cadavre.

Les intestins sont sains, sans engorgement ganglionnaire mésentérique.

Le *rein gauche* petit, avec bosselures fluctuantes, est très-adhérent au tissu cellulaire voisin.

Sur une coupe suivant le grand axe on y trouve 8 à 10 cavités remplies de détritus caséeux communiquant avec *les calices et le bassinet*, qui sont épaissis considérablement et présentent de nombreuses saillies avec dépressions centrales ayant tout à fait l'apparence de pustules ombiliquées et solidifiées. *L'uretère gauche*, considérablement épaissi, ne permet pas le passage d'un stylet à sa partie supérieure.

Le *rein droit*, très-volumineux, mais adhérent aux parties voisines, présente quelques petits tubercules jaunes sous-capsulaires.

A la coupe on voit que la substance corticale reste presque entière, et qu'elle est infiltrée de masses striées, très-mal limitées, n'ayantpoint l'aspect de tubercules.

En dedans et séparées par du tissu sain, on voit 7 ou 8 cavités moins grandes que celles du rein gauche, bien limitées cependant, et remplies aussi de débris caséeux, purulents.

A sa partie inférieure, deux grosses bosselures semblent pleines d'un pus tout à fait inflammatoire. L'une s'est ouverte et communique avec le péritoine.

Les calices et le bassinet sont remplis de tubercules.

L'uretère droit, gros comme le petit doigt et de calibre égal dans toute son étendue, présente une muqueuse très-épaisse et remplie de tubercule.

Toute la vessie, sauf son trigone, est également couverte de pustules, de godets tuberculeux jaunes (absolument semblables aux godets faviques) et encerclée de vaisseaux nombreux formant entre eux un lacis rougeâtre qui teint fortement la paroi vésicale et fait ressortir les tubercules.

Les organes génitaux étaient absolument intacts et sains.

Digitized by Google

41. *Cancer du rein droit ayant donné lieu à tous les symptômes d'un cancer de l'estomac, chez un tuberculeux.*

M. Malassez présente une tumeur volumineuse du rein droit, recueillie sur un boulanger, âgé de 52 ans, entré le 7 février à l'hopital Beaujon, salle St-François, n° 6, service de M. le Dr Moutard-Martin.

Ses parents sont morts âgés, il ne sait pas de quoi.

Il a des habitudes alcooliques.

Il a déjà eu trois fluxions de poitrine. Une à 21 ans, la seconde à 45 ans, la dernière, il y a un an; depuis, il a toujours continué à tousser.

Vers cette même époque, il a rendu, dit-il, en vomissant, des caillots de sang noir et cela pendant trois mois environ; depuis il eut bien encore des vomissements, mais seulement de mucosités verdâtres.

Enfin, depuis quinze jours ses vomissements sont noirs, ils surviennent principalement après le repas; immédiatement après s'il se couche, une heure après s'il ne se couche pas. Il a remarqué également que depuis quinze jours les selles sont noires.

Etat actuel. — Grand amaigrissement, teint jaune sale.

L'examen de la poitrine révèle l'existence d'une phthisie pulmonaire double, plus avancée à droite.

Veines abdominales saillantes.

Matité hépatique considérable dépassant de 5 travers de doigt le rebord des fausses côtes. Surface lisse sans bosselures. Pression peu douloureuse.

Douleurs spontanées très-vives au creux épigastrique. Le malade les compare à des brûlures.

Anorexie, vomissements et selles noires dont nous avons déjà parlé.

Diagnostic. — Tubercules pulmonaires et cancer de l'extrémité pylorique de l'estomac.

Traitement. — Régime lacté; potion opiacée; emplâtre de ciguë.

Les vomissements continuent et deviennent plus fréquents le malade s'affaiblit de plus en plus; il meurt le 12 février.

Autopsie. — *Poumons:* au sommet droit, cavernes et masses caséeuses; au sommet gauche, masses caséeuses; congestion périphérique au pourtour. Emphysème des bords libres.

Digitized by Google

Abdomen. Tumeur volumineuse mesurant plus de 12 centimètres de diamètre, située au-dessous du foie, en avant et en dedans *du rein droit.* Ce rein est volumineux, irrégulier, bosselé, et se continue par son côté interne avec la tumeur.

Le foie est refoulé en avant, aplati, mais son tissu ne paraît pas altéré, il ne se continue pas avec celui de la tumeur.

L'estomac est parfaitement sain. *Le duodénum* adhère bien à la tumeur, mais ses parois ne sont pas altérées. Sa muqueuse est saine et ne présente ni tumeur, ni ulcérations; il y a seulement une légère congestion.

L'intestin grêle est sain, il contient un peu de sang noir.

La rate et *le rein gauche* ne présentent rien d'anormal.

L'examen microscopique a montré que cette tumeur volumineuse, lardacée en certains points, comme ramollie en d'autres, était de nature sarcomateuse, variété fibro-plastique.

On peut donc conclure qu'un cancer du rein droit peut donner lieu à tous les symptômes du cancer de l'estomac, sans qu'il y ait altération quelconque de cet organe.

42. *Ulcère de la vessie, suivi de perforation et de péritonite; éruption cutanée ultime.*

M. Bassereau. — Le 9 novembre 1869, est entré à l'hôpital Lariboisière, dans le service de M. le professeur Verneuil, un homme âgé de 59 ans, très-faible et très-souffrant d'une rétention incomplète d'urine, accompagnée de pissements de sang. On lui trouve un rétrécissement qui se laisse bien dilater. Les hématuries accompagnées de douleurs du rein droit furent attribuées à un calcul rénal. L'état général s'aggrava jusqu'au mois de janvier, quoique le sang eût disparu des urines. Envies d'uriner fréquentes, accès de fièvre, douleurs de reins, usage forcé de la sonde pour évacuer une urine assez rare, purulente et très-ammoniacale.

Le 23 janvier, le malade fut pris de nausées et de frissons, le ventre devint très-sensible et il succomba le 25 janvier avec tous les signes de la péritonite. Le jour de sa mort, il présenta sur les flancs une éruption caractérisée par des taches d'un gris bleuâtre, ardoisées, affectant une disposition circinée, éruption sans aucune saillie et s'effaçant sous le doigt.

L'*autopsie* permit de constater que *les reins* ne contenaient aucun calcul, aucun gravier, mais qu'ils étaient atrophiés et anémiés, le droit surtout, qui présentait en outre plusieurs

Digitized by Google

points d'adhérence de la capsule avec le parenchyme rénal.

La *vessie* est petite, ses parois sont très-épaissies (1 cent. à peu près); vers son bord supérieur on trouve un *ulcère* rond du diamètre d'une pièce de 5 francs en argent; il est rempli d'une sorte de bouillie grisâtre; ses bords se confondent insensiblement avec la muqueuse des parties voisines. On trouve au centre de cette perte de substance deux très-petites *perforations* à bords noirâtres et déchiquetés.

L'urèthre présentait à 12 ou 14 centimètres du méat une stricture, avec un dépôt plastique sous la muqueuse. Le reste du canal est sain.

La coïncidence de la néphrite unilatérale avec un ulcère de la vessie explique la difficulté du diagnostic.

La présence d'un ulcère unique causé par la cystite chronique et amenant la mort par perforation vésicale n'est pas un fait commun.

Ces hématuries prolongées, dues évidemment à l'ulcération vésicale, donnent à supposer que l'ulcère simple de la vessie peut exister et se manifester par des signes comme son congénère de l'estomac.

M. Desprès. J'ai vu des taches analogues à celles que présenta cet homme le jour de sa mort, chez des malades atteints d'ictère grave ou de syphilis grave. J'ignore si elles sont dues à une stase sanguine ou à toute autre cause.

43. *Rétrécissements péniens de l'urèthre.*

M. Cornillon communique les deux observations suivantes :

A.-F... (Laurent), 57 ans, entra dans le service de M. Broca, le 14 décembre 1869, pour être traité d'un rétrécissement de l'urèthre, suite de blennorrhagies répétées.

Depuis fort longtemps il avait remarqué que son jet d'urine s'affaiblissait progressivement; il était devenu filiforme peu avant son admission à l'hôpital. Ne souffrant pas pendant la miction, il continuait à vaquer à ses affaires, et il ne se décida à réclamer des soins que quand elle devint très-gênée.

A son entrée, on constata nettement avec une bougie à boule la présence d'un premier rétrécissement à 6 centimètres en arrière du méat; une bougie de 1 millimètre de diamètre put le

Digitized by Google

franchir, mais elle fut de nouveau arrêtée à 12 centimètres par un obstacle qu'elle surmonta avec peine. La difficulté de la miction réclamait une opération, il était urgent en effet de rendre à l'urèthre une plus grande perméabilité.

Le 27 décembre, M. Broca dilata le premier rétrécissement à l'aide de l'instrument de Corradi. Il consiste en une tige droite, métallique et fine, composée de deux fils d'argent, parallèles, unis par soudure à leur extrémité vésicale et libres dans le reste de leur étendue. L'un des fils, plus fin que l'autre, peut être raccourci à l'aide d'un petit mécanisme adapté au pavillon extérieur. Lorsque ce fil se raccourcit, l'autre se sépare de lui comme un arc de sa corde. Lorsqu'on relâche le fil fin, l'arc se redresse en se confondant avec la corde, et l'instrument rectiligne, mais flexible, n'a plus qu'un millimètre de diamètre. On l'introduit ainsi jusqu'au delà du rétrécissement, puis on l'ouvre et on le retire lentement en opérant une dilatation transversale à peine douloureuse, qui ne fait pas couler de sang, et immédiatement après on introduit sans difficulté une bougie du calibre n° 12. Les jours suivants on augmente rapidement le volume de la bougie, et il suffit de moins de quinze jours pour arriver au terme de la dilatation.

M. Broca suivit en tout point ce procédé ; quelques gouttes de sang sortirent par le méat ; la muqueuse avait été seulement éraillée, car à l'autopsie on n'a pu rencontrer aucune trace de déchirure de cette membrane. On engagea ensuite une sonde n° 12 à la filière millimétrique, et quoique la dilatation du rétrécissement bulbaire n'eût pas eu lieu, on parvint à l'enfoncer jusque dans la vessie. On la fixa ; chaque jour on la remplaçait par une sonde plus volumineuse, le malade urinait ainsi tout à son aise ; le résultat, en définitive, semblait très-satisfaisant, lorsque le 13 janvier 1870 survinrent des accidents de pyohémie qui déterminèrent la mort le 17 du même mois.

Autopsie. — Poumons remplis d'abcès métastatiques, un seul foyer purulent dans le foie.

Rien dans le cerveau ni dans les reins.

Vessie. — La cavité de cet organe est prodigieusement diminuée de volume. Ses parois sont très-épaissies, sa membrane muqueuse est plissée.

Verge. — Une fois les téguments enlevés, on remarque sur sa face dorsale une veine d'un calibre considérable, ayant une direction longitudinale ; on peut la suivre depuis le prépuce jusqu'aux environs du col de la vessie. Ce vaisseau étant ouvert, on

Digitized by Google

le trouve rempli de caillots noirs, adhérant à la surface interne et ne contenant pas de globules de pus à leur intérieur.

Urèthre. — Ce canal a été fendu par sa face inférieure. Sa muqueuse a une coloration blanchâtre dans toute sa portion spongieuse.

A 5 centimètres et demi en arrière du méat, on constate une notable diminution dans le calibre de ce canal ; ses parois sont dures, épaissies; la muqueuse est chagrinée. Il part de ce point une bride longitudinale qui semble diviser la cavité du conduit en deux parties; elle s'avance fort loin dans la portion spongieuse de l'urèthre (à 10 centimètres environ en arrière du méat). Cette bride est dure, peu saillante, blanche comme la muqueuse elle-même. Par quoi a-t-elle été produite, je l'ignore.

Cette diminution du calibre de l'urèthre, l'épaississement et la rigidité de ses parois, se remarquent jusqu'à l'origine de la région musculeuse. A partir de ce point, jusqu'au col de la vessie, le canal a ses dimensions ordinaires.

En résumé, la lésion occupe la plus grande partie de la région spongieuse de l'urèthre, sans s'étendre au delà du collet du bulbe.

B-M.... (Simon), 32 ans, débardeur, entra le 11 janvier 1870, dans le service de M. Broca, pour y être traité d'une infiltration urineuse.

Cet homme affirme n'avoir jamais contracté de blennorrhagie et ne peut se rendre compte de la gêne qu'il éprouvait depuis longtemps.

Le 11 janvier au matin, en essayant de soulever un fardeau, il éprouva une vive douleur dans les aines et les vit acquérir en peu de temps un volume démesuré. Il quitta immédiatement son travail et se fit transporter à l'hôpital.

Le jour même de son admission, on constata l'existence d'une infiltration d'urine. Les bourses étaient tuméfiées, douloureuses à la pression, le fourreau de la verge était œdématié. Le pubis tout entier était dur, sensible au plus léger contact, rien au périnée. Pas d'odeur urineuse.

Une bougie à boule est introduite dans l'urèthre, mais elle est arrêtée à 6 centimètres environ en arrière du méat. Après quelques minutes de tâtonnement, on parvient, à l'aide d'une bougie de 2 millimètres 1/3 de diamètre à franchir ce premier obstacle; mais, avant d'arriver au col de la vessie, on sent dans la région membraneuse de l'urèthre, à 13 centimètres en

Digitized by Google

arrière du méat, un nouvel obstacle que l'on surmonte avec une certaine difficulté. Il est donc parfaitement évident qu'il existe chez cet homme deux rétrécissements: l'un pénien, l'autre dans la portion musculeuse du conduit urinaire. La bougie est placée à demeure.

Le lendemain on peut, sans trop de peine, introduire un instrument de 3 millimètres de diamètre.

14 janvier. — On enfonce dans la vessie une sonde de 4 millimètres 1/3 de diamètre. Les rétrécissements n'opposent qu'une faible résistance au cathétérisme. On fixe solidement cette sonde.

Le 15. — Malgré plusieurs incisions pratiquées sur les bourses, la verge, le pubis, le phlegmon gagné le dos et les aisselles ; il survient du délire, de l'agitation, puis du coma, et le malade meurt le 16 au matin.

Autopsie. — *Vessie.* — Démesurément dilatée. Ses parois ne sont pas hypertrophiées. La muqueuse vésicale présente des cellules nombreuses, la plupart petites ; elles sont délimitées par des colonnes charnues épaisses.

Col de la vessie. — Normal.

Prostate. — Saine.

Urèthre. — Il a été incisé par sa paroi supérieure. Son diamètre est normal dans les portions prostatique et musculeuse; la membrane muqueuse, qui le revêt dans ces deux régions, a sa coloration ordinaire. Comme on le voit, le rétrécissement qu'on avait constaté pendant la vie du malade à 13 centimètres en arrière du méat, a disparu complétement après la mort.

A partir du collet du bulbe jusqu'à 6 centimètres en arrière de l'orifice externe de l'urèthre, le canal est sensiblement diminué dans son calibre : ses parois sont épaissies, sa muqueuse est blanchâtre, peu élastique. Une bride transversale, très-appréciable à la vue, et au toucher surtout, délimite en avant le rétrécissement. En ce point la muqueuse est granuleuse et terne.

La perforation par où l'urine a fait irruption dans les tissus a été recherchée avec soin, on l'a trouvée au niveau du collet du bulbe, sur la partie latérale de l'urèthre. C'est un petit pertuis irrégulièrement arrondi , pouvant admettre une grosse tête d'épingle. Un stylet introduit par cet orifice pénètre profondément dans du tissu cellulaire rempli de pus, exhalant une odeur infecte. Cette rupture s'est faite en arrière du rétrécissement pénien.

Poumons, foie, reins, cerveau, normaux.

Digitized by Google

Récemment encore, les rétrécissements de la portion pénienne de l'urèthre étaient regardés comme rares. Depuis les travaux de M. Verneuil et de M. Follet, leur fréquence est admise presque universellement. Les deux faits que nous venons de relater serviront à confirmer les conclusions du chirurgien de Lariboisière. Voici ces conclusions : «En explorant un urèthre, on est arrêté habituellement à 6 ou 7 centimètres, puis à 11 ou 13; le premier rétrécissement est seul fibreux, le deuxième est spasmodique. »

44. *Epithélioma tubulé vulvaire ayant récidivé et s'étant généralisé.*

M. Percheron met sous les yeux de la Société cette tumeur, ainsi que le moule qui en a été fait, il y a six mois, par M. Baretti, et expose les détails suivants :

D. .. (Françoise), âgée de 70 ans, d'une bonne santé antérieure, fut atteinte, vers 1861, d'une affection vulvaire. Il se produisit sur les grandes lèvres des productions verruqueuses qu'elle compare à des fraises, et dont elle aurait été guérie incomplétement à la Pitié par des cautérisations répétées.

Le mal continue à s'accroître, la douleur n'étant provoquée que par le frottement de la vulve. Le 20 janvier 1868, elle entre à Lourcine, service de M. Fournier. On trouve une masse, de formation nouvelle, occupant la petite lèvre droite et le clitoris, recouverte dans son tiers supérieur par une muqueuse lisse et tendue, et dans ses deux tiers inférieurs bourgeonnante et ulcéreuse, sécrétant un pus mal lié. La grande lèvre droite est fortement tuméfiée ; le vagin, sain ; quelques ganglions inguinaux, engorgés, surtout à gauche. Aucun trouble fonctionnel ; on porte le diagnostic de cancroïde. M. Péan extirpe la tumeur qui n'envoie pas de ramifications profondes, ainsi qu'un ganglion de l'aine gauche. Cautérisation au fer rouge. La malade sort guérie le 22 avril.

L'examen micrographique est fait par MM. Ranvier et Cornil, qui reconnaissent un épithélioma, et par M. Ordoñez, qui croit à une tumeur syphilitique (1).

La malade rentre le 10 août 1869. La récidive ne daterait que de trois mois ; mais les accidents ont suivi une marche

(1) La pièce a été présenté à la Société par M. Curtis. Voy. *Bul. Soc.* an. 1868.

Digitized by Google

rapide (le moule fait à cette époque est déposé au Musée de Lourcine).

La récidive a eu lieu à la fois dans les ganglions inguinaux gauches et à la partie antérieure de la vulve, probablement dans les cicatrices. On trouve à la partie antérieure de la vulve une tumeur de la grosseur d'une petite pêche, fongueuse, présentant l'aspect d'une cire sale, jaunâtre, et par places l'apparence de la gélatine, recouverte de muco-pus, à base un peu rétrécie, sur la grande lèvre une tumeur plus petite, rouge, saignante et lisse en arrière, fongueuse et jaunâtre en avant; sur les petites lèvres, plusieurs mamelons rouges du volume d'une petite noisette, qui auraient diminué à la suite d'hémorrhagies.

La tumeur inguinale est bilobée, rouge-violacé et présente en dedans un petit bourgeon fongueux jaune sale; nettement limitée, elle a le volume d'un œuf de dinde.

Depuis la récidive, douleurs très-vives, amaigrissement considérable, pâleur très-grande, mais sans autre teinte que celle d'une anémie prononcée : la malade dit avoir perdu beaucoup de sang par la tumeur vulvaire.

Dans les derniers temps, la tumeur inguinale offrait le volume du poing, et la tumeur vulvaire était plus considérable encore.

Mort par épuisement le 13 février 1870, sans qu'il y ait eu aucun phénomène morbide du côté des viscères et des vaisseaux iliaques.

A l'autopsie, on trouve que l'affection s'est généralisée, bien que les diverses tumeurs soient constituées par un épithélioma tubulé, d'après un examen microscopique dû à M. Cornil.

Les tumeurs sont bien moins volumineuses que pendant la vie. Les végétations de l'aine gauche se continuent avec les ganglions sous-jacents qui sont énormes et de consistance lardacée. On trouve des ganglions volumineux dans le creux inguinal droit, le long des artères iliaques, surtout à droite, et le long de l'aorte.

Nombreux noyaux du volume d'un pois et plus dans la peau de la partie inférieure de l'abdomen et de la partie supérieure des cuisses. Granulations sur le fond et la face postérieure de l'utérus. Adhérences de la face supérieure du foie, avec granulations sur le péritoine. Le foie ne contient qu'un seul noyau cancéreux du volume d'une noisette, situé à l'angle inférieur droit.

100 à 200 grammes de sérosité sanguinolente dans chaque plèvre. Quelques adhérences au sommet du poumon. Dans le poumon, petits noyaux cancéreux disséminés.

Digitized by Google

Reins, rate, intestin, cœur, péricarde, ganglions mésentériques sains.

45. *Syphilis infantile; gommes du foie, du cœur et des poumons.*

M. Rendu.— Emilie K..., âgée de cinq semaines, née, en décembre, d'une mère syphilitique depuis le mois d'octobre, et présentant actuellement des plaques muqueuses pharyngées et des céphalées nocturnes, arrive le 13 janvier, à l'hôpital Saint-Antoine, dans le service de M. Guyot, dans l'état suivant :

Enfant chétif, à peine de la grosseur d'un fœtus à terme, elle présente des plaques muqueuses dans le nez, un coryza intense, des plaques muqueuses recouvertes de croûtes au niveau des angles des paupières, en sorte qu'il existe une soudure presque complète de ces membranes. Une plaque du même genre recouvre la cicatrice ombilicale. Il n'en existe point à la bouche ni aux organes génitaux. Sur une cicatrice de vaccin, au bras gauche, s'est développée une pustule d'ecthyma, qui est devenue croûteuse, de la grandeur d'une pièce de vingt sous. Le front est couvert de pustules syphilitiques d'un jaune bronzé.

L'enfant est haletante, respire péniblement et tousse de temps en temps avec un timbre sourd. Elle meurt quatre heures après son entrée à l'hôpital.

Autopsie le lendemain.

Le foie est volumineux et remplit l'hypochondre gauche; mais il ne dépasse pas les dimensions qu'il offre à la naissance. Il ne présente pas d'adhérences aux parois abdominales ni aucune bosselure ; toute sa surface convexe est libre et parfaitement unie.

Ce qui frappe à première vue, c'est l'existence de taches jaunâtres tranchant manifestement sur la teinte rose du foie. Les plaques, dont quelques-unes ont la dimension d'une pièce de 2 francs, siégent de préférence au niveau de la surface convexe de l'organe. On en trouve cinq ou six d'étendue différente. Le long du bord tranchant, il en existe deux qui règnent sur une certaine longueur : la première, au niveau de la vésicule biliaire ; la seconde, à l'extrémité du lobe droit du foie. A la coupe, on voit qu'à la façon des infarctus, elles pénètrent l'organe sur une certaine profondeur, qui atteint parfois un demi-centimètre et plus. D'autres noyaux, de la grosseur d'une noisette, se montrent au centre du parenchyme hépatique. Chacun de ces îlots, aussi bien les superficiels que les profonds, est entouré par un liséré rouge de foie congestionné.

Digitized by Google

Au microscope, on constate l'existence de noyaux et de cellules petites, granulées, extrêmement nombreuses, sans tissu cellulaire interposé d'une façon notable. Au milieu de ce tissu de nouvelle formation, sont éparses les cellules du foie, polygonales, beaucoup plus volumineuses, et complétement infiltrées de graisse Bref, il y a là tous les caractères de l'hépatite gommeuse avec atrophie de la glande.

Les *reins* sont durs, volumineux, très-bosselés, sans altération apparente à l'œil nu ni au microscope.

Rate saine; un peu d'épaississement de la capsule.

Le *cœur* présente des lésions fort remarquables. Le ventricule gauche offre à sa surface deux grosses nodosités jaunâtres, se réunissant l'une dans l'autre, du volume d'une noisette, et qui, sans faire de saillie notable, changent un peu la forme du cœur sur la pièce fraîche. La même lésion s'observe sur le ventricule droit et dans la cloison interventriculaire. Les oreillettes ne présentent rien d'analogue. A la coupe, il existe une ligne de démarcation très-nette entre le tissu jaunâtre de nouvelle formation et la fibre musculaire. Cette différence se confirme par l'examen microscopique qui montre le tissu du cœur complétement altéré à ce niveau ; absence de fibres musculaires, production, au contraire, de noyaux et de cellules, de granulations analogues à celles de la gomme. On ne peut douter qu'il existe là de véritables gommes du cœur.

Les *poumons* sont pâles, sauf quelques lobules de la base qui sont congestionnés et offrent l'état fœtal. En un point situé vers le lobe moyen du poumon droit, il existe un noyau caséeux, enkysté, de la grosseur d'un pois, qui ressemble également à une gomme.

Le *larynx* examiné a montré une légère ulcération à la partie postérieure du cartilage thyroïde.

Les ganglions axillaires du côté gauche n'étaient pas congestionnés et ne présentaient aucun signe de dégénérescence gommeuse, malgré la pustule d'ecthyma qui siégeait au bras gauche.

46. *Syphilis infantile; gommes de la rate et du poumon.*

M. Rendu. — Marie Louise C... est née le 8 janvier à l'hôpital Saint-Antoine, dans le service de M. Guyot. Elle est donc âgée d'environ 1 mois 1/2 et présente tous les signes d'une syphilis confirmée. Sur le front, de nombreuses taches jaunâtres, papuleuses. Des plaques muqueuses au pourtour du nez et de la bouche, un coryza persistant. Enfin, une large plaque

Digitized by Google

tuberculeuse au voisinage de l'anus et des papules cuivrées sur les jambes. Cette enfant, qui a deux mois, est à peine plus développée qu'un nouveau-né ordinaire. Elle geint de temps à autre et pousse un cri voilé ; rarement elle tousse. Son ventre est volumineux, peu douloureux à la pression.

La mère est une enfant de 16 ans, qui assure n'avoir jamais eu la syphilis. L'examen le plus attentif des antécédents et des symptômes qu'elle présente prouve qu'elle n'a jamais été infectée. Les organes génitaux sont sains, elle n'a aucune tache sur le corps et se porte bien.

Elle assure que le père de l'enfant n'a jamais eu aucune maladie vénérienne.

L'enfant n'a jamais été mise en nourrice ni en rapport avec aucun enfant infecté. Mais la mère ayant été malade pendant quelques jours après sa couche, l'enfant a été provisoirement placée au dépôt. Est-ce là qu'elle a pris la syphilis? Ou plutôt, le père était-il malade ? On ne saurait le dire.

L'enfant reste dans la salle pendant un mois ; la mère, pendant ce temps, l'allaite continuellement sans contracter la maladie. Elle prend un peu de liqueur de Van Swieten et se lave le sein avec du vin aromatique.

Quant à l'enfant, on la traite, par 1/2 cuillerée à bouche, de sirop de Gibert (4 gram. de bi-iodure de mercure pour 15 gr. d'iodure de potassium et 400 gr. d'eau). Malgré cette médication, elle maigrit et tombe dans le marasme. Sa bouche et ses lèvres se recouvrent d'épaisses croûtes noirâtres ressemblant à de l'impétigo ; la respiration est voilée par le coryza et gênée par la faiblesse des muscles respiratoires; malgré cela, l'enfant se soutient, bien que, chaque jour, elle paraisse près de sa fin.

Dans la dernière semaine de janvier, la bouffissure de la face survient, ainsi que de l'anasarque généralisée. Plusieurs fois, elle semble devoir étouffer et tousse par quintes ; elle est en proie à de la dyspnée, que l'on attribue à l'obstruction de ses narines. Les syphilides du pourtour de l'anus semblent guéries, mais celles de la bouche restent toujours dans le même état. Après des alternatives de mieux et de plus mal, l'enfant s'affaisse, prend une teinte cireuse et s'éteint le 19 février.

Autopsie le 20.

Cadavre en bon état de conservation ; pas d'émaciation notable ; poids, 5 livres.

L'ouverture de la poitrine fait voir du côté gauche une pleurésie assez considérable, avec fausses membranes épaisses sur la surface du poumon. Celles-ci, grattées, se détachent facile-

Digitized by Google

ment et montrent au-dessous d'elles un état parfaitement sain de la séreuse. Mais les *poumons*, à l'œil nu, sont visiblement malades.

Poumon gauche. — Indépendamment d'un affaissement notable à la périphérie, ce qui tient à l'épanchement, le tissu pulmonaire apparaît avec une teinte d'un jaune pâle et mat, sans points congestionnés ni lobules rouges. A la palpation, il est notablement plus dense et ne crépite pas. A la coupe, il se présente sous forme d'une surface jaunâtre, diffuse, sans limites circonscrites ; on n'aperçoit aucun territoire lobulaire.

Le tissu pressé ne laisse échapper presque point de liquide et fort peu de sang. Cette apparence se retrouve sur d'autres points du poumon ; elle est surtout marquée au sommet. Il est probable que les lésions du parenchyme pulmonaire ont déterminé la production de la pleurésie.

Poumon droit. Le poumon est beaucoup plus sain, et la plupart des lobules crépitent normalement. Mais, sur nombre de points, notamment en arrière et en haut, on trouve des noyaux d'induration d'un tissu jaunâtre, beaucoup plus riche en liquide que du côté gauche, quoique se rapportant visiblement à la même altération moins avancée. Les limites de ces noyaux ne sont pas encore bien nettes, cependant, on peut voir la délimitation des lobules.

Foie volumineux, remplissant les deux hypochondres et l'épigastre, mais parfaitement sain comme aspect extérieur. Dans son intérieur, sur quelques points, existent de petites travées blanchâtres qui ne ressemblent pas à des gommes.

Rate de volume moyen. A sa surface, se montrent d'assez nombreuses petites taches blanchâtres, de la grosseur d'un pois. A ce niveau, la section du parenchyme montre que le tissu jaunâtre se prolonge dans l'épaisseur de la glande. Ce sont de véritables gommes de la rate, au moins en apparence.

Reins sains, mais très-anémiés.

Cœur normal, ainsi que le larynx et la trachée, qui ne présentaient aucune altération. Le thymus, très-petit, n'offrait rien à signaler.

Le *cerveau* était très-ramolli, excessivement anémique. Au milieu du corps strié gauche, se trouvait un point légèrement jaunâtre, bien qu'on n'y pût voir aucun noyau bien circonscrit.

Examen microscopique.

Poumons. Il existe, au niveau des points indurés, une véritable pneumonie interstitielle. Autour de chaque alvéole pulmo-

Digitized by Google

naire, que l'on aperçoit encore sur certains points, on voit un tissu nucléaire de petites cellules, la plupart arrondies, *toutes infiltrées de granulations graisseuses*, reliées par un tissu conjonctif fort peu abondant. C'est évidemment un tissu de prolifération en voie de régression. Au milieu des alvéoles, même formation. Dans leur intérieur, il y a de petits amas qui semblent de même nature ; on ne distingue pas très-bien l'épithélium de l'alvéole. Toutes ces cellules sont encore granuleuses.

Cette altération est diffuse et nullement circonscrite en noyaux, comme la pneumonie gommeuse ordinaire : c'est de la pneumonie interstitielle diffuse.

Le foie présente sa texture normale.

La rate offre aux points malades un tissu de cellules rondes et granuleuses, identique à celui du poumon, sauf la prédominance de la trame interstitielle : c'est à n'en pas douter une gomme de la rate.

47. *Variole coïncidant avec une éruption vaccinale, chez une enfant de mère syphilitique.*

M. Rendu rapproche le fait suivant des deux faits précédents, quoique l'enfant n'ait présenté aucune trace de syphilis, soit pendant la vie, soit à l'autopsie.

La nommée Marie D....., âgée de 10 mois, est amenée, en décembre 1869, par sa mère, pour des accidents de suffocation liés à de la laryngite striduleuse. Quelques jours suffisent pour la guérir; mais dans cet intervalle on constate l'existence d'une syphilis confirmée chez la mère, avec les manifestations suivantes : éruption généralisée de roséole sur la poitrine et le dos; syphilide papuleuse sur le front, plaques muqueuses de la gorge, engorgement des ganglions post-cervicaux, pléiade inguinale; rien de saillant aux parties. La malade est soumise au traitement mercuriel et ne tarde pas à éprouver une amélioration notable. Il est à remarquer que l'enfant n'a jamais offert la moindre manifestation syphilitique.

Vers la fin de janvier, on s'aperçoit que l'enfant n'a pas été vaccinée : on la vaccine avec du vaccin de génisse. Rien ne se produit pendant les premiers huit jours ; le dixième, deux papules se forment, et au quatorzième jour, deux vésico-pustules ombiliquées de vaccine légitime leur succèdent.

A ce moment, l'enfant se plaint d'un malaise d'abord lég

Digitized by Google

de dyspnée et de fièvre; on voit apparaître en même temps une éruption papuleuse, sans caractères bien nets; on en fait volontiers une éruption vaccinale. Elle se continue le jour suivant par poussées successives, et quelques pustules ombiliquées, du côté de la racine des cuisses, viennent affirmer l'existence d'une variole. Celle-ci fait des progrès sans grande réaction apparente de la part de l'enfant; mais à la période de suppuration il survient de la bouffisure, les poumons se congestionnent, et l'enfant succombe.

Il était intéressant de rechercher si, tout en ne présentant aucunemanifestation cutanée de la syphilis, cette enfant n'avait pas de lésions viscérales. L'autopsie, faite avec soin, fut négative sur tous les points : cependant, au niveau du bord tranchant du foie, il existait un noyau jaunâtre, exsangue, mal circonscrit, que l'on pouvait prendre pour une gomme. Rien de semblable se montrait ni à la rate, ni aux autres viscères. L'examen ultérieur a prouvé qu'il ne s'agissait que d'une portion de tissu anémiée et présentant un commencement de dégénérescence graisseuse. Il n'y avait point de tissu de nouvelle formation emprisonnant les cellules du foie comme dans les cas précédents.

M. Desprès. L'enfant qui fait le sujet de la présentation précédente a eu une pneumonie; celui-ci a eu la variole et a pu avoir eu un abcès métastatique du foie. — A Lourcine, on ne trouve pas de lésions syphiliques viscérales du foie ou du poumon. Les enfants syphilitiques meurent parce qu'ils sont mal nourris par leur mère syphilitique.

M. Rendu. Ces enfants ont été parfaitement nourris par leur mère.

M. Desprès. Ces enfants sont morts de pneumonie et de variole, et les viscères présentent les lésions de la maladie dont ils sont morts.

48. *Kyste sébacé de l'ovaire.*

M. Chantreuil présente un kyste sébacé de l'ovaire :

On y trouve des poils, des dents, une petite masse ayant toute l'apparence du tissu nerveux, un mamelon ressemblant au lobule de l'oreille et sur lequel sont implantés des poils. Est-ce une hétérotopie, une grossesse extra-utérine ou une inclusion fœtale?

Digitized by Google

M. Liouville rappelle une pièce analogue présentée par M. Chantreuil, en décembre 1866, et fait remarquer qu'elle contenait de la peau, mais d'une façon moins évidente que celle-ci (1).

49. *Cordon ombilical de 1 mètre 50 de long.*

M. Deshayes fait voir, au nom de M. Kerguistel, un cordon ombilical de 1 mètre 50 de long, et présentant un nœud.

L'enfant était hydrocéphale; il y avait procidence du cordon. Il était mort et a été extrait par le forceps.

M. Guéniot. Le plus long cordon que j'ai observé avait 1 mètre 20, mais on en conserve un à Aix-la-Chapelle qui a 2 mètres 20. Dans le cas que j'ai observé, il y avait procidence, et au sommet de la procidence, un nœud qui semblait avoir entraîné le cordon par son poids. Il faut distinguer les nœuds vrais des varicosités; les nœuds vrais sont formés par les mouvements du fœtus.

M. Lucas attire l'attention sur des concrétions sanguines anciennes.

M. Guéniot. Ces concrétions sanguines ont un intérêt au point de vue de la date plus ou moins éloignée de la mort.

50. *Tumeur fibro-plastique d'un espace intermétacarpien.*

M. Vaslin présente :

Une tumeur enlevée par M. Richet, sur un homme de 50 ans. Elle s'était développée primitivement entre l'index et le pouce. Il y a seize ans, on lui avait enlevé une première fois une tumeur qui avait l'aspect de la pulpe de groseille. La tumeur actuelle est molle, développée dans l'espace inter-métacarpien; dans un point se trouvait un champignon et un orifice par où le stylet entrait dans une sorte de kyste à parois épaisses. La peau était mobile sur la tumeur et celle-ci sur les os. Examinée par M. Robin, elle présenta les caractères d'une tumeur fibro-

(1) Voy. *Bull. Soc. Anat.*, décembre 1866 et juin 1867 (Rapport de M. Liouville).

Digitized by Google

plastique, mais d'une nature particulière, due surtout à la présence de la poche.

31. *Tumeur de la région cervicale.*

M. Vaslin montre :

Une tumeur de la région cervicale recueillie sur un homme de 26 ans, mort dans un accès de suffocation. La trachéotomie n'eût pas été possible à cause de l'aplatissement de la trachée. La voix était conservée, quoique les deux nerfs récurrents fussent englobés dans la tumeur. L'œsophage était comprimé, mais pas assez pour gêner la déglutition. L'examen micrographique n'a permis de constater dans la tumeur que les éléments normaux des ganglions, une simple hypertrophie ganglionnaire. Ce serait donc une leucémie lymphatique, dont le début aurait eu lieu dans le médiastin, et qui se serait propagée dans la région cervicale. La dégénérescence se prolongeait le long des bronches dans l'intérieur du poumon. Il y avait dans le sang un globule blanc pour cent globules rouges.

M. Muron. Le chiffre normal est de 1 sur 365. L'augmentation des globules blancs ne serait donc pas considérable. Des ganglions aussi volumineux ne sont pas communs dans la leucémie lymphatique; la tumeur n'en présente pas non plus les caractères. Je n'en connais pas de cas analogue.

M. Hayem. Les autres ganglions ont-ils été examinés?

M. Vaslin. Ils étaient très-volumineux dans la région axillaire droite. A gauche, il y avait un commencement d'hypertrophie dans l'aisselle, ainsi que dans le creux sus-claviculaire. Il n'y avait pas d'augmentation dans ceux de l'aine et au dessous.

M. Hayem. L'augmentation de volume des ganglions de l'aisselle ne prouve rien, leur engorgement pouvant survenir consécutivement à une tumeur du médiastin. Je croirais plutôt, d'après la forme et l'aspect extérieurs, à une production morbide du médiastin, un sarcome probablement, et non à une hypertrophie. Un second examen micrographique serait nécessaire après immersion dans l'acide chromique.

Digitized by Google

OBSERVATIONS

Observation I. — Rougeole. — Broncho-pneumonie. — Écoulement de pus par le nez et les oreilles. — Mort. — Autopsie. — Thrombose des sinus de la dure-mère, par M. Joffroy, interne des hôpitaux.

B.....(Joseph), né le 6 septembre 1869, est entré à l'infirmerie des Enfants assistés le 21 janvier 1870, service de M. Parrot. La peau du dos est couverte d'une éruption morbilleuse très-manifeste, qui le lendemain devient confluente à la face.

Le 23, l'éruption prend un mauvais aspect, sa teinte devient violacée.

Le 26, on constate des signes de bronchopneumonie, mais, malgré ces symptômes, l'enfant va mieux les jours suivants.

Le 31, il semble guéri et se lève.

Le 5 février, l'enfant nous est de nouveau présenté. Il a un écoulement abondant de pus par le nez et par les oreilles, et l'on constate des signes de broncho-pneumonie dans les deux poumons.

Ces symptômes s'aggravent, et la mort arrive le 8 février à dix heures du matin, après une dyspnée violente. Il ne s'est produit aucun symptôme nerveux, tel que coma, stupeur, délire.

L'*autopsie* est faite vingt-cinq heures après.

Voies respiratoires. — Erosions profondes comprenant toute l'épaisseur de la muqueuse des cordes vocales inférieures. Sur la ligne médiane, cette ulcération s'étend jusqu'au cartilage thyroïde, qui est en partie détruit.

Les poumons présentent tous deux des noyaux de pneumonie lobulaire disséminés à leur partie inférieure. A la partie supérieure on y trouve de l'emphysème interlobulaire, et le tissu cellulaire du médiastin est distendu par de grosses bulles d'air.

A la racine des bronches et autour de la trachée on trouve des ganglions dont un certain nombre sont volumineux. Deux d'entre eux, du volume d'un noyau de cerise, sont transformés en matière caséeuse; quelques autres présentent le commencement de la même altération. On peut cependant dire que d'une façon générale ces ganglions ne sont que peu altérés.

Le foie offre un exemple de dégénérescence graisseuse fort avancée.

Les autres viscères ne présentent rien à noter.

Encéphale. — La calotte crânienne étant enlevée, on trouve

Digitized by Google

les sinus distendus et durs, et en les ouvrant on met à nu des caillots d'aspect différent suivant les points examinés.

Le sinus longitudinal supérieur est oblitéré dans toute sa longueur; mais, tandis que, dans toute sa partie antérieure, le caillot est d'un noir brun très-foncé, ne présentant pas la moindre adhérence avec les parois du sinus, dans sa partie postérieure en se rapprochant du pressoir d'Hérophile, le caillot devient plus ferme, moins coloré, et adhère légèrement à la face interne du sinus. Ces caractères, joints à l'aspect grenu d'une coupe transversale du caillot et à un commencement de ramollissement de sa partie centrale, prouvent surabondamment la formation du caillot plusieurs jours avant la mort.

Du pressoir d'Hérophile, on voit se prolonger dans les sinus latéraux des caillots qui prennent très-rapidement l'aspect de caillots récents.

Les autres sinus ne sont remplis que par des caillots peu consistants ou même par un sang fluide.

En enlevant le cerveau, on ne remarque aucun écoulement anormal de sérosité. Les mailles de la pie-mère ne sont pas œdématiées, et il n'y a pas d'épanchements séreux dans les ventricules.

Le cerveau reposant sur sa base, on voit que les veines cérébrales externes et supérieures, qui rampent sur la surface convexe des hémisphères et vont aboutir au sinus longitudinal supérieur, sont oblitérées pour la plupart et à peu près symétriquement. On remarque en particulier l'oblitération de la grande veine cérébrale supérieure qui semble naître de la scissure de Sylvius. Les caillots qui remplissent ces veines présentent plus encore que ceux des sinus les caractères d'ancienneté. Ils sont notablement décolorés et très-adhérents à la face interne des veines. Sur la surface convexe de chaque hémisphère on compte ainsi 5 ou 6 veines, les plus importantes par leur volume, obstruées dans une longueur qui peut aller jusqu'à 7 centimètres.

La substance cérébrale est complétement saine. Son tissu est ferme. Il n'existe pas trace d'apoplexie capillaire en aucun point.

Les sinus de la base du crâne et les veines de la base du cerveau ne contiennent pas de caillots formés pendant la vie.

Il existe une otite suppurée de chaque côté.

On trouve également la muqueuse des fosses nasales couverte d'une couche purulente, à odeur gangréneuse, recouvrant des ulcérations très-larges.

Remarques. Nous avons, dans ce cas, un exemple de

Digitized by Google

thrombose des sinus de la dure-mère qui s'est produite, quelques jours après une éruption morbilleuse, chez un enfant affaibli par la fièvre éruptive et par des complications pulmonaires. Envisagée à ce point de vue, cette observation présente une grande analogie avec la plupart des cas publiés de thrombose, se faisant soit dans les sinus, soit dans les veines, ou même dans les artères, sans lésions primitives des parois vasculaires. Le fait dominant est dans tous ces cas l'affaiblissement du sujet, la cachexie se produisant sous l'influence de causes multiples, déterminant des altérations du sang qui alors a une grande tendance à se coaguler. La rougeole a joué ici le rôle que jouera ailleurs le cancer ou la phthisie. Cette observation offre donc une certaine analogie avec les deux faits que j'ai présentés l'année dernière à la Société et dans lesquels il s'était produit de semblables coagulations sous l'influence de la cachexie scrofuleuse et tuberculeuse.

On a pu remarquer, dans l'histoire du malade, qu'il ne s'était montré aucun symptôme pouvant être rattaché à la présence de caillots dans les sinus de la dure-mère. C'est là un fait assez difficile à expliquer, mais qui doit être rapproché de l'absence de toute trace d'altération de la substance cérébrale. Il est fréquent, en effet, de rencontrer dans ces circonstances un ou plusieurs foyers d'apoplexie capillaire, correspondant en général à l'obstruction de veines assez volumineuses. Ici il n'existe pas de lésions semblables, c'est sans doute parce que la lésion est restée limitée aux veines de la pie mère, ne se propageant pas dans les rameaux qui en partent pour s'enfoncer dans la substance cérébrale. On peut encore supposer que l'obstruction des gros troncs et des sinus n'était pas complète, ou du moins n'est devenue telle que dans les derniers moments de la vie. Dans cette hypothèse, on aurait affaire à un ralentissement et non à un arrêt du cours du sang dans ces vaisseaux. Cette façon de voir, qui nous permettrait de comprendre l'absence de symptômes notés en pareil cas, nous expliquerait en même temps l'absence d'œdème dans les mailles de la pie-mère, ainsi que l'absence d'apoplexie capillaire.

Digitized by Google

En dernier lieu, rappelant les faits de méningite ou de thrombose des sinus qui ont été mis sur le compte de l'otorrhée (l'inflammation ou les coagulations sanguines se propageant par les veines), nous ferons remarquer que, dans le cas que nous venons de présenter, les sinus latéraux étaient remplis par des coagulations plus récentes que celles que l'on trouvait dans le pressoir d'Hérophile, et surtout dans les veines cérébrales supérieures. En outre, nous répéterons que les sinus de la base du crâne n'étaient pas oblitérés.

Il nous semble donc hors de doute que les thromboses formées dans le pressoir d'Hérophile et les veines cérébrales supérieures se sont formées d'emblée en ces points, et que la théorie de leur formation par propagation ne peut être invoquée ici.

Obs. II. — Lupus. — Rétrécissement et insuffisance de l'orifice mitral. — Athérome de l'artère pulmonaire. — Pneumonie catarrhale. — Apoplexie pulmonaire terminée par gangrène. — Albuminurie. — Mort, autopsie par M. Deroye, externe des hôpitaux.

A... (Elisa), âgée de 44 ans, couturière, née à Paris, entre le 11 février 1870 à l'hôpital de la Pitié, où elle est couchée au n° 12 de la salle Saint-Charles (service de M. Lasègue, remplacé par M. Cornil).

Cette malade ne présente dans ses antécédents aucune manifestation morbide imputable à la diathèse rhumatismale. Elle jouissait habituellement d'une santé parfaite, et à aucun moment elle ne fut forcée de s'aliter pour cause de maladie. Cependant, depuis le mois de décembre dernier et depuis cette époque seulement, la malade s'aperçut que ses jambes étaient enflées le soir, au niveau des malléoles surtout. De plus, depuis deux ans environ, elle toussait fréquemment et s'enrhumait facilement. Sa respiration était courte et les moindres efforts lui donnaient des palpitations. Enfin, il y a quatre jours, elle fut prise, sans cause appréciable du moins, d'un crachement de sang qui persiste encore. En même temps la dyspnée devint intense et l'enflure des jambes se généralisa rapidement à tout le corps. La malade dut se mettre au lit, qu'elle garda jusqu'au jour où elle fut transportée à l'hôpital.

Digitized by Google

12 février. Voici l'état que présentait la malade ce jour-là : A la face, on remarque un lupus en voie de cicatrisation et qui, au dire de la malade, aurait commencé à l'âge de 28 ans. Les cicatrices sont blanches et la teinte générale est d'un rose très-peu accusé. Au niveau de la lèvre supérieure et sur la ligne médiane, il existe encore quelques ulcérations croûteuses.

La malade est dans le décubitus dorsal, mais la moitié supérieure du corps est presque verticale, tant la respiration est anxieuse et difficile. L'anasarque est très-prononcée, surtout dans la moitié inférieure du corps. La teinte générale du corps est d'un blanc mat, et la pression digitale au niveau des parties œdématiées laisse une impression profonde et qui persiste assez longtemps.

A la palpation de la région précordiale, on sent les pulsations cardiaques sur une assez longue étendue. A ce niveau aussi la matité est beaucoup plus étendue qu'à l'état normal. A l'auscultation, on perçoit un double bruit de souffle : l'un à la pointe et au premier temps, très-net, et l'autre à la base et au deuxième temps, mais plus difficile à entendre, vu les râles nombreux qu'on entend au même niveau et la fréquence extrême de la respiration. Les veines jugulaires sont énormes, mais on n'y observe pas de pouls veineux.

Par l'examen de la poitrine, on constate que la sonorité est normale des deux côtés : à peine existe-t-il un peu de submatité aux deux bases en arrière. A l'auscultation, on entend du froissement pleural à gauche et en avant, et des deux côtés des râles ronflants et sibilants. En arrière, au sommet gauche, souffle aux deux temps de la respiration et râles cavernuleux pendant les respirations qui précèdent ou accompagnent la toux. Râles sous-crépitants assez fins aux deux bases. A droite, râles de bronchite généralisée.

L'expectoration est peu abondante, mais les crachats sont formés par un liquide muqueux, visqueux, rouge sanguinolent. Ils sont adhérents au vase et présentent l'odeur de macération anatomique, bien qu'à un faible degré. Le pouls est petit, à 112. La température axillaire s'élève à 37°. A la main, la peau est assez fraîche : les artères et notamment l'humérale au-dessus du pli du coude sont dures, mais pas sinueuses. Le nombre des respirations par minute est de 36.

Les urines sont troubles, rougeâtres, peu abondantes et présentent un abondant précipité briqueté. Filtrées et traitées par les réactifs ordinaires elles offrent un précipité assez abondant d'albumine.

Digitized by Google

La malade est soumise au traitement par la digitale (2 pilules de 0,10 cent.); ventouses sèches sur le devant de la poitrine.

12 février soir. La malade éprouve de la difficulté à uriner; on doit la sonder. Pouls à 112; thermomètre, 37°.

13 février matin. La nuit a été assez mauvaise; la malade n'a pas dormi; la toux est presque continuelle. Les respirations sont au nombre de 40 par minute.

Même état des poumons et du cœur. Les crachats présentent toujours les caractères de ceux de l'apoplexie pulmonaire : ils sont gélatineux, homogènes, adhérents : le sang y existe en assez grande quantité et s'y trouve mélangé intimement avec le mucus. A l'examen microscopique, on reconnaît des globules rouges et de grandes cellules rondes granuleuses et pigmentées. Il existe aussi des fibrilles de mucus. Le pouls, 108 à 112. La température axillaire, 36°,6.

13 février soir. Température axillaire, 37°; pouls, 104; même état.

14 février matin. L'expectoration offre toujours le même aspect. L'auscultation donne les mêmes résultats; le double bruit de souffle semble plus net. Du côté des poumons, on perçoit toujours les mêmes râles de plus aujourd'hui le souffle bronchique s'entend aussi à droite, mélangé de râles sous-crépitants fins dans toute la partie moyenne de la poitrine du côté droit. Le nombre des respirations est de 36. La face est pâle et la couleur rouge du lupus est moins foncée. Toujours un peu d'albumine. Le pouls est à 126. La température monte à 36°,8. On prescrit des ventouses scarifiées en quantité suffisante pour avoir deux palettes, un vésicatoire et un julep diacode.

14 février soir. La température est de 37°; le pouls à 104. Pas de modifications dans l'état de la malade.

15 février matin. La malade est toujours assise sur son lit; la respiration est aussi difficile, 36 inspirations à la minute. L'anasarque ne diminue pas. Le pouls est petit et fréquent, 104 pulsations à la minute. Température, 36°,6.

15 février soir. Le thermomètre s'élève à 36°,8; le pouls, 104.

16 février matin. La surface des vésicatoires est ulcérée. La malade se plaint fortement des douleurs dont cet accident est la cause et de l'insomnie qui persiste.

Même état général et même état local. Les crachats sont muqueux, très-épais, peu abondants, mais toujours sanguinolents. La toux est toujours aussi fréquente, aussi courte et très-fatigante pour la malade.

Pouls à 108. Température axillaire, 37°,8. Respiration, 32. Les

Digitized by Google

urines sont toujours rares, très-chargées, hautes en couleur, et les réactifs y décèlent la présence d'une faible quantité d'albumine.

16 février soir. Température, 37°,2. Pouls, 104.

17 février matin. La malade se trouve mieux, mais les signes physiques n'ont pas changé. L'expectoration est noire et ressemble un peu à du raisiné. L'odeur des crachats est encore plus fétide que les premiers jours de l'entrée de la malade à l'hôpital. Pouls à 104. Température axillaire, 37,4. Respiration 44.

17 février soir. Pouls 104. Température axillaire, 37°,4. Température vaginale 38,6.

18 février matin. L'état général semble plus grave. Pouls, 100; température, 36°,4, mais le chiffre des respirations augmente, il est aujourd'hui de 48. Mêmes râles dans la poitrine, et même état des urines.

18 février soir. Pouls 100. Température 37°,4.

19 février matin. L'asphyxie fait des progrès. 56 respirations par minute. Les mains semblent un peu cyanosées, et l'anasarque a encore augmenté. Le pouls est à 100, très-petit. Température, 37°.

19 février soir. Pouls 108. Température 37°,4.

20 février matin. Insomnie complète. L'état général va empirant. Respiration à 40. Le pouls est très-faible, difficile à compter et présente quelques intermittences à longue distance, il est à 96. La malade a un peu de diarrhée.

22 février matin. L'oppression est extrême, 68 respirations. Pouls, 84.

Mort à quatre heures du matin, le 24 février.

Autopsie, faite vingt-trois heures après la mort. — *Poumons.* Du côté droit, adhérence complète de la plèvre pariétale et de la plèvre viscérale : épaississement de la plèvre pariétale.

A la partie moyenne du lobe inférieur, on sent une partie dure qui en occupe environ la moitié. A ce niveau, il y a une hépatisation complète ; pourtant un morceau de cette partie du poumon plongé dans l'eau, ne va pas complétement au fond. La surface de section est lisse. On y distingue une zone noire, foncée, brunâtre, entourée par un liséré jaunâtre. L'artériole, qui se rend à cet îlot du poumon, est remplie complétement par un caillot adhérent aux parois. Au lobe supérieur, du même côté, on trouve des cavités qui ne sont autre chose que des bronches dilatées. Ces cavités siégent au milieu d'un tissu induré, du volume d'une grosse noix.

Digitized by Google

A la partie la plus inférieure du lobe inférieur, on découvre, au milieu d'un tissu hépatisé rouge, des noyaux grisâtres, ramollis à leur centre, et qui ont une odeur gangréneuse très-prononcée. Ce sont des infarctus de divers âges. Les artères qui s'y rendent sont toutes oblitérées. Il existe dans le même lobe un foyer très-net de gangrène, dont la surface interne est ardoisée et parsemée de filaments adhérents à la surface de la cavité. En un mot, dans tout ce poumon droit, il y a, sur un fond commun de pneumonie, des îlots d'apoplexie dont quelques-uns sont ramollis à leur centre et en voie de ramollissement gangréneux, et des foyers de gangrène. Les îlots d'apoplexie et de gangrène sont liés à des oblitérations vasculaires.

Le poumon gauche adhère intimement au péricarde, dont il est très-difficile de le séparer. — Adhérence complète du feuillet pariétal du péricarde avec le feuillet viscéral.

Tout à fait à son sommet, le lobe supérieur du poumon gauche est emphysémateux. A la partie postérieure, il montre un noyau d'apoplexie récente qui présente sur une surface de section des granulations rouges et du sang. Dans ce lobe, au même niveau, l'artère principale est oblitérée par un caillot rouge et adhérent. Le lobe inférieur présente aussi un petit noyau d'apoplexie, de la grosseur d'une noix : ce noyau est récent aussi; il est noir et granité à la coupe.

Cœur. Il est énorme; pas d'insuffisance aortique. L'aorte retient bien le liquide. L'orifice auriculo-ventriculaire est extrêmement rétréci et malade. En regardant la valvule mitrale par en haut, on aperçoit des végétations dures, qu'on sent aussi au toucher. L'orifice est rigide et n'admet que l'extrémité de l'ongle. Il est, de plus, très-facile de faire refluer l'eau du ventricule dans l'oreillette. Epaississement des tendons de la valvule qui, elle-même, est très-dure et atteint 3 millimètres d'épaisseur environ. L'orifice est très-rétréci et mesure à peine 3 centimètres. La surface de l'aorte ne présente d'athéromes dans aucune partie de son étendue : deux des valvules sigmoïdes sont épaissies et athéromateuses.

Au contraire, à la face interne de l'artère pulmonaire, on observe des saillies athéromateuses, jaunâtres, non ulcérées. Bien que les valvules de l'artère pulmonaire soient molles et minces, on trouve, sur le bord libre de l'une d'elles, une petite tumeur dure, jaunâtre, saillante, du volume d'un pois. Sur une autre valvule existent de petites granulations jaunâtres de même nature et partant du nodule pour décrire une courbure à concavité supérieure.

Digitized by Google

Foie muscade, volumineux et dur; le centre des lobes est congestionné et présente une coloration noire; la périphérie est grise.

La rate est aussi très-dure; son volume est normal.

Les reins sont également durs, plus volumineux qu'à l'état normal : leur décortication est facile et leur aspect est le même des deux côtés. Ils sont granuleux et comme chagrinés à leur surface. La substance corticale est grise et opaque. Les bassinets sont au contraire très-rouges et congestionnés.

Au niveau de la paroi abdominale antérieure, on trouve un épanchement sanguin intra-musculaire et de date récente. La trompe du côté droit et l'ovaire sont normaux, bien qu'il y ait des adhérences nombreuses à ce niveau. A droite, il existe une tumeur kystique du volume du poing. Elle est séparée de l'utérus et très-adhérente aux organes voisins. Son contenu est un liquide séreux, contenu dans une seule loge.

Examen microscopique fait par M. Cornil. — Dans les parties du poumon qui étaient atteintes d'apoplexie pulmonaire, les alvéoles contiennent des globules de sang et de grosses cellules granuleuses plus ou moins colorées en rouge et en jaune par le pigment sanguin épanché dans l'intérieur des cellules. Les vaisseaux sont remplis par du sang. Autour des îlots d'apoplexie, les alvéoles contiennent en grande quantité des globules de pus et des cellules granuleuses. Dans les îlots dont le centre était brun grisâtre et dont le bord périphérique était limité par un liséré gris, le liséré était formé par des alvéoles pulmonaires remplis de globules de pus au milieu d'un exsudat composé de fibrine granuleuse. Dans la partie centrale de ces îlots, l'exsudat contenu dans les alvéoles était plus liquide et là existaient beaucoup de granulations graisseuses, soit libres, soit réunies dans de gros corps granuleux, et des granulations pigmentaires jaunes, rouges ou noires. Dans les îlots tout à fait ramollis, on trouvait ces mêmes éléments libres dans une sorte de bouillie, et la charpente du poumon était affaissée ou flottante et facile à déchirer.

En résumé, par l'analyse microscopique on s'est assuré que les vaisseaux capillaires étaient oblitérés au niveau des points malades, qu'il y avait apoplexie et pneumonie catarrhale dans tous ces points, et destruction gangréneuse du centre dans un certain nombre d'entre eux.

Le rein présente un léger épaississement du tissu fibro-vasculaire qui sépare les tubes et qui entoure les glomérules. Là on trouve des noyaux plus nombreux et plus gros qu'à l'état nor-

Digitized by Google

mal. État granuleux des cellules épithéliales des tubuli par places. Épaisissement des parois des artères rénales.

Obs. III. — PURPURA HEMORRHAGICA. — HÉMORRHAGIES DE LA PEAU, DU CŒUR, DU PÉRICARDE, DE L'ENDOCARDE. — HÉMORRHAGIES CAPILLAIRES ET ECCHYMOSES DANS DIVERSES PARTIES BLANCHES DU CERVEAU.—TACHES D'INFILTRATION SANGUINE DANS LES REINS, par M. HUCHARD, interne des hôpitaux.

La nommée X...., âgée de 32 ans, entre le 21 janvier 1870, à l'hôpital Lariboisière, salle Sainte-Marthe, 4 *bis*.

Antécédents héréditaires. — Sa mère est bien portante. Son père est mort à 46 ans d'une affection pulmonaire. Ni frère, ni sœur.

Antécédents pathologiques et hygiéniques. — Elle eut à 16 ans la fièvre typhoïde, mais elle ne fit jamais d'autre maladie. Pas de dysentérie ; pas de varices, ni d'hémorrhoïdes, jamais d'épistaxis. Menstruation à 17 ans. Depuis leur établissement les règles sont très-abondantes, accompagnées de caillots non douloureux, durant ordinairement huit jours. Elle n'a jamais eu d'enfants. La malade n'est pas nerveuse ; elle n'a jamais eu d'attaques de nerfs, mais elle présente les attributs du tempérament lymphatique ; elle est grosse, mais les chairs sont flasques, la peau d'un blanc mat ; cependant on ne peut noter aucun antécédent de la scrofule infantile. Elle assure que, depuis qu'elle se connaît, elle perd toujours beaucoup de sang par la plus petite blessure qu'elle se fait. On lui a extrait quatre dents et à chaque fois, la quantité de sang perdue a été très-abondante. Il n'y pas eu d'hémophiles dans sa famille.

Depuis quelques mois elle est domestique dans une maison où elle est pour ainsi dire surmenée, se couchant tard le soir, vers deux heures du matin, se levant de très-bonne heure ; elle fait la cuisine dans une petite pièce très-exiguë, où elle respire difficilement. Elle n'a jamais fait ni excès vénériens, ni excès alcooliques.

Depuis quinze jours environ elle se sentait très-faible, très-fatiguée ; elle éprouvait une sensation générale de courbature, de malaise indéfinissable ; elle avait de l'insomnie, des étourdissements, des vertiges, de la céphalalgie frontale. Malgré tout, elle n'en continua pas moins à travailler ; mais, au bout de huit jours, les symptômes avaient augmenté d'intensité. Il y a quatre jours, elle commença à cracher une assez grande quantité de sang (un demi-verre ordinaire) ; elle a eu depuis des

Digitized by Google

épistaxis abondantes, et depuis hier, en dehors de son époque menstruelle, elle perd beaucoup de sang par le vagin.

A la visite du soir on voit la malade très-pâle, très-anémiée; on constate sur le corps des taches noirâtres, ecchymotiques, siégeant dans le tissu cellulaire sous-cutané; on dirait qu'elle a reçu autant de contusions. Ces taches sanguines siégent principalement à la face interne des membres inférieurs. En dehors de ces taches noirâtres, ardoisées, on en observe d'autres larges seulement comme une lentille, et offrant une coloration rouge briqueté. La paupière supérieure de l'œil gauche présente une tache ecchymotique, couleur lie de vin, de forme irrégulière. Pas d'effusion sanguine sous les conjonctives. Les bras offrent aussi des taches brunâtres, ardoisées, diffuses, ayant par places la largeur d'une pièce de 5 francs. Toutes ces ecchymoses se sont montrées seulement hier. Un médecin, appelé il y a trois jours, a fait appliquer sur la cuisse droite un sinapisme qui a laissé une large empreinte d'une teinte très-rouge. Le pouls est régulier, faible, dépressible, à 70. Température ax. 38°,8. Le cœur bat au cinquième espace. Pas de bruit morbide. Les bruits cardiaques deviennent distincts à mesure qu'on s'approche de la base de l'organe. Pas de pouls veineux, Souffle intermittent, doux, musical, dans les vaisseaux cervicaux. Rien aux poumons. Percussion de la rate et du foie normale. La cavité buccale est remplie de sang; la langue offre une coloration brun rougeâtre; les gencives sont fermes, résistantes, laissant écouler par les intervalles gingivo-dentaires une légère quantité de sang; stomatorrhagie. — Julep avec 1 gramme de perchlorure de fer.

23 janvier. — T. a., 37°,8. P., 120. R., 28.

La faiblesse augmente. Le pouls est petit, plus dépressible, ondulant. Elle perd du sang par toutes les voies, par le vagin, la bouche, l'anus, les fosses nasales. Les taches ecchymotiques ont augmenté de nombre et de volume; elles sont devenues plus superficielles, moins diffuses, mieux limitées. Pas de céphalalgie. Elle accuse des douleurs très-vives qu'elles ressent dans les articulations des genoux, qui présentent leur aspect normal, mais surtout dans les masses musculaires de la cuisse, dont la simple pression lui fait pousser des cris.

Le 24. — T. a., 40°. P., 152. R., 44.

Même état. L'épistaxis et la métrorrhagie se sont arrêtées, mais elle a vomi un demi-crachoir de sang. Les douleurs musculaires sont devenues moindres depuis l'application de laudanum sur les parties douloureuses. Selles noires, mélaniques. L'haleine

Digitized by Google

est très-fétide. — Julep avec 2 grammes d'extrait de quinquina.

Le 25. — Matin : T. a., 40°,2. P., 140. R., 44.

Soir : T. a., 40°,4. P., 156. R., 40.

Dans la journée, épistaxis fort abondante, pour laquelle on fait des injections d'eau perchlorurée dans le nez, et le tamponnement intérieur des fosses nasales. L'écoulement nasal ne s'arrête qu'au bout d'une heure. Vomissement de sang. La malade s'affaiblit beaucoup; le pouls est petit, misérable, toujours régulier. Les bruits du cœur, surtout le premier, sont sourds à la pointe; à la base, ils sont au contraire éclatants, et l'on sent les battements auriculaires. L'impulsion cardiaque se sent facilement en dedans du mamelon. Rien aux poumons. Traces d'albumine dans les urines. — Les taches ecchymotiques augmentent; les taches purpurines rouges sont plus nombreuses.

Le 26. — T. a., 40°,3. P., 140. R.. 32.

Le soir, on constate un grand affaissement; la malade est plongée dans la somnolence ; elle répond à peine aux questions. La respiration est calme, régulière. Rien à l'auscultation des poumons. L'haleine est très-fétide. Les battements des oreillettes sont plus accentués, le choc précordial est très-faible; le pouls petit, filiforme; les taches ecchymotiques ont encore augmenté d'étendue. Elle n'a pas eu d'hémorrhagies par les autres voies.

Mort, le 27 janvier.

Autopsie, le 29.— *Cavité crânienne.* – A l'ouverture du crâne, on voit les méninges légèrement injectées, épaissies, s'enlevant cependant assez facilement de la couche cérébrale sous-jacente, mais ne renfermant nulle part de foyers apoplectiques. La couche cérébrale à sa superficie paraît saine ; pas de ramollissement ni de piqueté. Les vaisseaux de la pie-mère sont très-apparents et manifestement tortueux. *A la coupe*, la substance cérébrale présente de nombreux points hémorrhagiques disséminés dans les couches superficielles et gros comme des pointes d'aiguilles. Dans les couches plus profondes, dans les corps calleux, les corps striés, les couches optiques des deux hémisphères, on voit ces mêmes petits foyers agglomérés, offrant une grosseur égale à celle d'une petite tête d'épingle, saillants au-dessus de la substance cérébrale, qui paraît dans ces même points comme enlevée à l'emporte-pièce. Quelques-uns ressemblent, par leur couleur noirâtre et leur forme, à des anévrysmes miliaires. Outre ces points hémorrhagiques se trouvent disséminées dans la substance cérébrale, d'autres petites taches sanguines de même volume, mais de couleur différente (d'un rouge obscur)

Digitized by Google

et ne présentant pas de saillie, comme les derniers décrits, ni de dilacération cérébrale.

Le cervelet est complétement sain.

Les gros vaisseaux de la base ne sont pas athéromateux.

A l'examen microscopique, fait par M. Hayem, on trouve en certains points des anévrysmes des gaînes ; en d'autres, il y a en même temps infiltration sanguine, ecchymoses évidentes. En isolant les vaisseaux où siégent les anévrysmes des gaînes, on voit que la paroi de ces vaisseaux est le siége d'une irritation cellulaire marquée, avec infiltration granuleuse en certains points. L'altération porte surtout sur les gaînes : transformation fibroïde, grains pigmentaires, graisse, çà et là amas de petits noyaux. Ceux-ci ont le volume de globulins à bord net, finement granuleux, assez régulièrement disposés, non mobiles, s'éclaircissant un peu par l'acide acétique et paraissant faire corps avec la paroi. Pas de leucocytes bien nets.

Cavité thoracique. — Cœur de volume normal, recouvert de graisse sur les deux ventricules. La face antérieure du cœur présente un peu au-dessous de l'infundibulum, dans une étendue de la largeur d'une pièce de 1 franc, de petites hémorrhagies sous-péricardiques, formées par des lignes noirâtres. A ce niveau, le tissu cardiaque présente une coloration brunâtre qui se continue avec la coloration de la couche superficielle, ce qui fait penser que ces hémorrhagies ont aussi leur siége dans le tissu musculaire. Sur la paroi antérieure du ventricule gauche, on voit aussi des points hémorrhagiques qui offrent une couleur différente, parce qu'ils siégent plus profondément dans le tissu graisseux. Le ventricule gauche ouvert, la valvule mitrale présente à sa face ventriculaire des plaques ecchymotiques, mal limitées, et siégeant sous l'endocarde. Valvules sigmoïdes de l'aorte, normales. Les colonnes charnues ne sont pas altérées, les parois du ventricule gauche sont un peu flasques, mais normalement développées. Dans le ventricule droit, la valvule triglochine n'est pas altérée ; dans l'infundibulum se trouvent deux ou trois petits points hémorrhagiques bien limités, de couleur rougeâtre, et se continuant à la coupe dans les couches superficielles du tissu musculaire. Dans l'oreillette droite, on voit aussi de petites taches brunâtres moins apparentes.

Au microscope, sur diverses coupes perpendiculaires à la direction des vaisseaux, on ne voit pas d'endartérite appréciable ni d'oblitération des artérioles. En dilacérant le tissu au niveau des ecchymoses, on ne voit pas de lésions bien nettes des petits vaisseaux.

Digitized by Google

Poumons. — Pas d'hémorrhagies sous-pleurales. Les poumons sont fortement congestionnés; ils renferment un assez grand nombre de parcelles noirâtres, dures (anthracosis). La surface des bronches présente des points ecchymotiques noirâtres, disséminés. Rien au larynx.

Cavité abdominale. — *Grand épiploon* fortement noirâtre, sans foyers apoplectiques. Le *foie*, un peu augmenté de volume, graisseux à la coupe. La *vésicule biliaire* renferme une bile verdâtre très-diffluente. *Rate* de volume normal, non diffluente. *L'utérus* offre des parois résistantes, présentant une cavité dans laquelle se trouve un caillot sanguin noirâtre qui la remplit tout entière. *Ovaires* sains, de volume normal; à la coupe ils présentent quelques corps jaunes, un ovule volumineux, superficiel. Les plexus utéro-ovariens sont très-apparents.

La *vessie* présente des taches noirâtres très-nombreuses, siégeant sous la muqueuse. Rien aux uretères.

Les *reins*, de volume normal, sont profondément altérés; ils offrent une couleur blanchâtre ; les pyramides sont peu apparentes. On voit quelques points hémorrhagiques et des plaques ecchymotiques siégeant surtout dans la substance médullaire et au niveau des calices. A la superficie, sur la capsule fibreuse, quelques points ecchymotiques. Traité par l'acide sulfurique et la teinture d'iode, le tissu rénal ne présente pas la réaction caractéristique de la dégénérescence amyloïde.

Le *gros intestin,* au niveau de l'S iliaque, présente quelques petites taches noirâtres et des érosions superficielles de la muqueuse.

Obs. IV. — Hémorrhagie cérébrale chez une femme enceinte, ressemblant a une attaque d'éclampsie. — Mort. — Opération césarienne permettant de conserver l'enfant. — Autopsie par M. Rendu, interne des hôpitaux.

T.... (Louise), 19 ans, arrive dans le service de M. Lorain, le 7 février, se plaignant de courbature généralisée et de céphalalgie. Elle se dit enceinte de huit mois et demi, et malade depuis six jours.

A la visite du soir, un examen rapide fait diagnostiquer une fièvre typhoïde au début, bien que l'éruption caractéristique fasse défaut.

On ignore ce qui se passa dans la première partie de la nuit, la malade resta tranquille. A trois heures et demie du matin, la veilleuse du service entendit dans le fond de la salle un bruit

Digitized by Google

sourd, comme si un corps lourd tombait à terre ; elle accourut et trouva la malade couchée sur le parquet, roide et la tête renversée en arrière, ayant perdu complétement connaissance. On s'empressa de la replacer dans son lit et d'appeler l'interne de garde ; à mon arrivée quelques instants après, je la trouvai dans l'état suivant :

Elle était dans le décubitus dorsal, en proie à une dyspnée extrême : sa poitrine se soulevait plus de soixante fois par minute, et une bave spumeuse sortait continuellement de ses narines et de sa bouche ; le visage était congestionné et cyanosé, les pupilles contractées ; les membres en résolution complète et à peu près insensibles. Mais à chaque instant survenaient des crampes pendant lesquelles les bras et les muscles de l'abdomen se roidissaient, la tête se portait en arrière et le tronc se mettait momentanément en opisthotonos. Pendant ces contractions, la respiration devenait encore plus saccadée et plus pénible, un râle trachéal très-fort se faisait entendre, le pouls était vif et précipité. La peau du visage était brûlante à la main. La perte de connaissance était complète.

Ignorant complétement les antécédents de la malade, je crus avoir affaire à une attaque d'éclampsie avec accès subintrants amenant un état rapidement comateux, hypothèse qui était rendue plus probable par l'état de grossesse avancée de la malade. Je lui fis immédiatement une saignée de 500 grammes, qui amena un soulagement réel. La respiration, sans cesser d'être anxieuse, devint moins stertoreuse ; le râle trachéal disparut pendant près d'une demi-heure, et les contractions toniques des premiers moments se reproduisirent à des intervalles plus rares. Mais la connaissance ne revint pas, bien que la malade eût ouvert les yeux à la suite de l'émission sanguine.

Cette amélioration dura une heure et demie environ, de quatre heures à six heures du matin. Je me bornai pendant ce temps à surveiller le pouls, et, chaque fois que je voyais les spasmes et la dyspnée survenir, à faire respirer à la malade quelques gouttes de chloroforme. La température axillaire, à ce moment, marquait 39°,6.

Je m'occupai alors de l'accouchement. L'utérus remontait à deux travers de doigt au-dessus de l'ombilic, mais les battements du cœur fœtal ne pouvaient s'entendre, à cause de la respiration stertoreuse de la mère. Le toucher montrait un col intact, sans le moindre commencement de travail : on ne sentait aucune espèce de contraction utérine. Je dus me borner à attendre.

Digitized by Google

Vers six heures et demie du matin, l'oppression commença à s'accroître, le râle trachéal reparut plus intense, et des mucosités bronchiques furent de nouveau rendues par la bouche et les narines. Dans l'espoir de laisser au travail le temps de se produire, plutôt que dans celui de sauver la malade, je me décidai à pratiquer une seconde saignée de 300 gr. qui fut, comme la première, suivie d'un soulagement marqué pendant près d'une heure. A ce moment, les choses étaient revenues dans le même état, et l'oppression gagnait rapidement. Quarante ventouses sèches sur les parois de la poitrine amenèrent encore une amélioration passagère. Le toucher, pratiqué à différentes périodes, indiquait toujours une absence complète de travail. A huit heures du matin, M. Guyot arriva et vit la malade, qui était presque agonisante. Elle présentait encore, au milieu de son coma, des contractions convulsives qui se traduisaient par la roideur des bras et le rejet du cou en arrière. Il crut également à de l'éclampsie et fit faire une troisième saignée d'environ 400 gr. Mais, quelques instants après, un grand changement s'opéra dans les traits de la malade : une teinte asphyxique se répandit sur ses lèvres, son pouls disparut, sa respiration devint lente, puis nulle, et elle mourut.

A ce moment même, bien que je ne crusse guère à la conservation de la vie chez l'enfant, je pratiquai rapidement une incision de dix centimètres sur la ligne médiane, de l'ombilic jusqu'au-dessus du pubis, puis, après avoir sectionné le ligne blanche, je tombai sur la face antérieure de l'utérus, qui fut sectionnée couche par couche et avec précaution. Très-peu de sang s'écoula. Un flot de liquide jaillit sous le bistouri au moment de l'ouverture de l'utérus. J'y plongeai la main, et je retirai par les pieds l'enfant, qui était en première position. Il vivait encore, mais était pâle, sans respiration. Il avait rendu son méconium. Après la section du cordon ombilical, qu'on laissa saigner quelques instants, on pratiqua la respiration artificielle et l'insufflation au nouveau-né, qui au bout de cinq à six minutes commença à respirer un peu plus fréquemment. Une immersion de quelques secondes dans un bain sinapisé, suivie de frictions légères, acheva de le ranimer et il commença à crier. Le tout dans l'espace d'environ vingt minutes.

M. Lorain arriva sur ces entrefaites. Il fit peser l'enfant, qui n'avait que 1750 grammes, et sonder la mère. Le cathétérisme ramena une urine assez foncée, sans caractère : essayée à l'acide nitrique et à la chaleur, *elle ne décela aucune trace d'albumine.* Cette particularité lui fit douter qu'on eût affaire à une véritable

Digitized by Google

attaque d'éclampsie, et il mit en avant la supposition d'une hémorrhagie du bulbe.

L'*autopsie*, pratiquée vingt-quatre heures après la mort, fit voir que *les reins* étaient légèrement graisseux, comme c'est l'ordinaire dans les derniers temps de la grossesse, mais la plupart des tubuli rénaux étaient parfaitement sains.

L'utérus était déjà revenu sur lui-même : à travers l'ouverture de la plaie, passait une partie du placenta et du cordon ombilical. L'incision portait exactement sur la ligne médiane à sa partie moyenne; mais, en haut de l'utérus, elle avait dévié du côté gauche, ce qui prouve que la matrice était légèrement tordue sur elle-même. Les dimensions, mesurées avec soin, étaient les suivantes :

Diamètre vertical.	22 centim.
— transversal.	13 —
Longueur de l'incision.	9 —
Épaisseur de l'utérus.	1 centim. et demi.

Le placenta était directement inséré en arrière, entre les orifices des trompes; il débordait légèrement du côté droit; ses dimensions étaient de 15 centim. pour le diamètre transversal, et de 13 centim. pour le diamètre vertical.

L'épaisseur des parties molles traversées au-devant de l'utérus, mesurée avec soin, était de 3 centim. et demi.

Encéphale. — Les méninges sont fortement injectées, surtout les vaisseaux de la pie-mère. En aucun point il n'existe d'épanchement sous-méningé; les artères, pleines de sang, ne sont pas oblitérées par des caillots, et la pie-mère se détache facilement des circonvolutions.

Le tissu cérébral des hémisphères n'offre au premier abord d'autres lésions qu'un léger piqueté et de la congestion peu intense. Cependant, au niveau de la partie médullaire de l'hémisphère droit, il existe un noyau gros comme une noisette, où ce piqueté s'exagère et présente tout à fait les caractères de l'apoplexie capillaire.

Les ventricules latéraux sont remplis de sang noir coagulé récemment; une fois les caillots enlevés, on peut constater qu'il existe une communication anormale entre les deux ventricules latéraux et le ventricule moyen, qui sont tous trois infiltrés de sang. La face supérieure du corps strié du côté droit est visiblement ramollie, d'une teinte rouge foncé, et se détruit sous un filet d'eau. Au pourtour de ce foyer, qui n'a guère plus du volume d'une fève, existe une infiltration toute caractéristique

Digitized by Google

du tissu cérébral. La coupe de l'organe montre, en effet, se détachant sur un fond rose lie de vin, de très-nombreuses ponctuations noirâtres, très-rapprochées, qui conservent leurs caractères sans laisser suinter de sang par leur ouverture. Le râclage superficiel à ce niveau fait voir que ce sont autant de petits vaisseaux distendus par des caillots solides. Autour, à première vue, le tissu cérébral ne semble pas ramolli : la teinte rose paraît due à une transsudation purement cadavérique et à la congestion des capillaires les plus fins. Cette lésion se poursuit sur tout le plancher inférieur du ventricule droit, un peu sur le corps strié gauche, et elle empiète sur la couche optique du côté droit. Le bulbe est sain.

En recherchant l'état des vaisseaux au voisinage de l'hémorrhagie, on trouve que la veine du corps strié du côté droit est oblitérée par un caillot plus pâle, assez adhérent aux parois.

L'examen microscopique, pratiqué sur la pièce fraîche, fait reconnaître la nature de ce caillot, qui est fibrineux, fibrillaire et strié, sans dégénérescence granulo-graisseuse. Il montre en même temps que les petits vaisseaux sont parfaitement sains, sans la moindre trace d'anévrysme miliaire. Les artères vertébrales et le tronc basilaire ne sont pas non plus athéromateux. Au niveau même du foyer, on trouve une émulsion de gouttelettes graisseuses, de débris d'éléments nerveux et de globules sanguins. Pas de cristaux d'hématoïdine.

En résumé, il paraît s'être fait une coagulation spontanée dans la veine du corps strié et une congestion passive en amont, assez intense pour amener une hémorrhagie cérébrale.

Extrait du rapport sur la candidature de M. Rendu, au titre de membre adjoint, par M. le Dr Lafont, ancien interne des hôpitaux.

(Réflexions sur l'observation précédente.)

Indépendamment de l'heureuse issue de l'opération césarienne qui, dans ce cas, offre un intérêt réel, aussi bien au point de vue pratique qu'au point de vue théorique, puisqu'elle vient confirmer les données de la physiologie sur la résistance vitale des nouveau-nés à l'asphyxie, cette observation soulève plusieurs points fort importants, que je voudrais successivement indiquer.

Et d'abord, à ne considérer que le fait en lui-même, on

Digitized by Google

peut se poser une première question : L'hémorrhagie cérébrale, cause matérielle de la mort, est-elle survenue spontanément et d'emblée, ou bien s'est-elle faite au milieu d'un accès d'éclampsie assez violent pour entraîner une rupture vasculaire?

Disons d'abord que les symptômes et la marche de l'affection n'apportent que de faibles éléments pour la solution du problème. Si le début graduel et lent des prodromes est en rapport avec une congestion encéphalique arrivant progressivement jusqu'à son maximum, on peut tout aussi bien admettre que des produits destinés à être éliminés au dehors peuvent, par leur accumulation dans le sang, déterminer des accidents tout à fait analogues.

La marche de l'attaque est plus caractéristique : cette femme est prise de convulsions, et presque immédiatement elle tombe foudroyée, sans connaissance ; c'est bien là le choc apoplectique de l'hémorrhagie cérébrale. Mais en même temps, au milieu de cet état comateux, des convulsions toniques reviennent à chaque instant, sans paralysie d'aucun membre, les traits se tordent, l'écume arrive aux lèvres. Ce sont là plutôt des phénomènes éclamptiques, et l'absence de paralysie localisée devait faire rejeter de prime abord l'existence d'une altération de l'encéphale, pour s'arrêter sur l'idée d'accidents urémiques.

Mais le cathétérisme vient montrer l'absence d'albuminurie, signe important, qui semble contre-indiquer au premier abord l'hypothèse de l'éclampsie. Nous voici conduits à examiner le rapport qui existe entre la présence de l'albumine dans le sang et les phénomènes convulsifs. Existe-t-il de l'urémie sans albuminurie, et peut-on, comme M. Lorain, conclure de l'absence de ce signe, pour admettre sans hésitation des lésions directes de l'encéphale? On ne peut méconnaître que si, dans l'immense majorité des cas, ces deux états sont intimement liés l'un à l'autre, cependant il existe dans quelques circonstances rares des exceptions à cette loi pathogénique. Il n'est point d'accoucheur qui n'ait eu l'occasion d'observer des faits semblables. MM. Cazeaux, Depaul, Danyau, en ont cité ; M. Tarnier en a vu un

Digitized by Google

exemple qui est relaté dans la thèse de M. Fournier sur l'urémie (1). Dans une statistique de Pastorello (2) sur ce sujet, trois fois l'éclampsie s'est rencontrée sans albuminurie ni anasarque, une fois avec anasarque, mais sans albuminurie. Des observations analogues ont été publiées par Bossi (3), Van der Donckt (4), Dohrn (5), et Braun (6) a montré la liaison fréquente qui existe entre la dégénérescence amyloïde du rein sans albuminurie et les phénomènes éclamptiques. Il résulte de ces recherches que l'absence d'albuminurie n'est pas un signe certain d'une altération de l'encéphale.

Je dirai plus, la présence de l'albumine elle-même dans l'urine, liée à des phénomènes convulsifs, ne permet pas d'affirmer absolument l'urémie et la dégénérescence rénale. Il y a un an, M. Desnos communiquait à la Société médicale des hôpitaux un fait de ce genre : Un malade avait été pris de convulsions épileptiformes, de dyspnée, suivies bientôt de coma, et l'examen de l'urine avait décelé une proportion considérable d'albumine. Naturellement, on avait diagnostiqué une maladie de Bright, et cependant, il n'en était rien, une hémorrhagie s'était produite dans la protubérance annulaire, au niveau du plancher du quatrième ventricule et avait donné lieu à l'albuminurie.

Ainsi, nous voyons, dans le cas de M. Rendu, que si quelques signes paraissaient en désaccord avec l'hypothèse d'une attaque d'éclampsie, beaucoup d'autres militaient en sa faveur. Et pourtant, M. Lorain, sans hésitation, avait soupçonné l'hémorrhagie cérébrale. Il se fondait sur ce que, chez les femmes enceintes, l'albuminurie est toujours la règle quand les phénomènes encéphaliques surviennent; d'autre part, il se souvenait d'avoir observé fréquemment l'apoplexie cérébrale dans le cours de la gros-

(1) Thèse d'agrég., 1863.
(2) *Lo speriment.*, p. 132, 1860.
(3) *Wien Spitals Zeitung*, 1868.
(4) *Bull. Soc. méd.* de Gand, 1864.
(5) *Monatschrift fur geburtskunde*, t. XXIV.
(6) *Wochenblatt d. G. d. Arzte*, Wien, t. XX.

Digitized by Google

sesse. C'est ici le lieu d'examiner rapidement l'influence que peut avoir sur cet accident l'état de la femme enceinte.

Les hémorrhagies qui surviennent dans les centres nerveux pendant la grossesse ne sont pas extrêmement rares, cependant la plupart des auteurs spéciaux n'en font presque pas mention. C'est à peine si, avec quelques observations éparses, qui sont données plutôt comme coïncidence que comme complication de l'état puerpéral, nous avons pu trouver un ou deux mémoires ayant trait à cette question. Pourtant cet état imprime à l'organisme des modifications si profondes, qu'*à priori*, on peut s'étonner que cet accident ne se produise pas plus souvent.

Relativement à la pathogénie des hémorrhagies qui surviennent chez les femmes enceintes, on a invoqué successivement diverses influences.

L'idée qui se présente le plus naturellement à l'esprit est que l'utérus, augmentant de volume et comprimant plus ou moins les gros troncs vasculaires, détermine une gêne circulatoire qui devient une cause de distension et, à un moment donné, de rupture. C'est l'explication à laquelle se rattache Ménière (1), dans un mémoire intéressant où est parfaitement observé le rapport de la grossesse et de l'hémorrhagie cérébrale.

A côté de cette théorie purement mécanique, s'en place une autre, où l'hypertrophie du cœur et l'accroissement d'impulsion du ventricule jouerait le plus grand rôle : on sait, depuis les recherches de Larcher et de Blot, que cet état est presque normal pendant la grossesse, de là à conclure à une influence sur les hémorrhagies, il n'y a qu'un pas. Enfin, si l'on se rend compte que le sang, gêné dans son parcours, est très-souvent altéré dans sa composition, on comprendra qu'il est difficile de reconnaître, parmi toutes ces influences, celle qui a directement déterminé l'accident.

Toutefois, chez les femmes enceintes comme chez les

(1) Influence de la grossesse sur l'hémorrh. cérébrale. *Arch. géné. méd.*, 1828, première série, t. XVI.

Digitized by Google

autres malades, des lésions plus immédiates préparent l'issue du sang hors de ses voies naturelles. L'attention avait été déjà appelée sur des faits analogues par M. H. Liouville (1), dans ses recherches sur la généralisation des anévrysmes miliaires, et leur existence dans certaines cachexies ou altérations profondes de l'économie, pendant lesquelles surviennent parfois des hémorrhagies cérébrales. De plus, il existe à ma connaissance un fait où des anévrysmes miliaires ont été reconnus chez une femme enceinte, morte d'hémorrhagie cérébrale dans le service de M. Axenfeld en 1868, et qui avorta quelques heures après l'accident. Chez elle, il y avait une hémiplégie complète et tous les signes qui caractérisent l'apoplexie ordinaire, mais tout le corps s'était en même temps couvert de petites ecchymoses, preuve indubitable de l'altération concomitante du sang, qui avait facilité son épanchement dans l'encéphale.

Il me reste à vous dire un mode pathogénique de l'hémorrhagie cérébrale qui a été observé plusieurs fois chez les femmes enceintes, et qui paraît, dans le cas qui fait l'objet de ce rapport, avoir été l'origine des accidents : je veux parler de la thrombose des veines cérébrales. A une époque où les discussions sur la phlébite étaient à l'ordre du jour, et où la question de l'infection purulente et de la fièvre puerpérale faisait chercher la phlébite partout, Ducrest (2) a fait paraître un très-intéressant mémoire sur l'inflammation des veines de l'encéphale. Or, la lecture attentive de ses observations montre une frappante ressemblance entre les symptômes qu'il a observés et les phénomènes qu'a présentés notre malade : même début graduel, même céphalalgie arrivant progressivement à son summum et s'accompagnant d'état typhoïde. Dans l'observation IV :

(1) Diathèse anévrysmatique généralisée. H. Liouville, Mémoires. Soc. biologie, 1868.

Coexistence des anévrysmes miliaires du cerveau avec des altérations vasculaires analogues généralisées. H. Liouville, Th. doct. 1870, Paris.

(2) Mém. sur la phébite cérébrale et méningée chez les femmes en couches (Ducrest, *Arch. géné. de méd.*, quatrième série, t. XV).

Digitized by Google

plusieurs accès d'éclampsie, suivis de stertor, sans paralysie, avec inflexion du tronc en arrière, écume des lèvres, projection de la langue entre les arcades dentaires, dyspnée excessive, puis coma et mort. Dans l'observation V : coma graduel. A l'autopsie, comme dans le cas de notre malade, on trouve des hémorrhagies dans les ventricules, des coagulations sanguines dans les veines et de l'injection de tous les capillaires, qui sont distendus par des caillots mous et noirâtres. Ce qui était de la phlébite pour Ducrest est de la thrombose pour nous, voilà toute la différence. Ces coagulations sanguines spontanées n'ont rien d'ailleurs qui puisse nous étonner. Depuis longtemps déjà Lancereaux (1) et Fritz (2), dans les bulletins de cette Société, ont montré l'influence pathogénique de la grossesse sur la thrombose des sinus de la dure mère; la fréquence de la *phlegmatia alba dolens* chez les femmes en couches est connue de tout temps. Rien ne s'oppose à ce qu'il en soit de même pour les veines intra-encéphaliques.

Je n'insiste pas davantage, sur cette origine pathogénique chez notre malade. C'est là ce qui ressort de l'examen de la pièce fait par M. Ranvier, et si je ne m'étends pas davantage sur les détails anatomiques qui servent de fondement à cette théorie, c'est qu'ils seront consignés ailleurs, dans un travail que prépare notre savant collègue, et qui va être prochainement publié. Qu'il nous excuse de livrer prématurément les conclusions d'un travail qui lui appartient exclusivement.

Telles sont, Messieurs, les considérations sur lesquelles je désirais appeler votre attention. Vous voyez, par ce résumé rapide, combien faibles sont les connaissances que nous possédons au sujet de l'hémorrhagie cérébrale pendant la grossesse, et, à ce titre, on ne peut nier que le fait présenté par M. Rendu n'ait une réelle valeur.

(1) Thèse 1862.
(2) *Bull. Soc. anat.*, fév. 1860.

Digitized by Google

Obs. V. — HÉMIPLÉGIE DROITE. — APHASIE. — ATTAQUES ÉPILEPTIFORMES. — TUMEURS DE LA DURE MÈRE DANS L'ÉPAISSEUR DE LA SUBSTANCE DE L'HÉMISPHÈRE GAUCHE DU CERVEAU. — MORT. — AUTOPSIE. — Par M. VILLARD, interne des hôpitaux.

G... Jacques, âgé de 65 ans, est entré, le 11 janvier 1870, à l'hôpital de la Pitié, dans le service de M. Gallard. Voici les seuls renseignements que nous ayons pu recueillir sur ce malade : Il y a quatre ans, il quitta son métier de coiffeur, parce qu'il avait un tremblement continuel dans le membre supérieur droit. Il pouvait cependant se servir de son bras et de sa main pour les usages les plus ordinaires de la vie, mais il lui était impossible de tenir un objet délicat, de saisir, par exemple, une aiguille placée sur un plan horizontal ou même une petite pièce de monnaie. Il vivait misérablement du produit qu'il retirait de la vente des bouts de cigares qu'il allait ramasser le soir sur les boulevards, devant les cafés. Son intelligence, du reste, était intacte; il parlait parfaitement. Jamais, depuis quatre ans, les personnes qui habitaient près de lui, ne se sont aperçues qu'il avait des attaques d'épilepsie ; seulement, elles avaient observé qu'il était très-nerveux, très-impressionnable, et que, lorsqu'il était contrarié, le tremblement augmentait dans sa main et son bras droits. Trois jours avant son entrée à l'hôpital, on ne le vit pas sortir de sa chambre; le lendemain, ce fut la même chose ; alors, ses voisins inquiets allèrent frapper à sa porte. Ne recevant pas de réponse, ils forcèrent l'entrée et le trouvèrent, couché au lit, au milieu d'une attaque d'épilepsie. Quand le malade fut revenu à lui, ils s'aperçurent qu'il ne pouvait répondre à leurs questions et ne faisait entendre que des sons inarticulés. On le transporta immédiatement à l'hôpital.

État au moment de l'entrée. — Le soir, à la visite, le malade est trouvé au milieu d'une attaque épileptiforme parfaitement caractérisée. Lorsqu'il a repris connaissance, on s'aperçoit qu'il ne peut répondre aux questions qui lui sont adressées. A tout ce qu'on lui demande, il répond par ces mots : « *hou-hou,* » qu'il fait entendre plusieurs fois de suite. Les seules paroles articulées qu'il peut prononcer d'une façon compréhensible, sont: « *Mon Dieu !* » qu'il répète de temps en temps. Le malade a évidemment l'usage de son intelligence : lorsqu'on lui demande où il souffre, avec sa main gauche, il soulève son bras droit, puis le laisse retomber, comme pour indiquer que là

Digitized by Google

réside son mal; il en fait autant pour son membre inférieur droit. Lorsqu'on lui demande depuis combien de temps il est malade, il fait entendre des sons inarticulés, qu'il accompagne de gestes; voyant qu'il n'est pas compris, les larmes lui viennent aux yeux; il laisse retomber sa main gauche et dit : « *Mon Dieu !* » On lui demande si sa maladie remonte à quinze, huit ou trois jours; en entendant prononcer ce dernier chiffre, il fait un signe de tête affirmatif.

Les attaques épileptiformes sont fréquentes, elles se succèdent toutes les cinq ou dix minutes. Leur durée est courte et ne dépasse guère une minute ou une minute et demie; elles ne sont pas suivies de coma. Les convulsions sont limitées à la partie latérale droite du corps. Voici comment se présentent ces attaques : le malade soulève d'abord son bras gauche et le porte rapidement à sa tête, qui exécute un léger mouvement de rotation en dehors, du côté gauche; puis elle est brusquement ramenée à droite; la commissure labiale est fortement tirée de ce côté; de petites contractions agitent les paupières; les globes oculaires sont fortement tournés à droite.

Bientôt les convulsions s'accentuent davantage, s'étendent à la face, au membre supérieur, au membre inférieur, et deviennent de plus en plus rapides et de plus en plus fortes. Le malade ne fait entendre aucun cri avant l'attaque, sinon une espèce de ronflement, puis des expirations saccadées. A la fin de l'attaque, on observe des mouvements de déglutition; enfin le malade ouvre les yeux : tout est fini, il a repris connaissance.

Il y a une paralysie de tout le côté droit du corps; la face est fortement déviée à gauche. Il y a une perte complète de la sensibilité et du mouvement dans le bras et la jambe du côté droit; dans ces parties, on note un léger degré de contracture.

Les symptômes qui viennent d'être mentionnés persistent le lendemain; les attaques épileptiformes se multiplient encore davantage et finissent par se succéder presque sans interruption.

Le malade meurt, à la suite d'une série d'attaques, quarante-huit heures après son entrée à l'hôpital.

Autopsie, trente-six heures après la mort. — Les poumons sont fortement congestionnés; le foie, les reins, la rate ne présentent rien de particulier à noter.

Les lésions les plus remarquables s'observent du côté de *l'encéphale*. — Après avoir enlevé la voûte du crâne, on constate que les *méninges* sont très-hyperémiées, principalement au niveau

Digitized by Google

de l'hémisphère gauche. — Les méninges cérébrales sont adhérentes en certains points à la substance de l'hémisphère gauche du cerveau, et au niveau du lobe moyen de cet hémisphère, on est obligé de laisser une partie de la dure-mère, qui est très-adhérente et ne peut être enlevée. — Dans les points où l'adhérence est le plus marquée, on note une dureté particulière que l'on n'observe pas d'ordinaire dans le cerveau, et on constate une coloration d'un brun cendré qui n'est pas normale.

Le cerveau, placé sur un plan horizontal, n'est point symétrique : son hémisphère gauche paraît plus volumineux que le droit; ce dernier est déformé et plus étendu en largeur que celui du côté opposé.

En faisant une coupe antéro-postérieure sur l'hémisphère gauche, en allant de la surface convexe vers la base du cerveau, on voit que la moitié antérieure de cet hémisphère est occupée dans son épaisseur par une tumeur grisâtre, d'une consistance pulpeuse. Elle occupe le lobe moyen et avance dans le lobe antérieur, jusqu'à environ un centimètre et demi de l'extrémité frontale de l'hémisphère. Elle est pyriforme, à grosse extrémité supérieure, à sommet inférieur ; ce sommet a traversé le plancher supérieur du ventricule moyen, à un centimètre environ de sa corne antérieure et repose sur son plancher inférieur. — Cette tumeur n'est pas formée aux dépens de la substance cérébrale, dont il est facile de l'énucléer. Celle-ci n'a subi aucune altération; elle a simplement été refoulée, tassée. Par suite de la pression exercée sur elles par la tumeur, les circonvolutions frontales sont amincies et très-aplaties, mais elles paraissent intactes. On cherche en vain la saillie formée par le corps strié; la masse grise qui le constitue, comprimée par le sommet de la tumeur, a été refoulée et totalement aplatie.

Examen histologique de la tumeur fait par M. le professeur Vulpian. — Cette tumeur pénètre profondément dans l'hémisphère cérébral gauche. A la coupe, elle a tout à fait l'aspect que l'on trouve fréquemment dans les tumeurs de la dure mère. Elle est grenue, à demi-pulpeuse, sans suc appréciable. Son tissu est constitué principalement par une innombrable quantité d'éléments cellulaires allongés, dont la plupart ressemblent à des corps fusiformes, à extrémités très-effilées. Ces éléments sont munis de noyaux qui paraissent elliptiques et dont le grand axe a des dimensions variables de 10 à 25 millièmes de millimètre. Outre ces éléments, on en trouve d'autres également cellulaires, mais aplatis de haut en bas, de forme rectangulaire, allongés, pourvus de noyaux elliptiques, plus larges que les

Digitized by Google

noyaux des autres éléments. Ces deux sortes d'éléments sont peut-être, en grande partie, des cellules semblables, dont les unes sont vues à plat et d'autres de champ ; mais un certain nombre d'éléments fusiformes, accolés les uns aux autres, en plaques de petites dimensions, ne peuvent guère être que de vrais corps dits *fibro-plastiques*. On trouve encore un certain nombre de cellules plus petites, plus ou moins irrégulièrement arrondies, contenant un noyau rond, muni ou non d'un nucléole et remplissant parfois presque complétement la cellule ; il ne semble pas y avoir de tissu fibrillaire. Des vaisseaux et des globes appelés épithéliaux par certains auteurs, fibro-plastiques par d'autres, se reconnaissent au milieu de ce tissu morbide. Les vaisseaux sont nombreux, ramifiés ; plusieurs d'entre eux ressemblent à des artères par l'épaisseur de leurs parois et par la netteté de leur contour, et cependant on n'a pas pu distinguer de fibres transversales dans ceux qui ont été étudiés.

Quant aux corps globuleux, ils sont, relativement à leur volume ordinaire, d'assez petite dimension, très-variable du reste : ils ont un diamètre de 10 à 40 millièmes de millimètre ; quelques-uns sont un peu plus volumineux. Ils sont presque tous formés d'une petite masse centrale, tantôt amorphe, finement grenue, tantôt parsemée de noyaux, et cette masse, entourée d'une enveloppe d'une épaisseur très-variable, est constituée par des éléments cellulaires nucléés, analogues à ceux qu'on a indiqués plus haut comme composant une grande partie du tissu de la tumeur. Dans quelques-uns de ces corps, on voit un nombre plus ou moins grand de granulations brillantes, peut-être calcaires, mais d'apparence graisseuse. La masse centrale est entièrement calcifiée dans quelques très-rares corps globuleux. Ces globes sont extrêmement nombreux dans chaque préparation. On n'a pas pu voir s'ils avaient des connexions avec les vaisseaux. Il n'y a pas de dépôt calcaire en dehors de ces globes.

En résumé, cette tumeur est à rapprocher de celles qu'on a désignées tantôt sous le nom de tumeurs *fibro-plastiques* de la dure-mère, d'épithéliomas de la dure-mère, de sarcomes, de sarcomes angiolithiques (Cornil et Ranvier), et même de psammomes (Virchow).

M. Bourneville. — Ces sortes de productions morbides ont été l'objet de nombreux travaux. MM. Bouchard et Liouville ont communiqué, ici même, le résultat de leurs

Digitized by Google

recherches. J'ai également montré à la Société deux pièces de ce genre. Ces sortes de tumeurs sont donc assez communes. Toutefois, dans le cas actuel : 1° par son volume égal à celui d'un œuf de poule ; 2° par sa situation au niveau des lobes antérieur et moyen de l'hémisphère gauche aux dépens desquels elle s'était constituée, par compression, une cavité qui s'étendait jusque dans le ventricule latéral dont la paroi supérieure était partiellement détruite ; 3° par les phénomènes qui ont accompagné son développement (hémiplégie incomplète à droite depuis quatre ans, séries d'attaques épileptiformes durant trois jours, aphasie, etc.), cette tumeur s'éloigne des faits que je viens de rappeler.

Observ. VI. — Rétrécissement de l'urèthre. — Infection purulente. — Atrophie d'un rein ; Hypertrophie compensatrice de l'autre. — Mort. — Autopsie, par M. Thaon, interne des hôpitaux.

G.... (Louis), âgé de 39 ans, entre, le 17 septembre 1869, salle Saint-Gabriel, service de M. Trélat.

Rétrécissement ancien avec récidive. On passe le n° 10 de la filière Charrière. Jamais d'accidents de fièvre uréthrale. Tels sont les renseignements qui nous sont fournis, à notre entrée dans le service, le 1er janvier.

Le 12 janvier, le malade est pris de frisson intense, avec horripilation, claquement des dents ; stade de froid se prolongeant pendant une heure ; pas de sueurs.

On administre le sulf. de quinine à la dose de 75 centigr. Le frisson ne reparaît plus.

Le lendemain, coliques violentes, tout l'abdomen est douloureux à la pression, ballonné ; en même temps hoquet, vomissements porracés. Tous ces symptômes de la péritonite persistent jusqu'au 17 janvier. Depuis lors rien d'anormal dans la cavité abdominale.

Mais dès le second jour de la péritonite, les urines étaient rouge acajou et offraient par l'acide azotique le prisme multicolore des pigments biliaires. Le troisième jour la peau, les conjonctives présentaient une coloration vert olive. L'hypochondre droit était manifestement douloureux, le foie ne dépassait pas en bas le rebord des fausses côtes ; mais en haut, il s'avançait dans la cavité thoracique jusqu'à un travers de doigt du mamelon.

Digitized by Google

D'ailleurs la rate paraissait normale, les articulations n'étaient pas douloureuses; les organes respiratoires ne présentaient aucun trouble, l'auscultation révélait seulement un bruit de frou-frou, de fausses membranes à droite.

Le pouls pendant toute la durée de la maladie était petit et oscillait entre 90 et 104 pulsations.

Pas de délire, pas de phénomènes typhoïdes; le malade était calme et paraissait même étonné que l'on s'occupât de sa santé.

Au niveau de la région lombaire, on remarquait une petite ouverture, dont les bords étaient indurés et qui donnait un peu de pus. On ne prêta pas une plus grande attention à cette plaie.

Voici son état le 27 janvier, jour de sa mort. Température rectale, 37° le matin. Le soir, intelligence parfaite, T. R., 39,2. Respiration, 60. Langue sèche; soif vive. Quatre heures plus tard, dyspnée, râles sous-crépitants fins partout. Mort à minuit.

Nous donnons le tableau de la température rectale, prise deux fois par jour :

	MATIN.	SOIR.
12 janvier.	»	Minuit — frisson.
13 —	38°,2	39°,0
14 —	38,4	38,0
15 —	38,6	39,0
16 —	37,5	38,6
17 —	38,0	38,2
18 —	37,6	39,0
19 —	39,0	38,6
20 —	38,2	39,0
21 —	38,5	39,2
22 —	39,0	38,8
23 —	36,8	39,2
24 —	37,7	38,2
25 —	38,5	38,5
26 —	35,8	37,6
27 —	37,0	39,2

Il nous paraît utile de faire remarquer à ce point de vue :

1° Le peu d'élévation de la température ; 2° l'absence d'aucun caractère d'intermittence ou de fausse intermittence ; 3° l'abaissement de la chaleur centrale, la veille de la mort.

Autopsie trente heures après la mort. Rigidité cadavérique complète.

Peau. La coloration ictérique persiste.

Cavité thoracique. Adhérences celluleuses peu résistantes partout.

Digitized by Google

Poumon gauche. Cicatrices indurées au sommet; œdème généralisé du tissu pulmonaire, qui se déprime sous le doigt et laisse écouler à la pression de la sérosité sanguinolente; près de la base, collapsus.

Poumon droit. Mêmes cicatrices recouvrant un point ramolli, apoplectiforme; pas de vaisseaux oblitérés. Le reste du poumon est œdématié, friable, rouge vineux (splénisation œdémateuse).

Cœur. Il n'existe plus de cavité péricardique que vers la base; le péricarde viscéral est blanchâtre, épaissi, surtout vers la pointe; le cœur est étalé, dilaté; il pèse 360 grammes. Les orifices sont normaux, les cavités sont remplies de caillots noirs gelée de groseille. La fibre musculaire paraît saine. — L'aorte est athéromateuse à sa naissance, mais la tunique interne persiste.

Cavité abdominale. — A l'ouverture, il s'échappe 3 litres environ d'un liquide séro-purulent. Les anses intestinales sont agglutinées, vascularisées.

Foie. Il est libre d'adhérences partout. Poids, 2,665 grammes. Son tissu est vert olive. La vésicule biliaire est vide. Sur la face convexe, on remarque deux grandes cavités indépendantes l'une de l'autre, grosses chacune comme une pomme d'api, contenant un liquide puriforme, tapissées par une sorte de membrane demi-molle, de 1 millimètre d'épaisseur. Indépendamment de ces foyers, l'organe est comme farci de nodosités jaunâtres, avec un liséré rougeâtre.

Rate. — 400 grammes. Capsule épaissie et rétractée par places. A la coupe, tissu assez consistant d'un rouge vineux peu intense.

Rein gauche. On le cherche quelque temps sans le trouver. On ne sent à sa place qu'une induration. Le péritoine, qui passe au-devant de lui, est considérablement épaissi (plus de 1 millimètre); il est blanc opaque.

Il faut sculpter le rein pour le séparer de la gangue qui l'enveloppe. Il n'existe plus trace de tissu cellulaire graisseux périnéphrétique; à sa place, est un tissu squirrheux, demi-transparent, criant sous le scalpel, entourant la capsule du rein, lui adhérant intimement, infiltrant tous les tissus de voisinage, se prolongeant jusqu'à la peau de la région lombaire par un trajet fistuleux, qui n'est autre que le petit abcès anthracoïde, que l'on avait vu pendant la vie. Le poids du rein est de 120 grammes; mais les débris du tissu squirrheux resté adhérent, entrent bien pour le quart dans ce chiffre. A la coupe, on voit

Digitized by Google

les calices et le bassinet prodigieusement dilatés, villeux, injectés, tapissés par du liquide purulent, parsemés de concrétions blanchâtres, phosphatiques. Le tissu du rein comprimé est refoulé à la périphérie; il mesure à peine 8 millimètres. La capsule est opaque, très-épaisse; elle fait corps avec le tissu du rein. L'uretère correspondant est à peu près double de volume et d'épaisseur.

Rein droit. Le tissu cellulaire et le péritoine sont normaux au devant de lui. L'organe paraît anémié. La capsule n'offre rien de particulier. Mais la glande est considérablement hypertrophiée; son poids est de 330 grammes. Rien à noter pour l'uretère.

Vessie. Peu spacieuse; légère hypertrophie de la paroi. Muqueuse injectée, boursouflée, tapissée par du pus.

Urèthre. Au niveau du collet du bulbe, le canal étalé mesure à peine 7 millim.; ce rétrécissement s'étend d'arrière en avant sur la longueur de 1 centim.; il paraît constitué par une infiltration sous-muqueuse uniforme; les plexus prostatiques et vésicaux ne donnent pas de pus à leur section.

Remarques : Phénomènes cliniques. On peut voir combien le tableau clinique de cette infection purulente a été incomplet, combien la marche en a été insidieuse. La plupart des signes classiques de la maladie ont manqué; le diagnostic a été porté par exclusion; la teinte franchement ictérique, la péritonite pouvaient induire en erreur.

Lésions anatomiques. — Nous appellerons l'attention : 1° sur le volume énorme du foie, sur les deux ordres d'abcès qu'il présentait, les abcès les plus gros, avec une cavité bien circonscrite, sans cercle rouge, étant évidemment les plus anciens; 2° sur les abcès métastatiques limités au foie; 3° sur la péritonite généralisée; 4° sur l'épaississement du péritoine au devant du rein atrophié, sur la disparition complète du tissu cellulaire périnéphrétique, remplacé par une gangue squirrheuse, qui au microscope nous a présenté des faisceaux de tissu cellulaire, entourés de cellules plasmatiques; 5° sur l'atrophie rénale, caractérisée au microscope par du tissu embryonnaire s'insinuant entre tous les canalicules urinifères et les comprimant : par place, il était impossible de retrouver ces derniers; ailleurs, ils persistaient, mais

Digitized by Google

revenus sur eux-mêmes, tout en ayant leur épithélium intact; enfin, en certains endroits ils étaient dilatés, ayant de la tendance à former des cavités kystiques, conservant quelques débris d'épithélium, et remplis à peu près par de la substance colloïde.

Mais le rein gauche hypertrophié a surtout attiré notre attention. Examiné au miscroscope, à l'aide de coupes placées dans la glycérine, sans addition d'acide acétique, il nous a présenté, au niveau de la couche corticale, les caractères suivants : canaux urinifères et glomérules de Malpighi presque doublés de volume; cellules épithéliales prenant part à l'hypertrophie, très-nettes, malgré un pointillé très-fin dans le protoplasme, offrant un nucléole bien apparent, de 0 mm 004 à 0 mm 008 de diamètre; pas de cylindres hyalins dans la lumière du tube; pas de changements dans le stroma conjonctif. Si on rapproche de cela ce fait que, pendant la vie, l'urine, examinée à plusieurs reprises, n'a montré que de la coloration biliaire et du pus la veille de la mort; que toujours elle s'est montrée rebelle à l'action de l'acide azotique et de la chaleur pour déceler l'albumine, on est tenté de conclure qu'on peut voir là une véritable *hypertrophie rénale compensatrice* sans dégénérescence graisseuse. Dans ce cas, le rein serait tout à fait comparable au cœur hypertrophié au premier degré, alors que la fibre musculaire est encore exempte de la dégénérescence graisseuse qui la frappera tôt ou tard.

M. Muron. L'hypertrophie compensatrice d'un rein est ordinairement caractérisée par de la congestion. Je ne nie pas l'augmentation de volume des tubes urinifères dans ce cas-ci, mais c'est un fait qui n'a pas été signalé jusqu'à présent. Les cellules augmentent, mais non pas les tubes. Quelle était la dimension exacte de ceux-ci?

M. Thaon. Je ne l'ai pas mesurée, mais jugée à vue d'œil, par comparaison avec celle des tubes normaux. Ils étaient bien réellement augmentés dans leur diamètre.

Digitized by Google

Observ. VII. — SARCOME VOLUMINEUX DE L'OVAIRE DROIT. — TUMEURS SARCOMATEUSES MULTIPLES DÉVELOPPÉES A LA BASE DU POUMON DROIT, par M. VILLARD, interne des hôpitaux.

Tu... (Adèle), frangeuse, âgée de 42 ans, est entrée le 24 décembre 1869, à l'hôpital de la Pitié, dans le service de M. Gallard, salle Sainte-Marthe, n° 16. Cette femme a toujours joui d'une bonne santé jusqu'au mois d'octobre dernier. Elle a été réglée à 16 ans et demi pour la première fois, à la campagne ; sa menstruation s'est établie de suite, sans difficulté, et a toujours été régulière depuis cette époque. Elle n'a jamais eu d'enfants et n'est jamais devenue enceinte.

Il y a deux mois environ, à l'époque de sa menstruation, les règles venaient de paraître, lorsque, tout à coup, sans cause appréciable, elle fut prise de coliques très-vives, qui la forcèrent à se mettre au lit et à garder un repos absolu pendant quarante-huit heures. Les douleurs qu'elle éprouvait étaient violentes ; elles avaient leur siége principal dans le bas-ventre, mais elles s'irradiaient dans toutes les directions et faisaient pousser des cris à la malade. Ces douleurs n'étaient pas continues ; elles présentaient de légères intermittences et se manifestaient sous forme d'élancements rapides très-pénibles. Cet état dura deux jours, après lesquels la malade put se lever ; mais elle fut obligée d'attendre quelques jours encore avant de pouvoir reprendre ses occupations.

L'époque menstruelle suivante se passa sans aucun trouble, et les règles vinrent comme à l'ordinaire ; mais un mois après, au moment d'une nouvelle période cataméniale, la malade fut prise tout à coup, comme deux mois auparavant, de douleurs très-vives dans le bas-ventre. Ses règles avaient paru depuis le matin, et l'écoulement semblait se faire normalement. Au moment où ces douleurs subites survinrent, la malade était hors de chez elle ; elle eut une demi-syncope, et on fut obligée de la transporter dans sa chambre et de la mettre au lit. Elle avait la sensation d'une faiblesse considérable : sa face était très-pâle ; elle éprouvait de la pesanteur à l'hypogastre, et de vives douleurs dans le bas-ventre et dans la région lombaire : ces douleurs étaient augmentées par le moindre mouvement. — Les jours suivants, cet état persista, et la malade s'aperçut, en outre, que son ventre était tendu et volumineux. Elle n'avait ni nausées ni vomissements ; mais elle avait totalement perdu l'appétit et le sommeil, et en dehors de ses douleurs, elle res-

Digitized by Google

sentait un malaise général continuel. Au bout de dix jours, elle prit le parti de venir à l'hôpital.

État au moment de l'entrée. — La malade est dans le décubitus dorsal; sa figure est pâle et amaigrie. Elle se plaint de douleurs dans le bas-ventre et l'hypochondre gauche : ces douleurs sont continuelles, présentent des exacerbations, et s'irradient dans toutes les directions, notamment dans la région lombaire et dans les cuisses.

En examinant l'abdomen, on le trouve tendu, déformé: il présente au niveau du flanc gauche une saillie qui n'existe pas à droite. Par la percussion, on peut établir les limites de cette tumeur : elle paraît remplir le petit bassin, remonte dans l'hypochondre gauche et dépasse à droite la verticale passant par l'ombilic de 3 centimètres environ. Son sommet est libre dans la cavité abdominale, et remonte à 2 centimètres au-dessus de l'ombilic. La direction générale de la tumeur est oblique de bas en haut et de droite à gauche.

Par la palpation, on trouve que cette tumeur est dure, sans bosselures, sans inégalités appréciables; la pression dans le flanc gauche et sur le bas-ventre détermine de vives douleurs.

Par le toucher vaginal, on trouve, située en arrière de l'utérus et à gauche, une tumeur un peu mollasse et indolente. L'utérus est refoulé en avant et en haut ; son col est appliqué derrière le pubis.

La malade a le pouls petit, irrégulier, mais elle n'a pas de fièvre. Son appétit est perdu ; elle va difficilement à la garde-robe ; il lui est impossible d'uriner, et on est obligé de la sonder.

Les jours qui suivent l'entrée à l'hôpital, l'état de la malade reste à peu près le même : elle éprouve des douleurs dans la région lombaire. Elle ne dort pas, et se plaint d'une grande faiblesse générale.

17 *janvier.* — La malade accuse des douleurs plus vives dans le ventre ; elle éprouve un malaise continuel ; sa face considérablement amaigrie présente une grande pâleur. Dans le bas-ventre, surtout à gauche, on sent une tumeur dure, volumineuse, douloureuse à la pression, qui remonte à 3 ou 4 centimètres au-dessus de l'ombilic. Tout le ventre est tendu, ballonné et très-sensible à la pression.

23 *janvier.* — Il survient de l'œdème des membres inférieurs, plus marqué du côté droit que du côté gauche. L'affaiblissement augmente; l'appétit est nul ; depuis quelques jours la malade a des nausées.

Digitized by Google

25 *janvier.* — La malade a des vomisssements; la faiblesse et l'amaigrissement sont considérables. Le pouls est petit, filiforme; l'œdème de la jambe droite a augmenté; le ventre est très-sensible. La tumeur s'est encore développée davantage; elle atteint presque l'appendice xiphoïde du sternum. Par le toucher vaginal, on sent, en arrière du col, une tumeur sans fluctuation, sans rénitence. Le col est appliqué contre le pubis.

L'état de la malade s'aggrave de plus en plus; elle meurt quelques jours après d'épuisement.

Autopsie. — On trouve dans l'abdomen une tumeur énorme occupant le petit bassin qu'elle remplit entièrement, remontant dans la cavité abdominale, et s'étendant, après avoir refoulé la masse intestinale, jusqu'au voisinage de la pointe du sternum. Cette tumeur a son plus grand développement à gauche : elle a une forme irrégulièrement ovoïde, présentant des saillies et des bosselures. Elle est facilement extraite de l'abdomen, et on remarque qu'elle ne présente aucune adhérence avec la masse intestinale ni avec le péritoine. Le poids de cette tumeur est de 7 kilogrammes. Sur son pourtour, on remarque un grand nombre de poches, qui forment autant de kystes de dimensions variables, les plus petits de la grosseur d'une noix, d'autres du volume d'une tête de fœtus, le plus grand nombre égalant en volume le poing d'un adulte : ces kystes sont remplis de liquide sanguinolent; quelques-uns contiennent des caillots qui alors tapissent les parois de la poche. La tumeur est dure : à la coupe, elle rappelle le tissu fibreux par sa consistance. Sur la surface de section, on voit, de l'un et de l'autre côté, des inégalités, des dépressions qui donnent l'aspect d'un tissu aréolaire. Ces poches, contenues dans l'épaisseur de la tumeur, sont extrêmement nombreuses et présentent les dimensions les plus variables, depuis celle d'une tête d'épingle jusqu'à celle d'un œuf de poule. Celles qui ont cette dernière dimension se remarquent principalement à l'extrémité supérieure de la tumeur. La plupart de ces poches sont remplies d'un liquide sanguinolent; dans les espaces qu'elles laissent entre elles, on voit béants les orifices d'un grand nombre de vaisseaux. La coloration du tissu est d'un gris brunâtre, en quelques points d'un gris blanchâtre.

En bas et en avant, on voit une lame allongée, blanchâtre, saillante, tranchant par son aspect avec le reste de la tumeur : c'est l'utérus. En incisant cet organe dans le sens de sa longueur, on voit que le col est sain et que son orifice conduit

Digitized by Google

dans une cavité rétrécie allongée, au sommet de laquelle on trouve un petit pertuis : c'est l'orifice de la trompe de Fallope du côté droit, laquelle présente une longueur de 18 centimètres et se trouve étalée et aplatie à la surface de la tumeur à laquelle elle adhère.

On trouve également dans la cavité utérine l'orifice de la trompe de Fallope gauche ; on voit l'ovaire du même côté, normal et ne présentant rien de particulier. Le tissu de l'utérus se confond d'un côté, à gauche, avec celui de la tumeur qui, dans le petit bassin, présente son plus grand développement du côté droit. Au-dessous du col de l'utérus et de la paroi postérieure du vagin, on trouve une poche kystique de la grosseur du poing d'un adulte et remplie de caillots.

Dans le poumon droit, à la base, on voit quatre ou cinq petites tumeurs dures, arrondies, de volume variable, depuis celui d'un petit pois jusqu'à celui d'une aveline.

Les autres organes ne présentent rien de particulier à noter.

L'examen histologique de la tumeur a donné les résultats suivants :

A sa périphérie, on trouve des portions lardacées, sans suc, offrant une apparence encéphaloïde, qui tranchent avec l'aspect troué et vasculaire du reste de la masse : ce sont des portions de formation récente.

Une coupe fine de cette partie montre un tissu fondamental d'apparence fibrillaire, au milieu duquel on voit une multitude de noyaux à contours nets et à nucléoles brillants ; sur les bords de la préparation on distingue ces éléments libres, d'autres tiennent encore à leurs cellules à prolongement.

Sur une coupe de la partie centrale de la tumeur, on retrouve encore ces mêmes éléments; mais ils sont atrophiés, déformés, revenus sur eux-mêmes ; ils forment de petites masses irrégulières, plus ou moins grenues ; un grand nombre de granulations fines, graisseuses et protéiques se sont développées.

Dans les kystes, on aperçoit des caillots plus ou moins anciens : sur certains d'entre eux, on reconnaît la fibrine en régression, à la teinte jaunâtre et friable ; au microscope : hématies altérées, fibrine granulo-graisseuse.

En résumé, il s'agit ici d'un *sarcome* offrant dans les parties récentes un aspect *encéphaloïde*, avec *dégénérescence graisseuse* et transformation en *kystes sanguins* dans les parties les plus anciennes.

Les petites masses situées à la base du poumon droit présentent la même structure que celle dont il vient d'être ques-

Digitized by Google

tion. Tout autour de ces petites tumeurs, le tissu du poumon est tassé, aplati; il y a une véritable atélectasie des vésicules pulmonaires.

Obs. VIII. — Bassin rachitique ostéomalacié. — Grossesse. — Opération césarienne. — Mort trente-cinq heures après l'opération. — Autopsie, par M. Hervey, interne de la Maternité.

La nommée Eugénie R...., âgée de 32 ans, plieuse, née à Pontorsan (Manche), habitant Paris, rue Saint-Martin, depuis vingt-deux ans, entre à la Maternité le 4 décembre 1869.

Son père, âgé de 72 ans, vit encore. La mère serait morte d'une fièvre typhoïde à 45 ans; elle était bien conformée, d'une taille un peu courte, et avait eu douze enfants. Il en reste aujourd'hui trois. Les autres sont morts en bas âge, pour la plupart; une sœur serait morte, il y a sept ans, de fièvre typhoïde.

Son frère a 20 ans: il est gros et court. Sa sœur a 33 ans: mariée à 18 ans, elles a eu onze grossesses, dont quelques-unes se sont terminées avant terme, toutes naturellement.

La malade, élevée en nourrice, dit avoir marché de bonne heure; jusqu'à 12 ans, elle se serait régulièrement développée sans offrir aucun signe de rachitisme ni de carreau (?). A cet âge, elle avait, affirme-t-elle, la taille qu'elle présente aujourd'hui.

A 12 ans, elle contracte, selon son expression, des fraîcheurs dans une chambre humide. Dès lors, son développement s'arrête: la marche devient pénible, puis impossible. Elle est obligée de garder le lit, à cause de vives douleurs qu'elle ressent dans les genoux. Depuis cette époque, la marche est restée difficile, et chaque hiver les genoux ont été le siége de douleurs.

Les règles ont apparu pour la première fois à 20 ans; la menstruation s'est bien établie et a été régulière; chaque époque durait environ trois jours.

La santé était habituellement bonne.

Les règles parurent pour la dernière fois dans les premiers jours du mois de février 1869. C'est à la fin de mars ou au commencement d'avril qu'elle dit avoir eu pour la première fois des rapports sexuels.

Depuis la dernière époque, la marche est devenue très-pénible. Il y a deux mois à peine qu'elle a senti remuer pour la première fois. Sa grossesse n'a présenté aucun fait particulier.

Digitized by Google

15 décembre. La malade a la taille d'un enfant de 10 à 12 ans ; elle mesure 124 centimètres.

De l'épine iliaque antéro-supérieure à la malléole externe, on trouve de chaque côté 66 centimètres, dont 34 pour la distance qui sépare l'épine du condyle externe du fémur. Le membre inférieur droit ne présente pas de déviation. Le tibia du côté gauche présente une légère incurvation à concavité interne. Les membres supérieurs ont une direction normale. La colonne vertébrale présente une très-légère déviation à concavité droite. La marche est assez régulière ; légère inclinaison à gauche du tronc et du cou. La malade dit qu'elle a toujours eu cette *habitude* (*habitus corporis*). On note encore des douleurs dans les masses musculaires de la cuisse, rendant la marche un peu pénible. En un mot, à part leurs petites dimensions, le tronc et les membres paraissent bien conformés.

Quand la malade est debout, l'épine iliaque gauche paraît un peu relevée et sur un plan antérieur à l'épine iliaque du côté droit, en sorte que le tronc pris en totalité regarde légèrement à droite. La marche s'accompagne d'un léger degré de claudication.

Le système digestif ne présente rien de particulier: la malade a eu cependant une soif assez vive pendant toute sa grossesse.

Du côté du système respiratoire, on trouve un peu de dyspnée. Au cœur, le premier bruit s'accompagne d'un bruit de râpe, dont le maximum siége un peu à droite de la pointe. La miction est plus fréquente, les urines normales.

La distance entre les épines iliaques antéro-supérieures mesure 20 centimètres. Le développement de l'abdomen s'est fait totalement en avant. La région sacro-lombaire reste en dedans ; les fesses sont très-saillantes au même niveau ; ensellure marquée. Le point culminant du ventre correspond à l'ombilic qui est fortement porté en bas et en avant ; aussi le ventre, dans la station verticale, descend-il jusqu'à la réunion du tiers supérieur avec les deux tiers inférieurs de la cuisse ; il est, de plus, incliné à droite.

Dans le décubitus dorsal, l'utérus remonte à quatre travers de doigt au-dessus de l'ombilic. A gauche, on perçoit un souffle utérin très-fort, presque musical, intermittent ; à droite, en bas et en avant, les bruits du cœur fœtal sont très-nets.

Le 25. Dans la journée la malade a eu des nausées, de l'inappétence. Soif assez vive depuis son entrée. Par l'acide azotique une très-légère couche d'albumine se montre dans l'urine.

Digitized by Google

(Toute cette partie de l'observation a été rédigée sur les notes que notre collègue et ami, M. Fouilloux, avait recueillies sur la malade avant notre arrivée dans le service).

Janvier 1870. Lorsqu'on touche la malade, l'angle sacro-vertébral est éloigné de l'arcade pubienne d'environ 5 centimètres mais si, continuant l'exploration, l'on porte le doigt en arrière de la symphyse, on constate que celle-ci est fortement excurvée en dedans de chaque côté de la ligne médiane, comme repliée sur elle-même, et fait ainsi deux angles saillants vers le sacrum, celui du côté droit étant plus accentué que celui de gauche. La mensuration première doit donc être réduite d'une quantité impossible à déterminer d'une façon exacte, mais qui certainement diminue d'une manière considérable les dimensions du détroit supérieur. L'examen est d'ailleurs rendu difficile par l'impossibilité d'écarter d'une façon suffisante les cuisses de la malade, et en même temps par les douleurs pénibles que l'exploration provoque chez elle. On attend le terme de la grossesse dans la première quinzaine du mois de février.

Le 28. La malade a eu de la diarrhée ces jours derniers. Elle s'est levée hier, bien portante, et ne se rappelle pas avoir pris froid. Cette nuit, vers minuit, elle a éprouvé un frisson, qui a duré environ cinq minutes, avec claquements de dents. Peu après, elle a ressenti un point de côté assez intense pour l'empêcher de respirer. Vers quatre heures du matin, elle a eu d'abondants vomissements de matières bilieuses.

A la visite du matin, on note l'état suivant: 104 pulsations. La douleur qui siége un peu au-dessous du sein droit s'exagère par la pression. A la partie inférieure du poumon droit, il existe en arrière un point, peu étendu, de submatité très-évidente. A ce niveau, l'oreille perçoit des râles crépitants. Pas de crachats. — Prescription : Julep, ext. théb., 0,05. — Sinapisme. — Tisane pectorale.

Le 28 (soir). 108 pulsations, 28 respirations, sans dyspnée. Râles sibilants et crépitants peu nombreux au niveau du point mat. Pas de souffle ni de respiration soufflante. Langue humide, rosée, sans enduit. Pas de diarrhée. Le point de côté persiste très-amoindri. Pas de crachats. La malade a pris un peu de bouillon ce matin et ce soir, sans dégoût. — Prescription : Julep kermès, 0,20.

Le 29. Cette nuit, trois frissons ; le premier, à minuit ; le second, à quatre heures ; le troisième, à sept heures du matin. Tous ont duré environ cinq minutes et se sont accompagnés de claquement des dents. A deux reprises, vomissements que la ma-

Digitized by Google

lade attribue au kermès. Ces vomissements étaient encore constitués par des matières bilieuses. Le point de côté a disparu ; pas de crachats ; facies légèrement altéré ; langue sèche et rouge ; soif assez vive ; 92 puls., 20 resp. Au niveau du point de matité qui ne s'est pas étendu, râles crépitants et sibilants, comme hier, sans souffle. — P. Julep thébaïque, 0,05 ; sinapismes ; tisane pectorale.

Soir. 108 puls. ; 24 resp. Amélioration ; le point de côté a complétement disparu après l'application d'un sinapisme. La malade n'a pris que du bouillon et un potage ce soir. Langue moins sèche que ce matin ; facies meilleur ; peau modérément chaude, plutôt sèche. Deux garde-robes un peu liquides comme d'ordinaire. Pas de frisson ni de vomissements. On entend toujours dans un point très-limité des râles crépitants à la fin de l'inspiration, sans souffle ni bronchophonie. Autour de ce point, pas de râles sibilants : murmure vésiculaire normal.

Le 30. 112 puls. La malade n'a pas bien dormi cette nuit, parce qu'elle avait des picotements dans les jambes, surtout la gauche qu'elle ne pouvait remuer : elle a aussi eu *des coliques*. Langue sèche. Soif vive. Râles crépitants secs, toujours au même point. Peu de douleur à ce niveau. Pas de diarrhée, pas de vomissements, pas de frisson ; 32 resp. Peau chaude, sans moiteur.

Soir. 116 puls., 36 resp., un peu plus hautes que ce matin. Depuis midi, la malade a beaucoup souffert de *crampes* très-douloureuses, surtout dans la cuisse gauche, ainsi que dans les membres supérieurs. Elles s'accompagnaient de contracture des doigts que la malade ne pouvait plus fléchir. La surveillante du service dit qu'au moment de ces *crampes* qui revenaient assez régulièrement et d'une façon assez fréquente (toutes les cinq minutes, tous les quarts d'heure), elle a remarqué des *contractions* du ventre, qui « se durcissait », surtout du côté droit. A dix heures du soir, les crampes étaient moins fréquentes. Le pouls bat 116. Envies de vomir, mais pas de vomissements.

Le 31. Pouls petit, 112 ; 28 resp. Point de côté à gauche ; la voix est faible, voilée ; la langue sèche ; le facies altéré. Quelques bulles de râle crépitant, à la base du poumon gauche. A droite, mêmes signes qu'hier. Peau très-chaude ; temp. de l'aisselle gauche, 37°4 ; crampes dans les membres ; mais la malade peut remuer ceux-ci, les crampes étant très-rares. Il n'y a pas eu de selles depuis hier.

Soir. Pouls, 116 ; resp. 28. A partir de midi, contractions assez régulières, peu intenses, tous les quarts d'heure environ.

Digitized by Google

A deux heures, on a entendu très-nettement les bruits du cœur fœtal, à gauche, près de l'ombilic. Par le toucher, on constate que le col, difficilement accessible, est ouvert seulement à son orifice externe ; on ne peut se rendre compte de la longueur qu'il conserve encore.

A six heures, les douleurs sont plus rapprochées ; elles se reproduisent tous les quarts d'heure.

A dix heures du soir, les douleurs sont très-fréquentes, continues, sans relâche. La malade a eu une selle naturelle.

A deux heures du matin, M. Tarnier ne retrouve pas les bruits du cœur fœtal : l'auscultation est, d'ailleurs, rendue très-difficile, impossible même, par les plaintes continuelles de la malade, ses mouvements, l'état de tension presque permanent du ventre. Le col n'est pas dilaté.

1er février. On n'a pas constaté ce matin les bruits du cœur fœtal. Les douleurs n'ont pas discontinué cette nuit, très-rapprochées l'une de l'autre.

A neuf heures, M. Tarnier ne trouve pas les bruits du cœur. Le col est dilaté à peine comme une pièce de cinquante centimes.

La malade, qui avait été vue deux jours auparavant par MM. Depaul, Blot, Guéniot, de Saint-Germain, est examinée une seconde fois par eux : à dix heures, l'opération césarienne est de nouveau résolue.

La malade, qui a été avertie cette nuit de l'opération qu'elle devrait subir, l'attend avec confiance et sans crainte. Elle souffre beaucoup. 108 puls., 32 resp.

Elle est transportée dans un bâtiment tout à fait isolé de la Maternité. La salle où l'opération doit être pratiquée, et dans laquelle séjournera l'opérée, a été aménagée et chauffée depuis plusieurs jours.

L'anesthésie est amenée au moyen du chloroforme. Avant de procéder à l'opération, M. Tarnier renouvelle encore l'exploration, que ne gênent plus les plaintes de la malade ni l'impossibilité d'écarter suffisament les cuisses, comme pendant l'état de veille. M. Depaul reconnaît avec lui qu'il serait impossible de manœuvrer aucun instrument de broiement et de réduction.

L'opération commence à onze heures moins vingt minutes, avec l'aide de MM. Depaul, Blot, Guéniot, de Saint-Germain, Bailly, en présence de Mme Callé, maîtresse sage-femme, une grande portie des élèves sages-femmes de la Maternité, et quelques élèves des hôpitaux. On sonde la malade.

M. Tarnier, placé à droite, incise à partir de l'ombilic, sur la

Digitized by Google

ligne médiane, de haut en bas, une à une, les couches de la paroi abdominale. Le péritoine est incisé sur la sonde cannelée. L'utérus apparaît, présentant la partie de sa face antérieure voisine de la trompe du côté gauche et du bord gauche de l'organe. L'utérus est maintenu dans cette position par M. Depaul qui, en même temps, maintient accolées les parois utérine et abdominale.

Alors M. Tarnier, suivant le procédé qu'il a exposé devant la Société de chirurgie, dans la séance du 26 janvier 1870 (voyez *Gazette des Hôpitaux*, 22 février 1870), fait, avec l'aide de M. Blot, la suture utéro-pariétale avant d'inciser l'utérus. Un fil est d'abord passé à l'angle supérieur de la plaie, à l'aide d'une aiguille en fer de lance, recourbée légèrement, munie d'un chas qui porte une anse de fil : la manœuvre est facile, et un aide complète ce point de suture. Un autre point de suture fixe l'extémité inférieure de la plaie ; six autres points semblables sont faits, de haut en bas, sur chaque bord de la plaie utéro-abdominale.

Plusieurs d'entre elles donnent issue au liquide amniotique qui s'échappe en jets filiformes ; en même temps l'utérus laisse suinter, par ces mêmes piqûres, une très-petite quantité de sang, qui coule de haut en bas sur la face antérieure. Aucune suture n'a manqué par section du tissu utérin compris dans l'anse du fil qui la formait. L'incision de l'utérus est faite lentement de haut en bas ; une légére hémorrhagie se produit par une artère et un sinus qui sont aussitôt liés. On aperçoit les membranes ; le cordon apparaît ; il bat.

M. Tarnier procède alors à l'incision de la poche des eaux ; un bras, le gauche, est la première partie fœtale qui se présente ; on opère quelques tractions sur lui, et une jambe (la droite ?) se montre à la partie supérieure de la plaie. M. Tarnier abandonne alors le bras gauche et effectue, sans aucune difficulté, par version, l'issue du produit.

Il est onze heures dix minutes.

Le pouls de la mère bat 112 pulsations.

Bientôt le placenta se présente de lui-même à la plaie; il est extrait, dans toute son intégrité, très- acilement.

L'utérus se rétracte ; aucune des ligatures ne cède ; aucune ne se détache. Les lèvres internes de la plaie utérine se rapprochent, tandis que les lèvres externes sont un peu portées en dehors. Une sonde en gomme élastique est introduite dans l'orifice interne du col et retirée par le vagin. L'orifice interne a les dimensions d'une pièce de cinquante centimes.

Digitized by Google

Deux sutures, comprenant les bords de la plaie utérine et de la plaie abdominale, les rapprochent et les maintiennent. Pas d'hémorrhagie.

Une toile de taffetas gommé, dont les bords sont enduits de collodion, recouvre la plaie : une couche de charpie et un bandage de corps complètent l'appareil. Pot. avec 0,05. ext. théb.

La malade est changée de linge et laissée sur son lit d'opération; on lui recommande le repos le plus absolu. Aussitôt après ces premiers soins, elle se plaint de coliques très-aiguës dans le ventre, incessantes, presque continuelles, qui lui font exhaler des plaintes ; elle dit qu'elle a froid ; ses yeux sont congestionnés, et le siége d'une cuisson assez vive (chloroforme).

M. Tarnier prescrit une pilule d'extrait thébaïque, 0,05.

Soir. Cette pilule a été rejetée; puis nausées sans vomissement. Pas de garde-robe dans la journée : il y avait eu une selle avant l'opération. La malade s'est plainte, pendant deux heures environ, d'avoir froid, de ne point se réchauffer, quoi qu'on fît pour cela. Elle se trouve bien en ce moment. Depuis deux heures les coliques sont calmées ; en une heure (de cinq à six heures) elle n'en a ressenti que trois fois. 100 puls. Elle a uriné seule; elle n'a point perdu par les parties génitales. La langue est moins sèche que ce matin; elle est un peu humide. Les yeux sont moins douloureux : le droit est le siége d'une légère sécrétion muco-purulente. P. 5 centigr. ext. théb. dans une potion. Sp. de groseille et eau de Seltz. Décoction de guimauve (pour les yeux).

Vers huit heures du soir, pendant dix minutes environ, douleurs abdominales très-vives. 110 puls. Les douleurs se sont renouvelées vers neuf heures. Une heure après, sensation de chaleur, douleur lancinante dans le côté droit de l'abdomen. A ce moment, peau très-chaude, pommettes injectées. Deux fois, la malade demande à uriner, mais il n'y a pas d'évacuation d'urine. A dix heures et quart, survient un premier vomissement; la douleur dans le côté droit du ventre se manifeste de nouveau, mais moins intense et pendant moins longtemps. Soif très-intense. Envie illusoire d'uriner. Douleurs dans le côté droit du ventre et dans la région hypogastrique. Peau très-chaude.

Vers trois heures du matin, la malade s'est plainte d'une grande douleur d'estomac, d'étouffement : elle avait la respiration gênée; le pouls, très-petit, battait 108 fois par minute. Elle a alors vomi abondamment et à plusieurs reprises. Un peu plus tard, les vomissements ont eu lieu de nouveau, accompagnés de

Digitized by Google

vives douleurs de tête et dans la région de l'estomac. Dès le matin, la malade a été changée de linge par les deux élèves sages-femmes qui l'ont soignée pendant toute la nuit et ont recueilli tous les phénomènes qu'elle a présentés.

2 février. A la visite du matin, le pouls, exploré à plusieurs reprises, oscille entre 96 et 104. La malade se plaint du ventre; cependant elle se sent assez bien. Le facies est peu altéré ; le pansement est renouvelé : la charpie est imprégnée d'une quantité notable de sérosité sanguinolente ; il ne s'est rien écoulé par le vagin ; sur la garniture, on constate seulement quelques gouttes de sang.

La malade a pris un peu de bouillon cette nuit.

M. Tarnier réapplique une nouvelle couche de collodion sur l'abdomen, à dix heures du matin.

Vers onze heures, vomissements bilieux, abondants ; soif intense, douleurs abdominales aiguës ; pouls, 120, filiforme.

A une heure, envie illusoire d'uriner ; douleurs abdominales fréquentes et très-vives ; céphalalgie ; pouls, 128.

Une heure après environ, douleurs très-vives qui arrachent des cris à la malade. Les pommettes sont plutôt froides. La malade ne prend qu'un peu de tisane. Elle rejette le bouillon : puis les vomissements bilieux et jaunâtres reparaissent.

Vers quatre heures du soir, le pansement a été renouvelé ; la charpie est imprégnée d'un liquide sanguinolent qui a un peu d'odeur putrilagineuse. Le facies est grippé ; le ventre ballonné.

A cinq heures, pouls, 140, petit, irrégulier. Respiration, 48. Vomissements. Vive douleur de l'épaule gauche. On fait appliquer des compresses trempées dans du chloroforme étendu d'eau.

Vers huit heures, la douleur au niveau de l'épaule gauche persiste toujours d'une façon très-vive; le ventre est très-tendu ; la respiration s'accélère ; agitation ; subdelirium.

Mort à neuf heures moins vingt minutes.

Autopsie faite le 4 février 1870, à dix heures du matin (trente-sept heures après la mort).

Les téguments ont leur coloration normale.

Cavité thoracique. — Le poumon droit est adhérent dans presque toute son étendue ; adhérences assez faciles à rompre. Ce poumon s'insuffle facilement : on trouve seulement de la congestion pulmonaire dans tout le lobe inférieur, prédominant vers le bord postérieur. Pas de noyau d'induration : un fragment de poumon, détaché à ce niveau, est jeté dans l'eau ; il

Digitized by Google

reste entre deux eaux, sans plonger ni surnager complétement. Le poumon gauche s'insuffle très-complétement. Il existe au niveau du lobe inférieur, sur la face latérale, une adhérence de plusieurs cantimètres carrés (5 à 6 environ) très-difficile à rompre, et qui entraîne avec elle la plèvre pariétale.

Pas de liquide dans le péricarde.

Cœur de volume normal, un peu surchargé de graisse. Tissu sain. Epaisseur normale de la paroi des ventricules. Orifices sains. Léger épaississement d'une valvule sigmoïde de l'aorte; état réticulé d'une autre. L'orifice mitral admet aisément le médius.

Dimensions de l'orifice aortique.	6,7
Dimensions de l'orifice mitral.	7,7

Cavité abdominale. Plaie cutanée, 14 centimètres : 14 points de suture. Deux sutures, faites avec un fil de couleur différente, rapprochent les bords de la plaie cutanée, en traversant aussi, toutefois, les deux bords de la plaie utérine.

Adhérences légères, mais très-manifestes, en quelques points seulement, du péritoine viscéral et du péritoine pariétal accolés par la suture utéro-abdominale.

Dans la fosse iliaque et sur la face antérieure du ligament large du côté droit, deux à trois cuillerées de liquide rosé puriforme. A gauche, au point où le ligament rond pénètre dans le canal inguinal, il se trouve un petit caillot de sang, comme celui qui viendrait de deux ou trois gouttes de sang. On trouve à ce niveau, sur le péritoine pariétal, un point correspondant très-vascularisé, dépoli, offrant comme une légère exulcération: il y a une cuillerée à peine de liquide puriforme rosé dans la fosse iliaque gauche.

L'intestin offre des arborisations très-nombreuses; le péritoine du mésentère est également injecté.

L'estomac ne présente rien d'anormal: il est distendu par une grande quantité de matières bilieuses.

L'intestin, dans toute son étendue, présente des follicules très-saillants.

Le foie, volumineux, est comme tigré à sa surface et dans son parenchyme par de petites taches ardoisées qui se détachent sur le fond jaunâtre du tissu.

Bile verte, très-abondante dans la vésicule.

Mon collègue et ami, M. Grancher, a bien voulu en faire l'examen histologique et m'a communiqué la note suivante:

Sur une coupe du foie, conservé dans l'alcool, on trouve que

Digitized by Google

les lobules sont bien plus distincts les uns des autres, séparés par des zones constituées par des traînées de pigment sanguin remplissant les cellules de la périphérie du lobule. Ce pigment est la trace de congestions anciennes.

Les cellules hépatiques ont des contours très-peu nets ; le noyau plus volumineux est plus brillant, le protoplasme plus granuleux et plus réfringent ; beaucoup contiennent des vésicules graisseuses.

Autour des plus gros vaisseaux, une certaine quantité de cellules embryonnaires traduisent un commencement de sclérose.

Quant aux zones plus noires, entourant un petit îlot pâle, elles répondent aux points où l'accumulation de pigment est le plus considérable.

La coupe de quelques gros vaisseaux donne un contenu rempli d'une matière granuleuse, pâlissant par l'acide acétique. Les autres contiennent des globules sanguins normaux.

Altérations multiples portant à la fois sur la circulation et sur les cellules hépatiques.

Rate petite, de consistance normale.

Le rein droit est très-atrophié, du volume d'une capsule surrénale ; c'est par la dissection des artères rénales qu'on a pu le retrouver au milieu du tissu cellulo-adipeux de la région. Le rein gauche, de volume un peu plus fort que normalement, offre un aspect trilobé ; en un point surtout il semble qu'un rein lui soit surajouté. Les uretères qui s'échappent de chaque rein sont aussi volumineux l'un que l'autre. Les artères et les veines ont le même calibre des deux côtés ; une petite artériole aborde le rein gauche en dehors du hile, vers une des petites saillies mamelonnées de sa surface.

La colonne vertébrale offrait deux courbures anormales. L'une, dont la convexité regardait à gauche, était très-marquée ; cette courbure siégeait à la fin de la région cervicale et au commencement de la région dorsale. Presque tout le reste de la région dorsale était sur la ligne médiane ; puis vers la fin de cette région et au niveau des premières vertèbres lombaires, on remarquait une autre courbure moins considérable que la précédente, à convexité tournée à gauche. Au niveau de l'union de la région lombaire et de la région sacrée, il y avait un enfoncement, une ensellure très-marquée. Le sacrum, comme fortement replié sur lui-même, présentait une excavation profonde vers le milieu de la face antérieure, le coccyx étant très-projeté en avant.

La moelle et le cerveau n'ont pas été examinés.

Digitized by Google

Les côtes étaient très-friables ; on les cassait facilement, et leur fracture ne s'accompagnait pas d'un bruit caractéristique ; cependant on n'avait pas non plus la sensation qu'on éprouve quand on casse les côtes ostéomalaciées d'un vieillard.

Le bassin, dépouillé des parties molles, présentait un tissu assez friable, se laissant facilement pénétrer par les instruments. Le détroit supérieur avait la forme d'un cœur de carte à jouer, la moitié droite ayant des dimensions moindres : l'angle sacro-vertébral un peu dirigé de ce côté, le coude plus accentué formé de ce côté aussi par le déjettement en dedans de la symphyse pubienne en rendent compte.

A l'aide de tiges de bois qu'on a fait passer exactement par les diamètres du détroit supérieur, il a été possible d'en avoir la mensuration exacte. Celle-ci a été faite après trois mois de macération dans l'eau.

De la partie médiane et inférieure de la symphyse pubienne à l'angle sacro-vertébral, 74 millimètres. De l'angle formé à droite par la symphyse pubienne déjetée en dedans à l'angle sacro-vertébral, 32 millimètres. De l'angle formé à gauche à l'angle sacro-vertébral, 49 millimètres. Diamètre transversal du détroit supérieur, passant exactement au-devant de la convexité de la région lombaire, 95 millimètres. L'espace qui sépare les sommets des deux angles formés par la symphyse pubienne, dépliée en dedans, mesure 34 millimètres.

Le tissu utérin était parfaitement sain ; en aucun point le tissu utérin, compris dans les anses des sutures, n'avait été sectionné. La plaie utérine, mesurée après une assez longue macération dans l'eau alcoolisée, avait 70 millimètres. La plaie cutanée offrait alors 115 millimètres.

L'enfant, du sexe masculin, a été transporté le jour du décès de la mère, à l'hospice des Enfants assistés.

Son poids de naissance était de 1,850 gr.

Sa longueur totale, 41 centimètres.

Diamètre occipito-mentonnier, 10 centimètres.

— frontal, 9 —

Diamètre bipariétal, 8 1/2 —

— sous-occipito bregmatique, 7 1/2.

Le poids du placenta était de 450 grammes.

M. Guéniot rappelle, au sujet de cette opération, qu'aucune opération césarienne n'a réussi à Paris depuis quatre-vingt-trois ans, quoique 6 aient réussi auparavant, de 1740 à 1787. Cela est dû surtout à la difficulté de bien nettoyer la

Digitized by Google

cavité du péritoine, comme dans l'ovariotomie, et non exclusivement à l'air délétère de Paris, comme on le croit généralement. Il est vrai que la même imperfection dans le manuel opératoire existe aussi en province, mais là elle est corrigée par le milieu. M. Tarnier a proposé de suturer la plaie utérine à la plaie abdominale pour empêcher l'épanchement de se faire dans le péritoine, mais ce procédé n'a pas répondu à l'attente ; au contraire, le grand nombre de piqûres nécessaires donne lieu à un écoulement sanguin tel que l'inconvénient qu'on veut éviter est amené par les piqûres. M. Guéniot a proposé d'attirer l'utérus en dehors de la cavité abdominale par une anse métallique et d'opérer en dehors ; ce procédé n'a pas encore été mis en pratique. Il faut à tout prix faire éviter l'épanchement dans le péritoine ; sans cela il y aura toujours danger, à moins de rencontrer un organisme suffisamment résistant. Un autre inconvénient de la suture est le danger de la gangrène utérine, qui est synonyme de mort. — Ce bassin est tellement étroit qu'il n'aurait pas pu permettre la céphalotripsie, qui aurait été plus sûrement mortelle ; même mort, l'enfant n'aurait pas pu sortir. C'est un bassin à figure ostéomalacique chez une rachitique. La concavité très-marquée des fosses iliaques, la rétropulsion des branches pubiennes, la flexion du sacrum, sont des signes d'ostéomalacie. Si on pouvait redresser le bassin, on ne pourrait pas constituer un bassin complet, il n'y aurait pas assez d'étoffe. C'est un des cas les plus compliqués qu'on puisse trouver.

Digitized by Google

MARS 1870

PRÉSIDENCE DE M. CRUVEILHIER

SOMMAIRE.

Extrait des procès-verbaux. — 1. Fracture de la voûte du crâne. — 2. Ostéite de la voûte du crâne. — 3. Fracture du péroné, phlegmon gangréneux, alcoolique. — 4. Endocardite avec rétraction des tendons de la valvule mitrale. — 5. Dilatation de l'aorte avec ganglion enkysté dans la paroi de l'artère. — 6. Phthisie laryngée (?) — 7. Gangrène de l'appendice iléo-cæcal. — 8. Tumeurs caséeuses du péritoine pelvien. — 9. Gommes du foie. — 10. Urémie. — 11. Kyste du testicule. — 12. Otite suppurée. — 13. Appendices cutanés des doigts. — 14. Sur deux cas d'ectrodactylie et un cas d'hémimélie.

Observations. — I. Luxation de la colonne vertébrale, par M. Thaon, interne des hôpitaux.

II. Luxation sus-pubienne, par M. Coyne, interne des hôpitaux.

III. Tumeur sarcomateuse du fémur, par M. Paul Berger, interne des hôpitaux.

IV. Ostéite suppurée de l'extrémité supérieure du tibia. Maladie de Bright. Abcès métastatiques dans le rein, par M. Thaon, interne des hôpitaux.

V. Deux cas d'anévrysme du canal artériel, par M. Renaut, interne des hôpitaux.

VI. Tuberculisation des organes urinaires chez un enfant, par M. Foucault, interne des hôpitaux.

VII. Tuberculisation d'un rein, de la vessie et de la portion prostatique de l'urèthre, par M. Thorens, interne des hôpitaux.

VIII. Kyste hydatique de la fosse occipitale, par M. Foucault, interne des hôpitaux.

Digitized by Google

IX. Grossesse gémellaire. Avortement à 5 mois 1/2. Variole congénitale chez un fœtus; absence de variole chez la mère et le fœtus jumeau, par M. CHANTREUIL, chef de clinique d'accouchements.

X. Cancer du sein avec généralisation, par M. HUMBERT, interne des hôpitaux.

---

1. *Fracture de la voûte du crâne.*

M. DEMEULE présente une fracture de la voûte du crâne avec hémorrhagie.

La fracture siége sur le pariétal droit, elle est en étoile, et une fissure se prolonge jusque dans la fosse temporale gauche; la suture temporo-occipitale droite est séparée. Dans la fosse occipitale on trouve un épanchement sanguin, et un caillot communique directement avec le ventricule; presque tout l'hémisphère gauche présente un piqueté hémorrhagique. Du côté droit, petite hémorrhagie dans la corne postérieure, mais moins abondante.

M. LIOUVILLE. — La dure-mère ne paraît pas avoir été déchirée, ce qui a déjà été observé dans plusieurs pièces présentées ici.

M. DEMEULE. — En effet, mais je ferai remarquer qu'il y a peut-être communication entre l'épanchement sanguin et le sinus longitudinal; je n'aurais pu le rechercher sans altérer la pièce.

2. *Ostéite de la voûte du crâne.*

M. OYON présente:

Une voûte du crâne à la face interne de laquelle on distingue un grand nombre de petites taches rosées; cette lésion a été trouvée chez un tuberculeux. En enlevant la fine lamelle de tissu compacte qui recouvre ces taches rosées, on a trouvé dans ces points l'os médullisé; au microscope, on trouve des médullocelles nombreux, mais on n'a pas rencontré de granulations tuberculeuses.

Le sujet était tuberculeux, et il n'était pas syphilitique.

3. *Fracture du péroné; phlegmon gangréneux alcoolique.*

M. THAON:

Ce malade marchait en donnant le bras à un camarade, sa

Digitized by Google

jambe gauche s'est embarrassée dans celle de son ami, le pied a tourné, et tout le corps est venu appuyer sur ce dernier, fixé par terre et dans la rotation.

A son entrée, il était depuis trois jours couché, sans avoir reçu aucun soin.

10 mars. Déformation grossière du cou-de-pied droit : 1° saillie brusque à la face interne, constituée par le fragment supérieur; 2° au-dessus de la malléole externe, coup de hache de Dupuytren; 3° saillie très-marquée du bord antérieur de l'articulation tibio-tarsienne, l'astragale s'est porté en arrière avec le pied; 4° crépitation très-évidente en dehors et en dedans; 5° mobilité très-marquée, *pied manchot*. Au niveau de la saillie interne, tache noirâtre due à la distension de la peau; quelques vésicules, pleines d'un liquide roussâtre, le long du bord interne du tibia. État général : pas de fièvre, température rectale, 37°,2. Mémoire très-faible, intelligence incomplète. Le malade nous apprend lui-même qu'il se livre à la boisson. On applique immédiatement une attelle externe, en plâtre, moulée, qui repousse le pied en dedans, en même temps elle le reporte en avant.

Les jours suivants, le malade se montre fort inquiet, il arrache lui-même deux fois son appareil.

13 mars. Gonflement énorme de toute la jambe droite, coloration noirâtre, vésicules partout. Suffusion jaunâtre de la peau. Frissons. Pouls irrégulier, 100. T. R. 39°,2. Le soir le pouls est à 110.

14 mars. Nuit calme, T. 40°. Le pouls présente des irrégularités, il y a une pulsation avortée toutes les trois pulsations. Bruits du cœur sourds. Le malade n'a jamais eu, dit-il, de maladie du cœur. Dans la journée pas de frissons, inappétence, grande soif, langue sèche; les organes ne présentent rien d'anormal. T. 40°,2.

15 mars. A vomi à plusieurs reprises dans la nuit. Pas de délire, mais sommeille toujours. T. 30°,4. Respir. 32. Le soir, langue fuligineuse, impossible de lui arracher une réponse. T. 40°,8. R. 40. Le membre malade est de plus en plus tendu et noirâtre.

Mort le 16 mars, à quatre heures du matin.

Autopsie le 17 mars, à neuf heures du matin. — Arrachement de la malléole interne. Fracture oblique de la malléole externe à 4 centimètres de la pointe, fragment inférieur taillé en biseau aux dépens de sa face externe. Rebord postérieur du tibia brisé.

Infiltration purulente grisâtre allant du tiers inférieur de la cuisse aux orteils; même le tissu cellulaire intermusculaire pro-

Digitized by Google

fond est infiltré de pus, ou bien seulement très-vascularisé et contenant quelques petits foyers hémorrhagiques. Les deux saphènes contiennent quelques caillots mous, rougeâtres, leur paroi paraît épaissie.

L'endocarde est épaissi, blanchâtre. La fibre du cœur, examinée immédiatement au microscope, est manifestement frappée de dégénérescence granulo-graisseuse.

M. Lucas-Championnière.—Il semblait du vivant du malade qu'il y eût plus de lésions que nous n'en trouvons là; c'est du reste un fait habituel dans cette fracture, et il me semble que c'est à la lésion de la partie postérieure de la mortaise que cela doit être attribué.

M. Thaon. — J'ai vu souvent dans des expériences faites par M. Tillaux cet arrachement.

M. Reverdin fait observer que le ligament postérieur est bien faible et ne paraît pas pouvoir jouer le rôle qu'on lui attribue.

M. Lucas-Championnière.—Ce n'est pas en effet de ce ligament qu'il s'agit mais des péronéo-tibiaux; du reste, il paraît y avoir là plutôt écrasement qu'arrachement.

M. Desprès. — Je suis de l'avis de M. Championnière; il s'agit là plutôt d'écrasement; le déplacement devait se réduire facilement, mais se reproduire aussitôt.

M. Thaon. — Cette remarque est parfaitement exacte; c'est en effet ce qu'on observait.

Je ferai remarquer des lésions d'arthrite, des érosions du cartilage qui se laissait facilement pénétrer par le scalpel.

4. *Endocardite avec rétraction des tendons de la valvule mitrale.*

M. Oyon fait voir :

Le cœur d'une femme morte subitement; la valvule mitrale est insuffisante; les lésions de la valvule se rapportent à l'endocardite, et on remarque une rétraction telle des tendons que l'une des papilles arrive jusqu'à la valvule.

Digitized by Google

5. *Dilatation de l'aorte avec ganglion enkysté dans la paroi de l'artère.*

M. Martin présente :

Le cœur et l'aorte d'un homme de 50 ans. Avec de l'oppression et un essoufflement considérables on constatait au second temps, au niveau de la troisième côte, un bruit analogue au cri du crapaud entendu dans le lointain, et un souffle d'insuffisance mitrale ; pas de signes de compression, œdème localisé à la face.

A l'*autopsie*, on trouve des tubercules pulmonaires, des ulcérations tuberculeuses de l'intestin ; le cerveau macéré. Du côté du cœur une dilatation simple de l'aorte ascendante et du tronc brachio-céphalique ; la dilatation porte sur toute la circonférence et sur les trois tuniques ; celles-ci sont amincies et non athéromateuses ; il n'y a pas de dépôt fibrineux. Le cœur est dilaté et aminci. Dans la paroi de l'aorte on trouve un petit ganglion qui y est comme enkysté.

M. Liouville. — Quelle était la situation exacte de ce ganglion ?

M. Martin. — Il est enkysté dans la paroi de l'aorte et d'autre part adhérent au poumon ; il n'y avait pas de perforation du vaisseau, mais on devait voir par l'aorte la saillie du ganglion.

M. Liouville. — On a vu un cas de communication de l'aorte avec la trachée par l'intermédiaire d'un ganglion enkysté d'une façon semblable.

6. *Phthisie laryngée* (?)

M. Terrillon montre :

La langue et le larynx d'un individu mort de phthisie laryngée dans le service de M. Isambert ; on trouve à la partie moyenne de la face dorsale de la langue, une tumeur assez volumineuse, saillante, végétante, sans ulcération. L'iodure de potassium ne l'a nullement modifiée.

M. Desprès. — Il s'agit ici d'une plaque muqueuse végétante. C'est une lésion fréquente dans les hôpitaux de vénériens. Y avait-il des antécédents ?

Digitized by Google

M. Terrillon. — Il n'y avait aucun antécédent syphilitique et le traitement par l'iodure de potassium n'a amené aucun changement.

M. Liouville. — Je serai moins affirmatif que M. Després. Le malade était tuberculeux et on doit songer à la possibilité de la tuberculose de la langue. J'ai examiné le cas rapporté par M. Trélat; dans ce fait il y avait avec des tubercules constatés à l'examen histologique une tumeur ulcérée; mais d'autres faits ont présenté le même aspect que la pièce de M. Terrillon; il faut donc en faire l'examen complet.

M. Ledentu. — Je crois que dans le cas présent il ne peut y avoir de doutes; j'observe dans ce moment un jeune syphilitique qui présente une lésion de tous points semblable : même forme, même siége, même apparence cornée. On vient de parler des tubercules; je ne sache pas qu'ils se présentent sous cette forme; ceux qui ont été décrits par M. Julliard, dans sa thèse, siégeaient en arrière sur les parties latérales, à la base de la langue, tandis qu'ici c'est le siége des lésions syphilitiques.

M. Desprès demande depuis combien de temps existait la phthisie laryngée; M. Terrillon lui ayant répondu depuis cinq mois, M. Després ajoute : cela me confirme dans mon opinion; il s'agit d'une phthisie laryngée syphilitique; elle s'est développée chez un tuberculeux, et c'est ce qui lui a donné son cachet; quant à la langue, il n'y a pas d'ulcération comme dans le cas de M. Trélat, mais une hypertrophie des papilles, c'est une lésion de syphilis récente.

M. Lafont dit qu'il a vu les cas décrits par M. Julliard; que les lésions siégeaient à la base de la langue, étaient constituées par des ulcérations, et jamais on n'y a observé de végétations comme dans la pièce présentée.

M. Carville demande si la langue ne présentait pas une blancheur particulière. J'ai vu un grand nombre de cas de ce qu'on appelle psoriasis de la langue; ce n'est pas du tout du psoriasis; c'est une lésion qu'on rencontre chez de vieux syphilitiques; ces malades racontent tous qu'à un certain

Digitized by Google

moment ils ont eu des ulcérations bourgeonnantes qui plus tard se sont changées en une surface cornée.

M. Terrillon.—La coloration n'avait rien de particulier; la végétation seule était un peu plus blanche que le reste.

M. Ledentu se demande si la corrélation établie par M. Carville est aussi absolue. Cependant j'observe un psoriasis de la langue chez un syphilitique ; les lésions ne ressemblent point à la pièce de M. Terrillon ; ce qui caractérise le psoriasis ce sont des sillons profonds sur une surface cornée.

M. Carville. — J'ai vu aussi la période des crevasses, période douloureuse, mais je parle de la période dans laquelle la langue est unie, lisse, cornée ; si bien qu'on peut enlever avec le rasoir des lamelles transparentes.

M. Th. Anger. — M. Després nous a dit qu'il s'agissait d'une syphylis récente, j'insiste sur le mot récente, car j'observe un cas semblable, avec plaques muqueuses du voile du palais, la syphilis date d'un mois ou deux.

M. Ledentu. — J'ajoute à ce que j'ai dit tout à l'heure que les crevasses n'ont en elles-mêmes rien de spécifique ; ce qui est spécifique, c'est l'hypertrophie de l'épithélium.

7. *Gangrègne de l'appendice iléo-cœcal.*

M. Fouilloux. — La pièce anatomique que j'ai l'honneur de soumettre à l'attention de la Société a été prise sur un sujet dont l'autopsie a été pratiquée en ville le 17 mars 1870. Voici les renseignements fort incomplets, que j'ai pu recueillir :

Le malade était âgé de 33 ans, habituellement bien portant. Au dire de la famille, il aurait avalé, il y a trois ans, un fragment d'os de poulet. Depuis trois semaines environ, il accusait au niveau de la fosse iliaque droite, une tension douloureuse, avec tendance à la constipation. La douleur avait augmenté avec la tension, mais pas assez vive pour empêcher le malade de vaquer à ses occupations. Il y a six à sept jours, à la suite, disait-il, d'un effort, la douleur est devenue très-intense, la région s'est tuméfiée, les garde-robes se sont arrêtées pendant qua-

Digitized by Google

rante-huit heures. Un purgatif a suffi pour en ramener le cours. Malgré cela, la douleur a persisté, en s'irradiant de la fosse iliaque dans tout l'abdomen, en même temps que celui-ci devenait de plus en plus tendu et ballonné.

Les garde-robes se sont de nouveau arrêtées, un purgatif les a fait reparaître; puis la fièvre s'est allumée, le pouls est devenu fréquent, petit; les traits se sont grippés, et le malade a succombé dans le collapsus: les vomissements ne se sont montrés que dans les vingt-quatre heures dernières et ont été peu intenses.

La nécropsie a montré des adhérences molles des anses intestinales entre elles ; il n'y avait dans le péritoine qu'une très-petite quantité de liquide, plutôt louche que purulent. Le grand épiploon rejeté à droite était épaissi, friable, imbibé d'un liquide séro-sanguinolent, sanieux par places ; les anses intestinales, tant de l'intestin grêle que du gros intestin, étaient uniformément, mais médiocrement distendues. Le cæcum était retenu dans la fosse iliaque par des adhérences celluleuses, plus résistantes et plus anciennes que celles qui réunissaient les anses intestinales entre elles. La cavité du cæcum ne présente rien d'anormal. Sa surface externe présente un développement énorme des appendices graisseux. Au niveau de l'infundibulum iléo-cæcal, on aperçoit un orifice à travers lequel on introduit facilement un stylet. Celui-ci parcourt, le long de la paroi du cæcum, un trajet oblique de 4 à 5 centimètres et vient s'ouvrir à l'extérieur dans une masse allongée, flottante, qui n'est autre que l'appendice iléo-cæcal ; ce prolongement, en effet, est d'une longueur considérable et forme deux parties : l'une intra-pariétale pour ainsi dire, qui est la portion saine, traversée par le stylet; l'autre extra-pariétale, libre, de 4 à 5 centimètres de longueur, a le volume du petit doigt, est d'un gris noirâtre, formée d'une espèce d'éponge putrilagineuse, fétide, percée d'un orifice à son extrémité libre. La cavité de ce prolongement est enflée par des matières fécales demi-solides, entourées d'une couche molle, plastique, et se continuant dans le trajet intra-pariétal. Enfin, à la réunion des deux moitiés de l'appendice, existe une sorte de bride cellulo-fibreuse, en croissant, dont la concavité embrasse le pourtour de l'espèce de collet que présente l'appendice à ce niveau, et au delà duquel il devient de plus en plus volumineux. Les matières fécales se sont probablement accumulées petit à petit dans la portion libre de l'appendice, ont provoqué une réaction inflammatoire par leur présence. Une fois engagées, leur retour dans la cavité du cæcum est de-

Digitized by Google

venue impossible. Alors, soit distension de dedans en dehors, soit étranglement relatif, du moins au niveau de la bride signalée, l'appendice s'est sphacélé, déchiré : de là épanchement, et tous les phénomènes consécutifs de la péritonite, dont le malade aurait peut-être pu se relever, n'eût été la gangrène qui était une cause incessante de péritonite et d'affaiblissement.

Les détails de cette autopsie rendent un compte satisfaisant et de la persistance des garde-robes, puisque le calibre de l'intestin était intact, et de l'inutilité de toute intervention chirurgicale en pareil cas, puisqu'il n'y avait pas trace d'étranglement.

8. *Tumeurs caséeuses du péritoine pelvien.*

M. Luneau, externe du service de M. Proust, présente les organes génitaux d'une fille de 24 ans.

Cette jeune fille, éminemment scrofuleuse, tousse depuis une dizaine d'années, perd ses forces, et a dû entrer déjà à plusieurs reprises dans les hôpitaux; il y a un an survient de l'œdème des pieds et des jambes; l'affaiblissement augmente, les règles se suppriment. A son entrée, l'oppression est excessive, et on constate les signes de cavernes pulmonaires; le cœur paraît sain; les paupières, les membres, la grande lèvre droite et les parois abdominales sont infiltrées. La malade succombe le 10 mars.

Autopsie. — Les deux poumons présentent des cavernes et des adhérences nombreuses; les ganglions bronchiques sont caséeux. Le cœur est sain. On trouve une petite quantité de liquide ascitique dans le petit bassin. Les intestins sont sains; brides anciennes et adhérences de l'épiploon; foie volumieux; rate dure, luisante sur les coupes; reins énormes, grisâtres; dans la substance corticale, il existe un grand nombre de ces granulations amyloïdes qu'on a comparées à des grains de semoule. Les pyramides de Malpighi contrastent par leur couleur rouge avec la substance corticale.

La vessie est vide; le tissu sous-muqueux est infiltré.

Mais la lésion qui nous a frappé d'abord, quoique moins importante peut-être, c'est la présence de nombreuses concrétions blanchâtres ou plutôt d'un blanc-jaunâtre attachées au grand épiploon. D'autres concrétions un peu moins volumineuses existent immédiatement sous le feuillet péritonéal qui recouvre l'utérus et ses annexes.

Digitized by Google

Ces concrétions, dont le volume varie depuis le volume d'une tête d'épingle jusqu'à celui d'une noisette ressemblent tout à fait à des ganglions caséeux; mais elles sont peut-être un peu plus blanches, de forme plus irrégulière et n'occupent pas du tout le siége des ganglions normaux; ces petites masses blanchâtres sont en effet disséminées sur toute l'étendue du grand épiploon.

Une légère pression fait éclater la mince enveloppe péritonéale qui les recouvre, et il en sort une matière en tous points semblable à la matière caséeuse.

Le péritoine qui recouvre l'utérus laisse voir une assez grande quantité de concrétions de même nature.

Elles sont jetées là par endroits comme un semis, et on voit surtout sur la face postérieure des îlots de ces concrétions agglomérées et juxtaposées.

Le pavillon de la trompe du côté gauche contient un volumineux foyer de cette substance jaunâtre qui oblitère complétement le canal de l'oviducte.

La trompe elle-même possède dans son canal deux ou trois foyers semblables; ses parois sont aussi hypertrophiées par places. Le tout présente l'aspect d'un cordon noueux; la lumière de l'oviducte est plus grande qu'à l'état normal.

Du côté droit, la trompe laisse voir les mêmes altérations, mais moins évidentes, parce que des adhérences anciennes l'ont pelotonnée sur elle-même et fixée à l'ovaire du même côté.

Les ovaires sont volumineux et renferment çà et là de petites loges kystiques de la grosseur d'une tête d'épingle.

La cavité du corps de l'utérus contient un peu de mucus sanguinolent. La muqueuse lavée laisse voir quatre à cinq petites ulcérations arrondies, parfaitement caractérisées, reposant sur un fond saillant, semblables à des follicules ulcérés. M. Cornil a bien voulu en faire l'examen, et c'est sous sa dictée que nous avons écrit la note suivante :

« Il existe sur la muqueuse du corps de l'utérus des ulcérations rondes, de 3 à 4 ^{mm} de diamètre.

« L'examen microscopique nous les montre composées par une masse de tissu embryonnaire parcouru par des vaisseaux dilatés qui forment la base de l'ulcère.

« A la surface même de l'ulcère on trouve des éléments ronds (leucocythes) et des cellules d'épithélium cylindrique formant une masse libre. Tous ces éléments sont remplis de granulations graisseuses.

« Il existe aussi dans la muqueuse du corps de l'utérus de petites tumeurs miliaires jaunâtres, superficielles, qui s'enlè-

Digitized by Google

vent facilement avec le mucus qui tapisse la cavité. Ces petites masses sont constituées par une agglomération de corpuscules de pus, dont la plupart sont granulo-graisseux et de cellules d'épithélium. »

M. Luneau se demande si une partie de ces concrétions ne se sont pas formées dans de petits kystes préexistants. La question la plus intéressante à résoudre est de savoir si ces lésions doivent être rattachées à la scrofule ou à la tuberculose.

M. Reverdin fait remarquer l'analogie de la lésion de la trompe avec celles qu'on rencontre dans les cas de tuberculose des organes génitaux de la femme; il s'agit probablement de lésions tuberculeuses, mais il faudrait faire un examen plus complet de la trompe. Dans tous les cas, cette pièce est intéressante par la forme spéciale des lésions, sous forme de nodosités multiples. On a présenté à la Société plusieurs pièces de tuberculose des organes génitaux de la femme, mais aucune n'avait cette apparence spéciale.

(La trompe a été examinée ultérieurement; M. Reverdin a trouvé sur plusieurs coupes des granulations formées d'éléments de petite dimension, infiltrées au centre de quelques fines granulations graisseuses; on ne distingue aucun vaisseau; il est probable que ce sont des granulations grises; mais on n'a pu en rencontrer qu'un trop petit nombre pour émettre une opinion catégorique.)

9. *Gommes du foie.*

M. Deroy présente :

Le foie d'un nouveau-né mort à 5 jours, sans avoir présenté aucune manifestation extérieure de la syphilis. « Le foie renferme des gommes assez nombreuses, sans hépatite interstitielle ; l'examen histologique a été fait par M. Cornil. La mère nie tout antécédent syphilitique et ne présente aucune lésion actuelle ; mais un élève du service dit l'avoir vue, il y a deux ans, dans le service de M. Bernutz, où elle était traitée comme syphilitique. »

M. Reverdin. — A-t-on des renseignements sur le père ?

M. Deroy. — Le père est inconnu.

Digitized by Google

M. Desprès. — Il était tout naturel que cet enfant pût avoir des gommes puisqu'il s'agit d'une syphilis ancienne du côté de la mère.

10. *Urémie.*

M. Ducastel montre les organes urinaires d'un homme mort de dyspnée urémique dans le service de M. Hérard.

La dyspnée, très-prononcée, fit d'abord explorer les poumons; ils étaient sonores à la percussion ; à l'auscultation , on trouve partout une respiration rude mélangée de quelques râles sibilants et ronflants. Mais les urines contenaient de l'albumine, et on fut conduit au diagnostic : urémie. Seulement il fut très-difficile de trouver dans les antécédents du malade l'origine et la cause de cette albuminurie ; il racontait seulement qu'à une certaine époque il avait été sourd et aveugle ; la surdité avait disparu, mais la vue était restée affaiblie, surtout le soir.

Il mourut au bout de quatre jours. A l'autopsie, on trouve dans les poumons un noyau de pneumonie lobulaire ; dans les méninges, de la congestion ; un peu de piqueté du cerveau, sans autre altération de l'encéphale.

Les reins sont atrophiés et bosselés ; à la coupe, on rencontre des kystes remplis non de pus, mais d'urine, communiquant avec les calices et le bassinet dilatés ; la substance rénale est très-atrophiée. Les uretères sont tous deux considérablement dilatés jusqu'à leur embouchure dans la vessie, et présentent des bosselures à leur surface, et, dans leur intérieur, des sortes de brides fibreuses. — La vessie paraissait saine. Quant à l'urèthre, il fut déchiré en un point pendant l'autopsie, et à ce niveau on trouva un peu de rougeur; mais son calibre était normal, car, avant de l'enlever, on y avait passé une sonde.

M. Liouville. — La vessie ne me paraît pas tout à fait saine; elle est dilatée et épaissie.

M. Joffroy. — On voit souvent à la Salpêtrière des femmes mourir de pyélocystite. Elles se rangent dans trois catégories : 1° pyélocystite calculeuse ; 2° pyélocystite due à une affection nerveuse ; 3° pyélocystite consécutive à la vaginite et à l'uréthrite. Peut-être pourrait-on faire rentrer le cas de M. Ducastel dans cette troisième catégorie et admettre que la rougeur constatée dans un point du canal est

Digitized by Google

la trace d'une vieille chaudepisse mal guérie et accompagnée de cystite.

M. Muron. — Ce n'est là qu'une hypothèse, et d'ailleurs la rougeur qu'on remarque au niveau du bulbe est constante dans les autopsies; quant à la déchirure du canal, on sait qu'elle se produit facilement en enlevant l'urèthre.

M. Liouville. — Quel était l'état de la miction ?

M. Ducastel. — Le malade urinait très-bien.

M. Reverdin. — Les brides fibreuses qu'on rencontre dans les uretères doivent être regardées comme une conséquence de la dilatation ; c'est une disposition qu'on rencontre fréquemment dans ces cas ; l'uretère se dilate inégalement, se contourne quelquefois en S comme je l'ai vu dans deux cas, et il en résulte ces sortes de brides, qui sont l'effet et non la cause de la dilatation.

M. Muron demande si le malade n'avait pas d'affection nerveuse, de paralysie.

M. Ducastel répond que non.

11. *Kyste du testicule.*

M. Cauchois présente un kyste du testicule, provenant du service de M. Feréol.

« A la surface du kyste, on trouvait l'épididyme à l'état normal; le liquide de la poche était séreux, et la poche elle-même était formée par du tissu conjonctif revêtu d'un épithélium pavimenteux.

« M. Muron, qui a examiné ce kyste, a trouvé à la surface interne quelques tubes séminifères. »

M. Muron. — Dans un point unique à la surface de l'albuginée, on trouvait quelques petits filaments; ces filaments présentaient au microscope une lumière et contenaient des granulations graisseuses; c'étaient des tubes séminifères atrophiés.

M. Hayem demande si on a déterminé exactement le siége de ce kyste, et si le liquide renfermait des spermatozoaires.

M. Muron. — Le kyste était formé par la tunique albu-

Digitized by Google

ginée; quant au liquide, il ne renfermait pas de zoospermes. Le testicule était atrophié, et ni lui ni le canal déférent ne renfermaient d'animalcules.

12. — *Otite suppurée.*

M. Oyon présente :

Le rocher droit d'un individu atteint de surdité à la suite d'un coup reçu sur la tête ; le malade présentait quand il était debout du vertige. L'oreille moyenne a été trouvée pleine de pus.

M. Bouchereau demande si le malade présentait des mouvements de rotation.

M. Oyon répond qu'il n'y avait qu'une sensation de vertige analogue à celle de l'ivresse.

13. — *Appendices cutanés des doigts.*

M. Ch. Monod présente :

Deux petits appendices cutanés, enlevés sur les cinquièmes doigts d'un enfant de 1 mois. On trouve au centre de ces appendices du cartilage.

14. — *Sur deux cas d'ectrodactylie et un cas d'hémimelie.*

M. Renaut. — J'ai l'honneur de présenter à la Société les dessins représentant deux cas d'ectrodactylie et le moule en plâtre reproduisant la plastique d'un de ces deux cas.

Je ne veux, à ce sujet, que présenter quelques observations ayant trait à la disposition des appendices digitiformes et à leur sensibilité.

J'ai remarqué que ces appendices, non munis de squelette central, peu mobiles, dépourvus d'ongles, ombiliqués à leur sommet, étaient disposés par ordre de décroissance, à mesure qu'on se rapprochait du rudiment représentant le médius, particularité qui n'a pas été notée par les auteurs qui se sont occupés de la question, et qui d'ailleurs pouvait être imputée à l'observation d'une *série* de cas semblables.

Mais un phénomène plus curieux est celui qu'a présenté

Digitized by Google

l'un de ces ectrodactyles, c'est-à-dire l'entière *ane ésie et analgésie* des appendices digitiformes au niveau desquels la brûlure et la piqûre n'étaient pas perçues.

Ayant remarqué que les appendices digitiformes des ectrodactyles sont de tout point semblables à ceux que les hémimèles portent parfois à l'extrémité de leurs moignons, je saisis l'occasion qui me fut fournie à peu de temps de là de disséquer un jeune monstre hémimélien, affecté en outre de bec-de-lièvre.

J'ai alors constaté une disposition reproduite sur le croquis annexé à cette note, les nerfs des rudiments des bras, très-peu reconnaissables si l'on avait voulu les classifier en *médian, radial,* etc., se terminaient *sans fournir une seule ramification à l'appendice digitiforme* par des brides fibreuses, insérées directement au périoste de l'os formant le squelette du moignon.

J'ai cru devoir signaler ce fait et le rapprocher de celui où l'anesthésie des rudiments digitaux a été observée chez un ectrodactyle. Bien que la réserve la plus absolue soit commandée en pareil cas, on conçoit que la constatation de l'absence de filets nerveux dans les appendices digitiformes n'est pas sans importance au point de vue de la pathogénie des anesthésies qu'on observe quelquefois dans ces organes imparfaits.

OBSERVATIONS

Observation I.— Luxation incomplète de la colonne vertébrale. — Erysipèle. — Septicémie urineuse. — Mort 54 jours après l'accident, par M. Thaon, interne des hôpitaux.

Le nommé X..., âgé de 18 ans, charpentier, entrait, le 15 janvier, à la Pitié, salle Saint-Gabriel, service de M. Trélat.

Le malade raconte qu'il portait le matin une grande poutre, aidé de plusieurs camarades; la poutre glisse et lui retombe sur les reins. Chute immédiate, grande douleur, impossibilité de se relever.

16 *janvier.* — Décubitus dorsal, inclinaison du bassin et de tout le corps à droite, membres inférieurs dans l'extension.

Perte complète des *mouvements* dans les membres inférieurs.

Digitized by Google

Insensibilité au contact, à la douleur, à la température, limitée par des lignes assez nettes : en haut le pli de l'aine, en dehors l'union du tiers moyen avec le tiers supérieur de la cuisse, en arrière la crête iliaque. La région sacrée reste sensible. — Périnée, bourses, fourreau de la verge complétement insensibles.

Pas d'actions réflexes ; pas d'érection.

Mais grande douleur dans la région lombaire, exaspérée par le moindre mouvement. Insomnie dans la nuit, à cause des élancements allant de la ceinture aux pieds ; les jambes lui brûlent (*sic*).

Hyperesthésie très-manifeste immédiatement au-dessus de la région paralysée.

Température égale dans les deux membres, supérieure à celle de la partie supérieure du corps.

Ventre distendu par la vessie, remontant jusque près de l'ombilic.

Retention complète. Le cathétérisme ramène environ 2 litres d'urine rouge, sans odeur, sans dépôt, sans albumine, sans sucre.

Le malade ne peut nous dire si la paraplégie a augmenté depuis l'accident ; il prétend avoir senti vivement, la veille, des sinapismes qu'on lui appliquait aux mollets.

Température rectale, 37°,2. On suspend l'examen de la colonne vertébrale, à cause de la douleur.

Soir : Face injectée, pupilles dilatées ; urine claire, 700 gr. T. R., 38°,2. Lavement.

17 janvier. Déjà incontinence légère, il mouille son lit ; néanmoins on retire 700 gr. d'urine ammoniacale, se troublant par la chaleur, et s'éclaircissant de nouveau par l'acide nitrique, qui dégage une grande quantité de bulles. Le malade a rendu son lavement dans la nuit. La paralysie ne s'est pas étendue davantage.

En retournant doucement le malade, on aperçoit, au niveau de la région lombaire, une saillie médiane très-prononcée, une arête vive, formée par l'apophyse épineuse de la 12e dorsale ; cette saillie est immobile. Douleur vive à la percussion, ne s'étendant pas en hauteur à plus de 4 ou 5 centimètres. Matelas d'eau.

Les 18 et 19. Toujours élancements dans les membres. Pupilles dilatées.

Le 20. Urine de plus en plus altérée, de quantité normale. Douleur hypogastrique. Ventre ballonné, constipation. T. R., 39°,2. Lavement purgatif.

Digitized by Google

Le 26. Les 2 pupilles sont dilatées, mais la droite l'est beaucoup plus que la gauche. Fourmillements.

1er février. Amélioration de l'état général; bon appétit; selles régularisées; urines contenant beaucoup de mucus, mais sans pus. Moins de fourmillements. T. R., 38°.

Le 3, soir : depuis quelques heures céphalalgie, envies de vomir, pas de frissons. T. R., 40°.

Du 4 au 15. La fièvre d'hier était due à un érysipèle, parti d'une ulcération, causée par la saillie de l'apophyse épineuse. Cet érysipèle est descendu sur les fesses, la face externe des membres, est remonté sur le ventre et s'est éteint à ce niveau. Pendant cette période, frissons, vomissements fréquents, température rectale oscillant entre 39°,4 et 40°,8.

Le 17. Les fourmillements, la sensation de brûlure ont cessé dans les membres inférieurs. L'urine contient du mucus et du pus.

Du 18 février au 5 mars, on note surtout les phénomènes suivants : Urine contenant du sang, outre les matières précédemment indiquées; cathétérisme difficile; la sonde butte à des inégalités au niveau du col de la vessie. Vomissements bilieux se renouvelant tous les jours et s'accompagnant de douleurs spontanées, exaspérées par la pression au niveau du rebord des fausses côtes. Langue sèche et fuligineuse. Amaigrissement considérable, yeux excavés. La peau des jambes semble trop large pour son contenu. Toujours mêmes phémonènes du côté des pupilles. T. R. du matin oscillant entre 38° et 38°,5. T. R. du soir, 39°-39°,7. Intelligence parfaite, pas le moindre phénomène cérébral. Tous ces troubles sont rattachés à l'ammoniémie; les douleurs étaient dues, comme l'autopsie l'a démontré, à la néphrite parenchymateuse.

10 mars. Vomissements cessent. Voix éteinte. La température baisse considérablement. T. R. du matin, 36°. T. R. du soir, 35°,8. Une heure après, *mort* du malade.

Autopsie faite quarante heures après la mort.

Rien à remarquer dans les *poumons*, le *cœur*, le *foie*, la *rate*. Les membranes du *cerveau* un peu louches, assez finement injectées; liquide sous-arachnoïdien notablement plus abondant que de coutume.

Appareil urinaire. Le *rein droit* pèse 300 gr. La couche corticale paraît très-amincie par rapport à la couche médullaire; la première est jaunâtre, opaque, la seconde très-injectée, les deux sont très-diminuées de consistance. Le bassinet forme au niveau des calices des dilatations considérables, remplies d'un liquide

Digitized by Google

puriforme, la muqueuse au-dessous est vivement injectée et présente même des sugillations. L'uretère est au moins triplé de calibre, et offre les mêmes lésions que le bassinet.

Rein gauche, 250 gr. Il présente, ainsi que l'uretère, les mêmes caractères que les organes correspondants de droite, néanmoins ils paraissent un peu moins accusés.

Examinés au microscope, les reins offrent toutes les altérations de la néphrite parenchymateuse diffuse.

Vessie. Les parois sont hypertrophiées; la muqueuse n'est plus reconnaissable; à sa place existe une surface déchiquetée, grisâtre, répandant une odeur infecte.

Canal rachidien. On ne retrouve plus la saillie de l'apophyse épineuse, celle-ci a été détruite par une eschare profonde, qui a mis les enveloppes de la moelle presque à nu. Les méninges sont libres en arrière, mais en avant elles sont adhérentes à la moelle. Cette dernière est comprimée au niveau de sa terminaison, ainsi que les nerfs rachidiens qui descendent de régions plus élevées, pour se rendre aux trous de conjugaison inférieurs. Le tissu nerveux a perdu sa blancheur; il est devenu jaunâtre sur une étendue de 8^{mm} en hauteur, et autour de ce point on remarque un cercle vasculaire très-marqué, l'arachnoïde se confond à ce niveau avec le tissu nerveux. La moelle enlevée, on peut se rendre compte des agents de sa compression. Au point où elle est lésée, il n'existe pour ainsi dire pas de canal rachidien; ce dernier est envahi par une saillie osseuse, transversale, sorte d'arête, de chevalet, sur lequel la moelle est tendue et écrasée.

Une coupe antéro-postérieure de la colonne osseuse permet d'apprécier les désordres. On voit ainsi que la colonne dorsale a été détachée de la colonne lombaire par la force vulnérante; le disque intervertébral intermédiaire à la 12e dorsale et à la 1re lombaire s'est détaché vers ses 2/3 postérieurs, a arraché au contraire le tiers antérieur de la 1re lombaire. Dès lors la colonne dorsale s'est portée en avant et en bas, glissant sur le plan incliné formé par l'arrachement d'une partie du corps de la 1re lombaire; en même temps cette colonne dorsale a subi une inclinaison latérale gauche assez marquée. La partie postérieure de la face supérieure du corps de la 1re lombaire restée libre est recouverte de bourgeons charnus, abondants, réunis à la dure-mère. La colonne vertébrale, vue de la face antérieure, présente une concavité très-marquée; il semble que le corps de la 1re lombaire n'existe plus, la colonne dorsale ayant glissé au devant de lui. L'examen de la pièce permet encore de com-

Digitized by Google

prendre une légère erreur de diagnostic faite pendant la vie. On avait, en effet, regardé l'apophyse épineuse saillante, comme appartenant à la 12e dorsale. Il n'en était rien, la colonne dorsale ayant subi un mouvement de translation total; la saillie de ses apophyses épineuses s'était effacée, et c'est la 1re lombaire, restée en place, qui s'accusait par une arête vive. D'ailleurs cette erreur, qui s'explique si bien, a été commise par Malgaigne, dont il faudrait corriger à cet égard les moyens de diagnostic.

Le mouvement de translation était rendu possible sur la pièce par la fracture des deux apophyses articulaires des deux côtés, appartenant à la 1re lombaire et à la 12e dorsale.

La moelle, placée dans des liquides appropriés, sera l'objet d'une étude histologique. En effet, en raison de la durée de la maladie, on peut espérer y retrouver des dégénérations secondaires, qui donneraient peut-être l'explication des phénomènes notés pendant la vie, du côté de la pupille.

M. Hayem demande si le malade a présenté des phénomènes douloureux dans les membres inférieurs.

M. Thaon. — J'ai observé des fourmillements et des douleurs fulgurantes pendant les quinze premiers jours; depuis lors, malgré un examen attentif, je n'en ai plus constaté.

M. Joffroy. — Je ne sais pas si, dans le cas de luxation de la colonne vertébrale présenté par M. Thaon, la paraplégie a suivi immédiatement l'accident ou ne s'est produite que peu à peu. Souvent, en effet, malgré des déformations considérables du canal vertébral dans les cas de luxation ou de fracture, la paraplégie ne se produit pas immédiatement et on ne peut, par conséquent, pas l'attribuer à la compression due à la déformation, mais elle se produit plus tard et lentement. A l'autopsie, on trouve dans le canal vertébral de la méningo-myélite et une masse plus ou moins volumineuse de tissu spongoïde; c'est la production lente de ces lésions qui explique le mode de la paraplégie.

A propos de la septicémie urinaire observée chez le même malade, je ferai remarquer qu'on ne la constate pas indifféremment dans tous les cas d'affection de la moelle. Elle manque quand c'est la substance grise qui est primiti-

Digitized by Google

vement atteinte, comme dans l'atrophie musculaire progressive, la paralysie essentielle de l'enfance.

Obs. II. — LUXATION SUS-PUBIENNE, par M. COYNE, interne des hôpitaux.

Le nommé J.... (Élie), âgé de 54 ans, tonnelier de profession, entré salle Cochin, service de M. Lefort, le 1er mai 1870, décédé le même jour.

Cet homme a été écrasé par une voiture dans le courant de la nuit qui a précédé le moment de son entrée à l'hôpital. Le matin seulement il a été trouvé gisant sur la voie publique et amené dans le service, déjà moribond, ce qui fait qu'il ne peut donner aucun renseignement sur la manière dont l'accident qui l'a frappé est arrivé; d'un autre côté, les renseignements recueillis auprès de sa famille permettent de croire qu'il était en état complet d'ivresse lorsqu'il a été renversé.

L'*autopsie* est faite le lendemain.

Le cadavre est celui d'un homme vigoureux; la tête, le tronc et les membres supérieurs ne présentent aucune lésion; seuls les membres abdominaux paraissent avoir été gravement atteints.

Le droit offre au niveau de la cuisse un raccourcissement et une déformation par flexion et rotation combinées, caractéristique d'une fracture de cuisse siégeant à la partie moyenne. Lorsqu'on veut remuer ce membre, crépitation très-forte entendue à distance.

Une incision fait tomber immédiatement dans le foyer d'une fracture comminutive autour de laquelle les masses musculaires sont déchirées, coutuses et infiltrées de caillots sanguins représentant environ en poids 500 gr.

Pour le gauche les lésions paraissent être d'un ordre différent; le membre tout entier repose sur son bord externe.

Ainsi, le pied est couché sur le bord calcanéen et sur le cinquième métatarsien, la jambe sur le péroné et le genou sur le condyle externe. La jambe est légèrement fléchie sur la cuisse qui elle-même présente un degré très-faible d'adduction, ou pour mieux dire le segment du membre est en ligne droite sur le bassin; la saillie du grand trochanter étant effacée, pas de mensuration comparative qui permette de voir s'il y a un raccourcissement ou un allongement, à cause de l'état dans lequel se trouve l'autre membre.

Pas de lésions superficielles ni profondes dans le pied, la jambe et la partie inférieure de la cuisse.

Digitized by Google

Le triangle de Scarpa est singulièrement déformé. Le creux qui correspond au trajet de l'artère fémorale est remplacé par une saillie arrondie, dure, lisse, presque sous-cutanée et suivant les mouvements très-restreints qu'on peut imprimer au fémur. C'est la tête fémorale; l'arcade fémorale est assez fortement soulevée en avant; la racine de la cuisse, dans sa partie interne, est aussi le siége d'un gonflement considérable, mais mou et fluctuant.

Aussitôt après avoir enlevé la peau, on tombe sur un épanchement sanguin infiltré dans le tissu cellulaire sous-cutané et occupant toute la partie interne de la cuisse; la saphène est trouvée intacte, bien qu'exsangue ; sa cavité est conservée.

L'aponévrose fémorale est rompue au niveau de la partie moyenne du moyen adducteur et par cette rupture fait hernie une masse musculaire en bouillie provenant de ce muscle.

Le psoas iliaque se trouve repoussé en dehors, de telle sorte que la tête fémorale vient faire saillie sous les vaisseaux et par sa partie saillante est au niveau de la face antérieure du muscle, la face postérieure du même muscle bridant par une ligne courbe le col et l'appliquant contre la branche ilio-pubienne. Le moyen adducteur, déchiré en plusieurs endroits dans sa partie supérieure, renferme plusieurs foyers hémorrhagiques. Le pectiné est profondément altéré, surtout dans sa partie externe. La tête fémorale a pénétré dans son épaisseur à l'union du bord externe et de l'insertion iliaque de ce muscle et n'est plus séparée des vaisseaux fémoraux que par quelques rares faisceaux musculaires et par le feuillet profond de l'aponévrose fémorale.

Les fessiers étant enlevés, on constate que la cavité cotyloïde est complétement vide, et une dépression de la capsule remplace la saillie arrondie qu'on y trouve d'ordinaire.

Le grand trochanter est tout à fait effacé, correspond dans toute son étendue à la cavité cotyloïde et repose sur la partie postérieure de la capsule qui, elle, forme une sorte de voile à l'ouverture de cette cavité.

Les vaisseaux fémoraux, vus extérieurement, ne présentent aucune lésion extérieure.

On écarte le muscle et le vaisseau et on trouve que la capsule est déchirée en deux points : 1° A sa partie interne et inférieure, à l'endroit où elle est croisée par l'obturateur externe ; 2° la seconde solution de continuité plus considérable, et par laquelle a passé la tête fémorale, se trouve à la partie antérieure et limitée à sa partie externe par le ligament de Bertin resté tout à fait intact et rejeté un peu en dehors et surtout fortement tendu.

Digitized by Google

La tête fémorale, par son bord postérieur et par une partie de la face postérieure du col, repose sur l'éminence ilio-pectinée et, ainsi qu'on peut le voir en soulevant la tête, ces parties portent en creux l'impression des saillies sur lesquelles elles reposent. C'est une sorte d'épreuve négative de cette éminence.

Le ligament rond est rompu au niveau de son insertion à la tête fémorale, et la dépression où elle se fait se trouve en avant et en dedans, de telle sorte qu'il y a une rotation du fémur sur son axe longitudinal d'environ un quart de cercle; l'obturateur externe bride en dedans le col fémoral et est assez fortement rétracté.

Enfin les vaisseaux fémoraux, ouverts avec précaution, ne présentent aucune lésion de leurs parois et leur calibre est intact; pas de lésions des grosses branches qui en partent dans le triangle de Scarpa.

Les réflexions que nous nous permettrons seront très-courtes :

1° Sur le mécanisme de cette luxation.

Il est évident par l'ensemble de tous les délâbrements que la roue de voiture, cause de toutes ces lésions, a d'abord fracturé la cuisse droite en passant au niveau de la partie moyenne, puis est tombée dans l'espace qui séparait la droite de la gauche; mais là, rencontrant une certaine résistance, a amené un mouvement de rotation du membre suivant son axe longitudinal, mouvement dans lequel la tête fémorale a rompu et le ligament rond et la capsule, a ét directement placée sur l'éminence, puis la roue est retombée en dehors, après avoir passé au niveau de l'arcade fémorale.

2° Cette luxation sus-pubienne complète a été d'emblée produite par la cause vulnérante; l'impression que l'éminence ilio-pectinée a faite sur le col et sur la tête fémorale m'en paraît un témoignage irrécusable.

3° Je ne puis que faire remarquer l'intégrité de l'artère et de la veine fémorale; la cavité du tissu cellulaire leur ayant sans doute permis de fuir devant la pression considérable supportée par le membre.

4° Enfin, sur la possibilité ou la non possibilité de la réduction pendant la vie du malade il n'a pas été fait de ten-

Digitized by Google

tatives, l'état grave dans lequel il se trouvait ne l'ayant pas permis.

Mais lorsque l'autopsie eut été faite, elle offrait encore de grandes difficultés et se trouvait surtout gênée par l'obturateur externe qui bridait le bord inférieur du col.

Elle n'était possible que par un mouvement d'adduction, de flexion et de rotation en dedans.

Obs. III. Tumeur sarcomateuse du fémur, par M. Berger, interne des hôpitaux.

Cette tumeur, dont l'apparition remontait à quatre mois, présente les caractères suivants (elle a nécessité l'amputation) :

La peau de la partie inférieure de la cuisse et du genou est épaissie, doublée par un tissu cellulaire hypertrophié, très-gras, plus dense qu'à l'état normal, renfermant çà et là des noyaux fibreux très-serrés, d'où partent des tractus très-longs qui vont soit à la peau, soit aux parties profondes. En dedans, ces tractus la font adhérer très-intimement aux parties profondes représentées en cet endroit par le corps même de la tumeur.

Celle-ci paraît composée de plusieurs lobes formant une seule et même masse qui entoure le fémur en dedans, en arrière et en dehors dans une hauteur de 20 centimètres environ.

En dedans et en bas, la tumeur adhère fortement au condyle interne. En ce point se voient quelques noyaux rougeâtres isolés, gros comme des pois ou des noisettes. Plus haut, elle occupe le corps du vaste interne et du grand adducteur qui ont disparu complétement dans sa masse. Le demi-membraneux lui adhère en un point, le couturier la recouvre et se fond avec elle, tandis que le demi-tendineux et le droit interne en sont indépendants.

En dehors, le vaste interne et le vaste externe sont pris, ainsi que la courte portion du biceps qui en est comme infiltrée. Le lobe externe ainsi formé est moins volumineux, moins adhérent à l'os que l'interne précédemment décrit.

Le creux poplité est resté indépendant et a même conservé sa forme. L'articulation est saine et ne renferme pas de liquide. On remarque seulement un peu d'altération velvétique du cartilage diarthrodial qui garnit la face postérieure de la rotule.

Tous les ligaments articulaires sont sains.

Le tibia et le péroné paraissent intacts.

Coupe. On a pratiqué une section antéro-postérieure du fémur

Digitized by Google

sur laquelle on a fait tomber une autre section verticale interne, perpendiculaire à la première, passant par le centre des endroits où la tumeur adhère d'une part à la peau, d'autre part à l'os. On a aussi séparé un V du tibia, comprenant son bord antérieur et les deux tiers de ses faces antérieure et externe. L'artère fémorale avait préalablement été injectée au vermillon. Enfin, on a pratiqué en trois endroits des coupes verticales dans la tumeur.

Les lobes qui la composent sont d'un blanc grisâtre, très-résistants, lardacés, traversés par des tractus fibreux et même, par places, par des intersections aponévrotiques. Au point où les muscles y disparaissent, on note comme une pénétration réciproque des tissus sains et pathologiques. La tumeur est du reste peu vasculaire, sauf aux endroits où existent les noyaux charnus que nous avons mentionnés.

État de l'os. La substance compacte est en apparence saine, ni amincie, ni perforée en aucun point; mais la tumeur est fort adhérente au périoste au niveau du condyle interne et dans une hauteur de 5 centimètres au moins. Là, la tumeur présente une sorte d'infiltration osseuse : elle est très-vasculaire et renferme des noyaux calcaires. On voit même comme une lamelle osseuse de nouvelle formation se séparer de la lame compacte mince qui recouvre l'épiphyse pour se porter dans la tumeur. En cet endroit, l'os semble faire partie du produit pathologique qui le recouvre.

La moelle est injectée, un peu ramollie ; le tissu diploïque de même.

Mais un peu plus haut, au point où l'épiphyse se joint à la diaphyse, un peu au-dessous de l'origine du canal médullaire un gros lobule, lardacé, dur, jaunâtre, du volume d'une aveline, adhère à la face interne de l'os en se prolongeant en haut dans une étendue de 4 centimètres. Un plus petit noyau, exactement semblable à celui-ci, se présente à la face interne de la lame compacte de l'épiphyse, au point où les altérations sont le plus avancées.

A la coupe, le diploë du tibia se montre peut-être un peu plus vasculaire que d'ordinaire.

Etat des vaisseaux. L'artère poplitée adhère par tout son pourtour à la tumeur qu'elle traverse. L'injection démontre que, tant elle que ses collatérales, ont conservé leurs rapports, leur calibre, leur perméabilité. Néanmoins la circulation collatérale de la face antérieure du genou est très-développée.

Les veines épaissies, dilatées, comme fondues avec le tissu

Digitized by Google

pathologique, forment de véritables sinus qui restent béants à la coupe.

L'examen microscopique, rapidement fait, démontre une trame de tissu conjonctif et fibreux formant de véritables réseaux qui circonscrivent des alvéoles de dimensions variables.

Celles-ci sont remplies par des noyaux libres en quantité et de nombreux corps fusiformes.

En certains points la trame fibreuse constitue à elle seule toute la tumeur.

C'est donc un exemple de tumeur fibro-plastique du périoste et de la moelle remarquable :

Au point de vue anatomique, par l'absence de myéloplaxes;

Au point de vue de la marche, par son développement extrêmement rapide;

Au point de vue des symptômes, par les douleurs excessives qui accompagnèrent son développement et nécessitèrent, ainsi que le trouble rapidement accru jusqu'à une véritable cachexie de la santé générale, l'amputation, aux suites de laquelle succomba la malade.

Obs. IV. — Ostéite suppurée de l'extrémité supérieure du tibia. — Maladie de Bright. — Abcès métastatiques dans le rein, par M. Thaon, interne des hôpitaux.

X...., âgé de 48 ans, charretier, entre le 5 février, salle Saint-Gabriel, hôpital de la Pitié, service de M. Trélat.

Cet homme nous fait le récit suivant : il se portait très-bien jusqu'au 2 janvier, jour où il est pris de malaise. Le 3, il lui est impossible de se lever, à cause d'une douleur dans le genou droit. Le 4, visite d'un médecin, qui lui déclare qu'il a un abcès ; incision immédiate. Le malade affirme que le genou n'était pas gonflé alors, d'où sécurité du médecin.

Interrogé sur ses antécédents, il déclare n'avoir jamais eu ni rhumatisme, ni syphilis. Il a des habitudes alcooliques. Son tempérament est lymphatique. A 15 ans, une maladie du genou *gauche* l'aurait forcé, près d'un an, au repos. A l'âge de 30 ans, il aurait eu mal au genou *droit* pendant quatre mois. Depuis, il n'aurait jamais eu à se plaindre de ces articulations.

Etat actuel. — A la partie supérieure de la jambe droite, un peu en dedans de la tubérosité du tibia, plaie de 3 centimètres, fongueuse ; avec le stylet, on constate des décollements latéraux

Digitized by Google

de la peau, et directement en bas, on trouve l'os dénudé sur une certaine étendue ; en appuyant un peu, l'os cède et on pénètre ainsi très-profondément. Le membre est dans la demi-flexion, la rotation en dedans ; il appuie sur un coussin. Le genou, les culs-de-sac de la synoviale sont tuméfiés à tel point, qu'on ne peut apprécier s'il y a des fongosités. Dans ce but, et pour soulager le malade, avec l'instrument Dieulafoy, on vide l'articulation ; 200 grammes de pus, blanc-verdâtre, sont évacués. Alors on a pu constater qu'il n'existait pas de fongosités, que le condyle externe du fémur semblait gonflé, que le tibia paraissait se porter un peu en arrière, et roulait de façon à laisser un peu plus saillant le condyle interne du fémur; de plus, mouvements anormaux de latéralité et de rotation.

Le diagnostic suivant fut posé : carie de l'extrémité supérieure du tibia ; consécutivement arthrite purulente ; élongation des ligaments articulaires.

Tout le membre est œdématié, de couleur blanchâtre, d'un volume considérable. Mais cet œdème s'étend à tout le reste du corps, œdème abdominal, bourses gonflées, verge en vrille, paupières bouffies.

Au cœur, bruit de souffle, doux, au premier temps, à la base.

Urines en quantité abondante, contiennent une notable proportion d'albumine, pas de sucre. Epithéliums et cylindres.

Pronostic grave, à cause de l'état général compliquant l'état local. On ne peut songer à une amputation chez un individu alcoolique et albuminurique.

Le liquide évacué s'était reproduit le soir même.

Les jours suivants, urines pâles, toujours albumineuses, oscillant entre 2 litres et 2 litres 1/2. Le malade n'a jamais eu de douleurs de rein ; jamais de troubles de la vue, jamais d'hématurie. Diarrhée ; jusqu'à dix selles par jour. Inappétence. Teint pâle.

12 février. Douleurs assez violentes dans le genou ; il est chaud et très-tendu. La diarrhée a diminué, l'œdème est bien moindre, la déformation du genou n'en est que plus apparente. Les urines sont tombées au-dessous de la normale : 1,000 gr. par jour. Pour toutes ces raisons on redoute l'urémie.

Le 23 (matin). Langue sèche. Pupilles excessivement contractées. Pas de frissons. Traînées rosées de lymphatiques, partant de la plaie du genou, pour se rendre au triangle de Scarpa. P., 120. T. R., 39. — (Soir). Le malade n'a pas uriné depuis huit ou dix heures ; la sonde permet d'évacuer à peine 200 grammes de

Digitized by Google

liquide; d'ailleurs, pas de diarrhée, l'œdème n'a pas augmenté. Il est somnolent, T. R., 39,2; R., 24; P. 132.

Le 24. Marmotte dans ses dents. Grimaces de tout le masque facial. Perd ses urines et ses fèces dans le lit. T. R., 38,2. — Le soir, cris, grincements de dents, trismus. T. R., 39,2.

Mort dans la nuit du 24 février.

Autopsie 32 heures après la mort. — Ostéite raréfiante, rouge-vineuse, de toute l'extrémité supérieure du *tibia*. A 8 c. de la surface articulaire, foyer purulent, gros comme une noix, d'aspect blanc-bleuâtre, circonscrit par une véritable membrane, formée par les fongosités de l'os. Cet abcès s'est ouvert au dehors (*trépanation spontanée*). — Au pourtour, périoste décollé, épaissi; en certains points, ostéophytes. — Le *fémur* ne présente aucune altération bien marquée. La *rotule* est doublée en largeur; elle s'est fragmentée spontanément en deux parties : son cartilage est remplacé par des couches éburnées. Sur le reste de l'articulation, les cartilages diarthrodiaux sont ramollis, jaunâtres, présentent partout des érosions superficielles, ainsi qu'une perforation à l'emporte-pièce, au niveau du fémur.

Reins. — Rein gauche, poids 250 gr.; rein droit, 320. Ils sont moins consistants et opaques. La surface est noirâtre par places. — A la coupe, on voit des espaces blanc-jaunâtres, pyramidaux, à base tournée vers la périphérie et à sommet s'avançant jusqu'à l'artère; ces espaces sont formés par des abcès métastatiques. L'examen ultérieur, fait au microscope, après durcissement dans l'alcool, nous a montré dans ces espaces un contenu fibrineux avec granulations graisseuses et leucocytes; les vaisseaux qui s'y rendaient étaient oblitérés. En outre, les canaux urinifères étaient remplis de cylindres colloïdes.

Rien de particulier dans les autres organes : *Rate*, 320 gr., ramollie; *poumons* œdémateux; *cœur* contenant quelques caillots blanchâtres d'agonie; *cerveau* : arachnoïde un peu louche, liquide sous-arachnoïdien plus abondant que d'habitude.

M. Hayem. — A-t-on examiné la vessie et les uretères? On sait que les abcès des reins peuvent être le dernier stade d'une pyélo-néphrite suppurée. Du reste, l'examen microscopique ne pourra que difficilement éclaircir le diagnostic d'abcès métastatiques.

M. Thaon. — La vessie était saine; il y avait cependant un peu de pus dans le bas-fond, et le malade en rendait un peu à la fin de la miction dans les derniers jours.

Digitized by Google

Les uretères paraissaient sains; les calices et les bassinets étaient très-injectés; les papilles rénales blanches.

M. Muron. — Y avait-il des leucocytes dans ces traînées blanchâtres?

M. Thaon. — On faisait sortir des papilles une gouttelette de pus; mais, à l'examen microscopique, je n'ai pas trouvé de leucocytes dans la substance rénale.

Obs. V. Deux cas d'anévrysme du canal artériel, par M. J. Renaut, interne des hôpitaux.

§ I. — *Obs. I.* N..., du sexe masculin, âgé de 2 jours, entre à l'infirmerie de l'hospice des Enfants-Assistés, salle de chirurgie, service de M. Guéniot. Cet enfant n'est atteint que d'un vice de conformation, n'offrant d'ailleurs rien de particulier. Il est atteint d'extrophie vésicale. On lui donne une nourrice.

Six jours après son entrée, il est affecté de catarrhe gastro-intestinal et de diarrhée verte. Il dépérit rapidement; au quatorzième jour, l'enfant meurt amaigri, cyanosé, algide. Il avait été ausculté : aucun bruit anormal du poumon ni du cœur.

A l'autopsie, pratiquée vingt-quatre heures après la mort, je ne trouve que des ulcérations stomacales superficielles et des ulcérations ponctuées du gros intestin. Les uretères se prolongeaient sous la symphyse du pubis pour s'ouvrir à la surface de la vessie retournée en dehors. Les artères ombilicale et vésicale présentaient un volume considérable. Point de stéatose cérébrale; rien de remarquable dans les poumons.

Les gros vaisseaux de la base du cœur présentaient les particularités suivantes :

Le canal artériel, terminé normalement par deux embouchures cylindriques dans l'artère aorte et dans la pulmonaire, était le siége à sa partie moyenne d'une dilatation anévrysmale oblongue, présentant un diamètre d'environ 12 millimètres, et très-dure. (C'est cette dilatation que j'ai l'honneur de mettre sous les yeux de la Société; elle n'a pas été ouverte, mais par le toucher on se rend très-bien compte de l'induration. Il est probable que celle-ci n'est pas due à autre chose qu'à un caillot intra-vasculaire. Je me réserve de compléter dans une prochaine communication l'anatomie pathologique, tant macroscopique que microscopique de la pièce actuellement présentée à la Société.)

Contournant cette petite tumeur, on voit le nerf récurrent

Digitized by Google

former une anse tout à fait semblable à celle qu'il fait autour de l'aorte. Cette disposition est représentée sur le croquis annexé à cette note et dû au crayon de M. Frédéric Renaudot.

Obs. II, provenant du service de M. le Dr PARROT. — Godard (Pierre), né le 17 septembre 1869, entre à l'infirmerie le 19, meurt le 23 septembre à onze heures du matin d'un œdème des membres inférieurs, accompagné d'ictère.

A l'autopsie, on trouve de la stéatose meningée et des noyaux de stéatose cérébrale immédiatement au-dessous de la paroi ventriculaire. La muqueuse gastrique est injectée, le poumon sain, les reins remplis d'infarctus uriques ; le foie est vert bronzé, injecté de sang épais, noir et visqueux.

Il existe dans l'oreillette droite un caillot fibrineux décoloré, très-adhérent; il en existe un moins gros dans l'oreillette gauche ; pas d'altération du myocarde.

Le canal artériel, rétréci ou ayant à peu de chose près le calibre normal chez un enfant de cet âge, à ses deux extrémités, est rempli dans le reste de son étendue par un caillot cruorique résistant, qui dans quelques points est très-adhérent à la paroi vasculaire et ne peut en être arraché que par déchirure et en y laissant adhérer des fragments.

Il y a là une véritable dilatation olivaire du canal par un caillot qui a le volume d'un petit noyau de cerise, très-ferme, à coupe lisse et luisante, à teinte légèrement grise à sa périphérie, et qui, bien qu'homogène, paraît plus jeune dans sa partie centrale que dans les régions qui sont en rapport avec la paroi vasculaire.

§ 2. Les deux cas que nous venons de signaler à l'attention de la Société sont remarquales à plus d'un titre : outre qu'ils offrent deux nouveaux exemples d'une lésion dont la science ne possède que onze cas, ils montrent que, contrairement à l'opinion de Thore, on peut rencontrer la dilatation anévrysmale du canal artériel simultanément avec un autre vice de conformation considérable, l'extrophie vésicale.

De plus, ces deux cas montrent très-nettement que l'*anévrysme du canal artériel*, admis par Thore, n'est point du tout une fiction. C'est à tort que les auteurs du chapitre « *canal artériel* » du nouveau Dictionnaire de médecine et de chirurgie pratiques ont prétendu que de pareilles tumeurs n'existaient pas, et que des thromboses en avaient imposé

Digitized by Google

pour des anévrysmes à Thore, Parise et Billard, affirmations reposant sur ce seul argument que ni la théorie de la circulation sanguine dans le canal artériel, ni le mode d'oblitération de celui-ci, ne pouvaient chez le fœtus et le nouveau-né rendre compte de la production d'anévrysmes sur ce point.

Pour ce qui est de l'argument tiré des conditions dans lesquelles s'exécute la circulation chez le fœtus, nous dirons qu'on n'en peut rien déduire contre les treize faits bien constatés existant actuellement dans la science ; quant à l'oblitération du canal artériel, elle ne s'effectue point, comme on l'a prétendu, par suite de fausses membranes amenant une adhésion, ni par l'organisation d'un thrombus comme le prétendait O. Weber, mais bien par végétation de la couche conjonctive sous-épithéliale des artères, qui pousse des prolongements fongiformes obturant la lumière du vaisseau par leur boursouflement. J'ai eu l'occasion d'observer souvent ces faits dans les artères ombilicales des enfants âgés de quelques jours, et aussi dans le canal artériel en voie d'oblitération. J'aurai l'honneur d'exposer prochainement plus en détail à la Société le résultat de mes recherches sur ce point ; je me contenterai de dire actuellement qu'elles sont en parfaite concordance avec les observations de MM. Cornil et Ranvier sur le mode d'oblitération des artères après section ou ligature.

Obs. VI. TUBERCULISATION DES ORGANES URINAIRES CHEZ UN ENFANT, par M. FOUCAULT, interne des hôpitaux.

L... Marie, âgée de 5 ans, entre le 22 février 1870, salle Sainte-Geneviève, n° 8 (service de M. H. Roger, hôpital des Enfants malades.)

Au dire des parents, elle serait souffrante depuis un an ; elle a beaucoup maigri ; dans ces derniers temps, elle tousse et est sujette à la diarrhée.

Au moment de son entrée, l'enfant a un extérieur cachectique ; une pâleur et un amaigrissement, que ne justifient ni l'état du ventre, souple et non développé, ni celui de la poitrine ; là cependant on note des râles muqueux disséminés dans tout l'appareil bronchique et une sonorité générale faible.

Digitized by Google

La fièvre est forte le soir, exacerbante ; tandis que la température du matin oscille autour de 38°, le soir, elle monte au-dessus de 40°. L'urine n'est pas examinée.

Les phénomènes morbides s'accusent davantage et rapidement. — Le 5 mars, on note que la respiration a pris le timbre tubaire, dans les deux côtés de la poitrine et surtout aux sommets ; elle s'accompagne de râles sibilants et muqueux. La toux est petite, sèche, fréquente. — Le 8, c'est le ventre qui devient douloureux avec un peu de tension et avec un développement des veines superficielles.

Les jours suivants, l'enfant est ordinairement plongé dans un demi-sommeil, mais il n'y a pas de phénomènes cérébraux accusés. La bronchite augmente, des râles épais, bulleux, un véritable gargouillement remplissent la poitrine, et l'enfant meurt le 20 mars.

Autopsie. — Poumons. — Adhérents dans une grande partie de leur étendue, les deux poumons présentent, et cela d'une façon à peu près égale dans tous les lobes, une quantité énorme de granulations grises, réunies en groupes très-rapprochés les uns des autres. Quelques points, qui semblent des granulations jaunes, ne sont en réalité que des orifices de bronchioles coupées et pleines de muco-pus. Point de cavernes.

Notons les trois particularités suivantes :

1° Sur plusieurs points de la surface pulmonaire, et particulièrement du lobe supérieur gauche, existent de grosses bulles d'emphysème sous-pleural qui, soulevant la séreuse, laissent voir par transparence les granulations sous-jacentes dans le parenchyme pulmonaire ; on croirait presque à de petites cavernes très-superficielles, si la plèvre n'était en ce point amincie et transparente, et s'il s'en échappait autre chose que de l'air.

2° Des bulles d'emphysème, également assez grosses, se montrent dans le tissu cellulaire du médiastin antérieur, figurant trois grappes accolées à la face antérieure du péricarde.

3° La troisième particularité, c'est que les ganglions bronchiques étaient exempts de toute lésion appréciable à l'œil nu, qu'ils n'étaient pas gros et à peine un peu ramollis.

Le foie, la rate, le péritoine ne contiennent pas de granulations. Il n'en est pas de même des reins et de l'appareil urinifère.

Reins. Gros au moins comme ceux d'un adulte, pesants, sans bosselure, mais de consistance inégale ; il semble en certains points qu'on presse entre les doigts un noyau d'hépatisation, en d'autres un foyer de ramollissement.

Digitized by Google

A la coupe, il s'écoule un liquide louche, et on trouve une altération tuberculo-caséeuse des reins, altération dont le siége mérite d'être précisé.

Le bassinet ouvert forme une poche à paroi rigide, il est un peu dilaté; à la place de la muqueuse dégénérée existe une couche inégale, mamelonnée, de matière caséeuse jaune, étendue sous forme de membrane continue.

Chaque calice, pris l'un après l'autre, présente la même altération; il est un peu dilaté, tubuleux, et limité par une membrane jaune, épaisse de 1, 2 et même 3 millimètres.

Dans la substance rénale, la lésion tuberculeuse se présente sous deux formes, et chaque forme a un siége différent : dans la substance tubuleuse, ce sont des masses caséeuses, offrant à leur centre un ramollissement plus ou moins avancé et même une caverne avec un liquide louche et un détritus jaunâtre. Ces masses ont au moins le volume d'une aveline; il y en a quatre ou cinq dans chaque rein (le rein droit est plus altéré et l'altération plus avancée). En ces points, la pyramide de Malpighi n'existe réellement plus; en d'autres, c'est son sommet qui est devenu caséeux. Enfin, sur la coupe, deux ou trois pyramides sont intactes, et le mamelon qui les termine est comme enchâssé dans le calice tapissé de sa membrane tuberculeuse.

Dans la substance corticale, au contraire, on aperçoit un nombre assez considérable de granulations, les unes grises, transparentes, les autres jaunes; elles abondent dans les colonnes de Bertin et y semblent disposées presque linéairement; elles sont nombreuses aussi à la surface rénale, au-dessous de la tunique fibreuse du rein. Cette altération granuleuse siége surtout dans la moitié supérieure de chacun des reins; autant sans doute que pour les poumons, on serait fort embarrassé d'expliquer cette préférence topique.

Voies urinifères. — Uretères. De même que le rein droit est le plus altéré, de même aussi l'uretère. Celui-ci est transformé en un tube rigide, gros comme le petit doigt environ; incisé, il est partout perméable et même dilaté; sa surface muqueuse est tapissée par cette même couche jaune, épaisse de 1 à 2 millimètres, inégale et mamelonnée, qui existe dans le bassinet et dans les calices.

L'uretère gauche, dilaté et épaissi seulement dans une petite étendue, présente à ce niveau des granulations jaunes, saillantes sur sa surface muqueuse; mais, en examinant de plus près, on voit de très-petits points jaunes entourés d'une zone grisâtre, circonscrite elle-même par une petite collerette épithéliale. Cela

Digitized by Google

ressemble assez à de petites plaques de Peyer en voie d'ulcération (chacune de ces petites rosaces a de 4 à 6 millimètres de diamètre).

Vessie. Sa face muqueuse est singulièrement marbrée, le bas-fond est tapissé de granulations jaunes presque confluentes. De sorte que la même altération, le même aspect se représentent sur toutes les voies urinifères. Le reste de la muqueuse vésicale, enflammé, est criblé de petites ulcérations à fond grisâtre, arrondies ou ovalaires, et comme taillées à l'emporte-pièce.

Dans la portion d'urèthre conservée (environ 1 cent. 1/2), nous avons trouvé deux granulations grises très-nettes.

Les organes génitaux n'offraient aucune particularité.

M. Liouville. — Le cas de M. Foucault se rapproche d'assez nombreuses pièces présentées dans ces dernières années, mais il offre un grand intérêt à cause de l'âge de la malade. M. Foucault a fait remarquer avec raison la prédominance des lésions dans la substance tubuleuse; cependant je ferai observer qu'en décorticant le rein on trouve à la surface une notable quantité de granulations.

M. Foucault. — Ce que je fais remarquer c'est la prédominance des lésions au niveau de la substance tubuleuse; ces lésions étant aussi plus avancées dans ce point.

M. Reverdin demande si on a examiné les organes génitaux, on les examine et on n'y trouve pas de lésions appréciables.

M. Lépine. — Je ne connais pas d'observation semblable sous le rapport du siége, à cet âge; il n'est pas ordinaire de voir chez l'enfant les lésions de la tuberculose débuter par le rein, comme dans ce cas. Il faut tenir compte de ce fait que les poumons ne renfermaient que des granulations, développées après les tubercules des reins.

M. Muron. — La lésion me paraît bien avoir débuté comme M. Foucault le pense, par les parties voisines des papilles rénales, dans la muqueuse des bassinets; les parties du rein qui correspondent aux points des bassinets le plus altérés sont celles qui présentent aussi le plus de granulations dans la substance corticale.

Digitized by Google

Obs. VII. TUBERCULISATION D'UN REIN, DE LA VESSIE ET DE LA PORTION PROSTATIQUE DE L'URÈTHRE, par M. THORENS, interne des hôpitaux.

Albert, âgé de 21 ans, entre le 13 novembre 1869, à l'hôpital Saint-Louis, salle Sainte-Marthe, lit n° 10, service de M. Panas.

Au mois de juin 1869, cinq mois avant son entrée à l'hôpital, ce malade avait contracté une blennorrhagie ; il lui en était resté un écoulement uréthral purulent. La miction était douloureuse; vers la fin de l'émission de l'urine, il y avait un peu d'hématurie. De temps à autre, on constatait de l'incontinence d'urine. Le malade accusait des douleurs assez vives au périnée, à l'hypogastre et jusque dans la région inguinale. Le malade était pâle, très-amaigri ; il toussait fréquemment. On constatait de la matité au sommet des poumons, surtout à droite et des craquements. Au toucher rectal, on sentait la prostate comme bosselée, présentant dans son épaisseur des sortes de nodosités, ce qui fit porter le diagnostic de tubercules de la prostate, accompagnant des tubercules pulmonaires.

Le 4 mars 1870, le malade succombait.

A l'autopsie, on trouve tous les organes sains, sauf les poumons et l'appareil génito-urinaire.

Les poumons offraient tous les signes de la tuberculose; les sommets étaient creusés de quelques petites cavernes et renfermaient des foyers caséeux, la base présentait de nombreuses granulations tuberculeuses.

Le rein gauche était diminué de volume ; à l'intérieur, il présentait une sorte d'étranglement à sa partie inférieure, qui le faisait paraître comme bilobé. A la coupe, on trouvait le bassinet et les calices très-distendus, et communiquant avec plusieurs poches creusées dans l'épaisseur de la substance rénale, et remplies d'une masse caséeuse; en enlevant la capsule, on voyait, dans le tissu même du rein, quelques nodosités tuberculeuses, jaunâtres, du volume d'un pois environ.

L'uretère était dilaté ; son calibre fort augmenté, ses parois épaissies. Sa surface externe, de même que celle des calices et du bassinet, était couverte de saillies jaunâtres, comme réticulées, et dont l'examen microscopique ne permettait pas de mettre en doute la nature tuberculeuse et le siége dans l'épaisseur de la muqueuse.

Le rein droit et l'uretère droit étaient sains, sauf une quantité assez considérable de sable très-fin, qui remplissait ces organes.

La vessie présentait plusieurs ulcérations de forme ovalaire la

Digitized by Google

plupart, et pouvant avoir jusqu'à 1 centimètre dans leur plus grand diamètre. La paroi musculeuse était hypertrophiée, offrant quelques colonnes charnues.

La prostate était creusée de plusieurs cavités remplies de matières caséeuses.

La vésicule séminale droite offrait de même deux foyers tuberculeux dans son épaisseur.

La vésicule gauche était saine ; il en était de même des canaux déférents. Les testicules ne présentaient rien à noter, moins leur faible volume.

L'urèthre était aussi envahi par l'ulcération tuberculeuse. Les granulations étaient nombreuses dans la portion prostatique ; elles l'étaient moins dans les autres régions, mais on en voyait jusque dans la fosse naviculaire, où une granulation du volume d'un grain de chènevis se trouvait encore à 3 millimètres environ du méat.

M. Liouville. — J'insiste sur ces pièces qui rappellent celles qui ont été présentées par M. Challand et par moi. Dans un cas l'un des reins était seul malade, ainsi que l'uretère et la vésicule séminale du même côté ; la vessie était ulcérée, mais l'urèthre sain.

Obs. VIII. Kyste hydatique extra-méningé de la fosse occipitale, par M. Foucault, interne des hôpitaux.

D... (Louise), âgée de 12 ans 1/2, entre, le 24 février 1870, salle Sainte-Geneviève n° 24 (service de M. Henri Roger, hôpital des Enfants-Malades).

Elle raconte qu'il y a quinze mois, à la suite d'une chute sur la tête, elle a fait un séjour de quatre mois à l'hôpital Sainte-Eugénie, dans le service de M. Triboulet. Rentrée chez sa patronne, bien portante, elle a repris son ouvrage, qui consistait à faire des feuillages artificiels ; et, quoiqu'elle ait interrompu son ouvrage depuis huit jours, elle a encore les cheveux teintés de vert (vert de Scheele).

Il y a cinq mois qu'on a remarqué que la courbure de la taille s'exagérait ; la concavité dorso-lombaire augmentant, la tête s'est peu à peu redressée. Depuis deux mois, l'enfant est sujette à des vomissements ; enfin, depuis huit jours, la vue s'affaiblit, et l'enfant ne peut plus travailler.

Voici son état à l'entrée (24 février) :

Digitized by Google

Quand l'enfant est debout, ou seulement assise, le ventre est saillant en avant, ainsi que la partie inférieure du thorax; inversement, toute la colonne dorso-lombaire présente une concavité considérable; mais la malade étant soutenue sous les bras, il devient manifeste que la colonne vertébrale n'est pas tordue sur elle-même. C'est un opisthotonos vrai, sans scoliose. Dans cette position, en même temps que le sacrum et les fesses sont saillantes, la tête est fortement renversée en arrière, et l'équilibre, grâce à cette circonstance, est encore possible; en effet, quoique peu solide sur ses jambes, l'enfant se soutient et marche assez bien.

La miction, la défécation se font normalement. Aucun phénomène paralytique de la motilité ou de la sensibilité.

Aucune tumeur sur le trajet de la colonne vertébrale; au contraire, un effacement remarquable des masses musculaires des gouttières vertébrales, un état général de maigreur, la gracilité des membres, devaient nécessairement amener l'idée d'atrophie musculaire, et la déformation du tronc, l'ensellure, tendaient plus particulièrement à faire localiser cette atrophie dans les muscles des gouttières vertébrales.

Le lendemain, de nouvelles particularités apparaissent.

L'enfant étant couchée, l'ensellure persiste, la tête reste redressée; de plus, la petite malade se plaint de souffrir du cou; elle ne peut même reposer qu'avec douleur sur l'oreiller.

Bien que distinguant les objets, elle voit trouble; les pupilles sont dilatées et peu mobiles. L'examen ophthalmoscopique ne nous révèle aucun signe important; cependant, les papilles optiques des deux côtés ne sont pas régulières, et leur contour est un peu louche.

Pas de céphalalgie; mais elle parle de voir tourner les objets. Aujourd'hui que nous connaissons la lésion, il est probable que l'enfant exprimait par là la sensation de tournis, et non de vertige.

Elle est couchée sur le côté, le dos excavé, l'abdomen rétracté, les cuisses fortement ramenées sur le ventre; les genoux fléchis et la tête plus redressée que le jour précédent.

Pas de fièvre; le pouls, qui battait 120 le jour de l'entrée, est tombé à 96.

28 février. Somnolence continuelle et indifférence presque complète depuis la veille. Pas de vomissements, mais l'enfant ne veut rien prendre; constipation. La respiration est lente, presque suspirieuse. Le pouls bat 88.

1er mars. Facies très-altéré; coma sans stertor; l'ensellure

Digitized by Google

persiste, et même s'est encore exagérée. Le pouls marque 100 le matin; le soir, à cinq heures, 88; à six heures, 60.

Mort à sept heures du soir.

Autopsie. — Cavité crânienne. — Au moment où, avec le marteau, on brise le crâne, on perçoit un son creux que produit le choc, et, lorsque la paroi osseuse amincie au niveau des fosses occipitales, a cédé, il s'écoule la valeur d'un verre d'un liquide transparent et limpide. La voûte crânienne enlevée, on voit qu'il existe un espace comprenant toute la partie postérieure de la cavité crânienne, espace limité en arrière par l'écaille même de l'occipital, et antérieurement par la dure-mère, fortement repoussée en avant, de telle sorte que la dure-mère, détachée de l'occipital, forme un voile qui isole de la cavité encéphalique la cavité morbide; celle-ci a environ les dimensions d'une orange. Le décollement de la dure-mère occipitale s'arrête au niveau des sutures occipito-pariétales, et en ce point existent des stalactites osseuses.

Dans cette cavité on trouve une poche kystique; c'est elle qui, au commencement de l'autopsie, a fourni le liquide transparent. Les caractères qu'elle présente ne laissent pas un instant de doute sur sa nature. C'est un kyste hydatique considérable, développé dans la fosse occipitale, entre la dure-mère et l'os.

La membrane kystique enlevée, on trouve au-devant d'elle un second kyste aplati, accolé à la dure-mère, dont les fibres écartées commencent à lui livrer passage; il a à peu près la grosseur d'une noisette.

L'examen microscopique du liquide a permis de voir non-seulement des crochets, mais un nombre considérable d'échinocoques (daus une goutte de liquide prise au fond du vase, on en compte au moins une vingtaine.)

L'effet immédiat du développement de ces kystes dans le segment postérieur de la cavité crânienne a été de repousser en avant l'extrémité postérieure des hémisphères cérébraux, de comprimer le cervelet et la protubérance.

Les sinus veineux, qui arrivent au pressoir d'Hérophyle, décollés de l'os, sont également repoussés en avant et effacés. Les circonvolutions cérébrales sont tassées, aplaties, et leurs sillons à peine visibles. Les vaisseaux de la pie-mère sont presque vides de sang; l'anémie cérébrale est non-seulement à la surface, mais encore la substance nerveuse est molle, et la coupe montre qu'elle est absolument exsangue.

Les ventricules cérébraux sont normaux. Dans l'espace sous-arachnoïdien antérieur existe une petite ampoule; l'examen de

Digitized by Google

son contenu ne nous ayant pas fait voir de crochets, nous doutons fort qu'il s'agisse là d'un troisième kyste.

Cavité rachidienne. — Les méninges spinales sont intactes, ainsi que la moelle ; point de vascularisation notable, point de fausses membranes. Le liquide céphalo-rachidien est parfaitement transparent.

Le foie et surtout les reins sont très-congestionnés. L'intestin ratatiné est également injecté. Sur le mésentère, on trouve une petite hémorrhagie, dans une étendue égale à la dimension d'une pièce de 1 franc. Les deux lobes inférieurs des poumons, et surtout à droite, présentent une hémorrhagie interstitielle diffuse très-étendue ; dans les lobes supérieurs, l'hémorrhagie est lobulaire. Le cœur et les gros vaisseaux contiennent du sang fluide.

Obs. IX. Grossesse gémellaire. — avortement a cinq mois et demi. — Variole congénitale chez un fœtus. — Absence de variole chez la mère et le fœtus jumeau, par M. Chantreuil, chef de Clinique d'accouchements. (Publiée dans la *Gaz. des hôpitaux*, 14 avril 1870.)

La nommée Marie A..., âgée de 20 ans, cuisinière, est entrée au service d'accouchement de la Clinique, dirigé par M. le professeur Depaul, le 27 janvier 1870, à huit heures du soir.

Constitution bonne ; conformation du bassin normale.

Cette femme a été vaccinée dans l'enfance avec succès ; elle porte à chaque bras trois cicatrices bien marquées de vaccine, mais elle n'a pas été revaccinée.

Elle a été réglée la première fois à quinze ans ; elle l'est depuis régulièrement trois ou quatre jours par mois. Date de la dernière apparition : 10 septembre 1869. Le terme de la grossesse serait donc de cinq mois et demi environ. Pas d'accidents, pas de maladies pendant cette période ; quelques nausées, quelques vomissements, seulement pendant les trois premiers mois. Notre accouchée n'a jamais eu la variole.

Les premières douleurs de l'enfantement se manifestèrent le 27 février à sept heures du matin. Quant aux membranes, on les a rompues : la première poche, à huit heures quarante du soir ; la deuxième, à dix heures du soir.

Le premier enfant se présentait par le sommet en O. I. D. P. ; le second enfant par le siége, en S. I. G. A.

La durée du travail a été de quinze heures, la délivrance naturelle.

Digitized by Google

Les enfants sont nés vivants; le premier était du sexe masculin, le second du sexe féminin.

Poids du premier. . . 640 grammes.
Poids du deuxième. . 595 —

Le placenta était constitué par une seule masse, sur laquelle s'inséraient les deux cordons; il y avait deux poches constituées chacune par un amnios et un chorion. Il n'existait aucune communication entre les systèmes circulatoires des portions placentaires appartenant respectivement à chaque fœtus.

Le point intéressant de cette observation me paraît être l'existence de pustules varioliques existant chez un des fœtus, et manquant complétement à la fois chez le jumeau et chez la mère.

Ces pustules occupent principalement la partie antérieure de la poitrine, le dos, le cou; elles sont peu nombreuses sur la face et au niveau des membres. Leur caractère de pustules varioliques est évident; elles sont arrondies, présentent un rebord saillant, une ombilication bien marquée; elles sont blanchâtres et ressemblent beaucoup aux pustules qu'on rencontre sur les muqueuses, à cause de leur macération dans le liquide amniotique. Elles ne sont pas confluentes, mais on peut en compter facilement une quinzaine, disséminées sur les régions que nous venons de nommer.

Les fœtus ne présentèrent à l'autopsie aucune lésion d'organes pouvant expliquer l'avortement. Les annexes (placenta et membranes) n'offraient pas ces dégénérescences spéciales (fibrograisseuses, hémorrhagique, etc.) auxquelles on peut attribuer quelquefois l'expulsion prématurée de l'œuf. Nous n'avons trouvé, soit du côté du père, soit du côté de la mère, aucun antécédent morbide auquel pût être rattaché ce phénomène; aussi, nous inclinons à croire que la variole congénitale d'un des jumeaux a été la cause unique de ce double avortement.

M. Desprès. — Il serait important de savoir si la mère avait été revaccinée.

M. Hayem. — Y a-t-il eu d'autres causes d'avortement? On sait que la maladie et la mort du fœtus sont souvent la cause de l'avortement.

M. Blache remarque que le nombre des pustules est bien petit.

M. Chantreuil. — Les pustules sont rares, j'en compte

Digitized by Google

7 ou 8, mais elles sont caractéristiques, et le nombre ne fait pas grand'chose. — Quant à l'avortement, j'en ai cherché la cause possible du côté de la mère, du côté du père, du côté du placenta, et je n'ai rien trouvé que la variole du fœtus ; je crois donc que c'est cette variole qui a été la cause de l'avortement ; et ce qui me paraît intéressant surtout, c'est que l'autre fœtus soit resté indemne.

M. Hayem. — Il faudrait faire l'autopsie complète et comparative des deux fœtus.

M. Chantreuil. — C'est ce que je compte faire, mais je voulais les présenter avant de les mutiler.

Obs. X. Cancer du sein avec généralisation dans les viscères, le crane et la dure-mère, par M. Humbert, interne des hôpitaux.

P.... Rosalie, âgée de 38 ans, entre à l'hôpital Lariboisière, salle Sainte-Jeanne, le 13 novembre 1869.

Elle a eu six enfants ; elle a nourri les trois premiers. Il y a trois ans, le sein gauche est devenu peu à peu dur et volumineux. Il était le siége de douleurs vives, lancinantes, s'irradiant jusqu'à l'aisselle et au bras du même côté.

Le dernier accouchement a eu lieu en janvier 1869, et cinq mois après, le sein malade commençait à s'ulcérer. En même temps des tumeurs multiples apparaissaient sur le côté droit de la poitrine.

Aujourd'hui le sein gauche est transformé en une masse dure, ligneuse, arrondie, creusée au centre par une ulcération cratériforme, violacée, livide, de la profondeur de trois centimètres environ à droite, plusieurs petits noyaux, très-durs, lisses, mobiles, disséminés çà et là sous la peau.

Les douleurs, qui étaient très-fortes au début de la maladie, sont presque nulles depuis quelque temps.

La malade, qui offre tous les signes d'une cachexie assez avancée, s'affaiblit graduellement. Épanchement pleurétique à gauche ; œdème du bras correspondant, dû à la compression de la veine axillaire par des masses ganglionnaires. Pas d'albumine dans l'urine.

Mort le 19 mars 1870.

Autopsie. — La tumeur du sein et les noyaux sous-cutanés circonvoisins sont mobiles et isolés des muscles et des os ; le

Digitized by Google

sternum, les côtes, les vertèbres dorsales sont envahis par la matière cancéreuse.

Un litre de liquide environ dans la cavité pleurale gauche; poumon aplati, refoulé contre le rachis, tapissé de fausses membranes; noyaux cancéreux, du volume d'une noisette dans son épaisseur. Deux ou trois très-petits au sommet du poumon droit.

Cœur très-petit, sain; rate saine. Reins très-anémiés, pâles, graisseux. Le foie contient quelques petits noyaux cancéreux, peu nombreux. Les ganglions axillaires sont confondus en une masse qui comprime les troncs veineux. La clavicule gauche vient se perdre en dehors dans le tissu cancéreux.

Le crâne et la dure-mère présentent les lésions les plus remarquables; le crâne est érodé en dehors et en dedans sur plusieurs points; la matière morbide fait saillie çà et là, soit à la face externe, soit à la face interne; par places, il y a une perforation complète, qui n'est obturée que par la masse cancéreuse. En avant, sur le frontal, dépression circulaire de la table interne, très-amincie, répondant à une destruction profonde.

La face interne de la dure-mère est parsemée de noyaux aplatis, généralement assez réguliers et circulaires, d'aspect mamelonné. Les plus larges ont l'étendue d'une pièce de 50 centimes. Quelques-unes sont irréguliers; de petites granulations font saillie à la face interne des méninges.

Cerveau et base du crâne sans aucune lésion.

Rien dans les organes génitaux.

Au microscope, on aperçoit très-nettement un stroma alvéolaire caractéristique, rempli de cellules cancéreuses; la plupart sont très-volumineuses, arrondies, et renfermant une grande quantité de noyaux pressés les uns contre les autres.

Ce qui fait l'intérêt de cette observation, c'est non-seulement l'aspect spécial que présentait le cancer primitif du sein entouré de ses noyaux sous-cutanés et l'étendue de sa généralisation, mais ce sont surtout les lésions du crâne et celles de la dure-mère qui se rencontrent plus rarement, et qu'on s'attendait d'autant moins à trouver ici que la malade n'avait jamais présenté le moindre trouble de sensibilité et de mouvement, et avait conservé jusqu'au dernier moment l'intégrité de ses facultés intellectuelles.

Digitized by Google

AVRIL 1870

PRÉSIDENCE DE M. CRUVEILHIER

SOMMAIRE

Extrait des procès-verbaux. — Périostite du fémur. — 2. Périostite du calcanéum. — 3. Luxation du rachis. — 4. Anévrysme de l'aorte rompu dans la plèvre. — 5. Rupture spontanée de l'aorte. — 6. Considérations sur la plaie de la trachéotomie. — 7. Gastrite alcoolique. — 8. Lymphadénôme du duodénum. — 9. Tumeurs polypeuses de l'intestin; invagination. — 10. Gommes du foie. — 11. Foyer athéromateux du foie. — 12. Maladie bronzée; altération des capsules surrénales. — 13. Epanchement sanguin par rupture d'une capsule surrénale chez un nouveau-né. — 14. Tumeur fibreuse de l'utérus. — 15. Cancer multiple. — 16. Hémorrhagie du pédoncule cérébral droit. — 17. Considérations sur l'évolution des lobes frontaux.

Observations. — I. Lésions pulmonaires; insuffisance consécutive de la valvule tricuspide, par M. Villard, interne des hôpitaux.

II. Anévrysme de l'artère coronaire stomachique, par M. Villard, interne des hôpitaux.

III. Rétrécissement du rectum; corps étranger, par M. Chaume, interne des hôpitaux.

IV. Compression du canal cholédoque et de la veine porte par des ganglions hypertrophiés, par M. Pozzi, interne des hôpitaux.

V. Vice de conformation des organes génitaux chez une femme, par M. Villard, interne des hôpitaux.

VI. Tubercules du testicule, par M. Rendu, interne des hôpitaux.

Digitized by Google

VII. Kyste de la trompe gauche; rupture, péritonite, mort, par M. Peltier, interne des hôpitaux.

VIII. Abcès du cerveau, par M. Rodocallat, interne provisoire.

IX. Tumeur de l'orbite; tumeurs cutanées multiples, siégeant dans les glandes sudoripares, par M. Humbert, interne des hôpitaux.

---

1. *Périostite du fémur.*

M. Campenon présente un cas de périostite de l'extrémité inférieure du fémur.

L'affection avait une marche lente, obscure; on crut d'abord à une simple contusion, puis il se forma un abcès qui s'ouvrit; le membre se fléchit; on percevait un craquement qui pouvait être attribué à une lésion de la jointure, mais qui était dû au décollement de l'épiphyse; il n'y a aucune complication articulaire; le périoste est resté adhérent à la partie postérieure de l'os.

2. *Périostite du calcanéum.*

M. Campenon présente un cas de périostite du calcanéum.

Dans ce cas, la marche était aiguë; les symptômes généraux dominaient; elle était survenue chez un enfant de 10 ans. Au bout de huit jours, un abcès se forma, et on put pratiquer l'ablation complète du calcanéum.

3. *Luxation du rachis.*

M. Albert Hybord présente une luxation de la sixième vertèbre cervicale sur la septième.

Les apophyses articulaires de la sixième ont passé en avant de celles de la septième; le corps de la vertèbre présente une petite fracture en avant.

La pièce a été prise sur un cocher tombé de son siége sur la tête, qui succomba, en trente-six heures, à l'asphyxie; il avait présenté une température de 42°.

Digitized by Google

4. *Anévrysme de l'aorte rompu dans la plèvre.*

M. Ullé présente un anévrysme de l'aorte descendante ouvert dans la plèvre gauche et les bronches.

La pièce a été recueillie sur un boulanger, qui entra à l'hôpital avec de la dyspnée et une hémoptysie; les crachats étaient rouges et nummulaires. On trouvait un peu de matité, et on pensa à une tuberculose. Puis le malade rendit du sang spumeux. Tout à coup il fut pris d'étouffements et mourut subitement.

Autopsie. — Plèvre gauche remplie de caillots de sang gelée de groseille; anévrysme de l'aorte descendante; pas de compression de l'œsophage ni du récurrent. Une petite bronche présente une perforation communiquant avec l'anévrysme; le poumon, très-adhérent à la poche, a fini par céder dans un point, et c'est par cette déchirure que l'anévrysme s'est vidé dans la plèvre. La colonne vertébrale est à peu près intacte.

Le cœur présente un épaississement des valvules sigmoïdes. L'aorte est athéromateuse.

5. *Rupture spontanée de l'aorte.*

M. de Lignerolles montre le cœur d'un officier mort au Gros-Caillou, par rupture de l'aorte.

Ce militaire, d'une constitution vigoureuse et d'une certaine obésité, avait une réputation de fort mangeur; il souffrait depuis longtemps d'une maladie du cœur, et, à plusieurs reprises, il avait séjourné plus ou moins longtemps à l'hôpital militaire du Gros-Caillou; il y était revenu au mois de février, et on avait constaté l'existence d'un rétrécissement aortique avec hypertrophie du cœur. Sorti de cet hôpital au mois de mars, il avait pu reprendre son service, et sa santé s'était maintenue assez bonne. Mais le 17 avril, après avoir été de garde au ministère de la guerre, où il avait déjeûné, il mourut subitement en franchissant la dernière marche d'un escalier au deuxième étage.

A l'*autopsie*, on trouve environ 400 grammes de sang, caillots et sérum, dans le péricarde. Le cœur est à peu près doublé de volume et recouvert de tissu adipeux. A sa coupe, on constate une hypertrophie assez considérable des parois du ventricule gauche; elles mesurent 5 centimètres dans leur partie la plus

Digitized by Google

large, c'est-à-dire au niveau de l'orifice mitral. La valvule auriculo-ventriculaire paraît saine; elle retient l'eau versée dans le ventricule. Il n'en est pas de même des valvules sigmoïdes de l'aorte, qui sont épaissies et présentent la dégénérescence athéromatause: sur deux d'entre elles, les concrétions calcaires atteignent le volume d'un pois. Mais la lésion principale siége sur la partie initiale de la crosse aortique. Les tuniques artérielles contiennent, dans leur épaisseur, des athéromes nombreux et étendus en plaques; l'une de ces productions a été divisée, dans sa largeur, par la rupture qni s'est faite à 2 centimètres environ des valvules sigmoïdes. Cette déchirure, d'une étendue de 3 à 4 centimètres, occupe la moitié à peu près du calibre de l'aorte; elle est transversalement dirigée, c'est-à-dire parallèlement à la base du cœur; linéaire dans les trois quarts de son étendue, elle est sinueuse dans le reste de sa longueur; dans la première partie, ses bords sont nets et semblent le résultat d'une incision; dans sa dernière partie, ils sont déchiquetés. Toutes les tuniques de l'artère contribuent à cette déchirure. Tel est l'aspect de la rupture par la face interne de l'aorte; la face externe présente un épanchement de sang entre la tunique moyenne et la tunique externe entourant la déchirure dans une étendue de 2 à 3 centimètres. Aucune altération dans le cœur droit. Les autres organes n'ont pu être examinés.

6. *Considérations sur la plaie de la trachéotomie.*

M. Laborde donne le résumé de recherches sur un point de la trachéotomie.

« Il s'agit d'une des causes de la difficulté d'introduction de la canule ; quand on fait l'incision couche par couche, mais avec une certaine rapidité, dictée par les circonstances, il arrive ordinairement que l'incision de l'aponévrose pré-trachéale est moins étendue que celle de la trachée ; l'aponévrose forme en avant de la trachée ouverte une sorte de pont ou de demi-pont qui empêche d'introduire la canule ; il suffit alors de sectionner le pont. Avec le dilatateur à deux branches, on ne fait, on comprend, qu'augmenter les difficultés ; le dilatateur à trois branches, imaginé précisément en vue de cette disposition de la plaie, le refoule en bas et rend ainsi service. »

M. Després. — On s'exagère les difficultés de l'opération; pour ma part je n'en ai pas rencontré de sérieuses depuis

Digitized by Google

que je pratique. Elle est facile chez l'adulte; elle n'est pas difficile chez l'enfant. Il faut faire l'incision d'un seul coup; il faut la faire assez grande et aller hardiment, sans craindre qu'elle soit plus ou moins oblique; si l'isthme de la thyroïde est large, il faut débrider par en bas; l'important c'est de se donner du jour, et on peut de cette façon toujours mettre à nu trois ou quatre anneaux de la trachée, tant pis si l'incision est ou un peu oblique ou trop longue; je n'ai jamais vu que l'hémorrhagie fût gênante.

Le pont dont parle M. Laborde tient à la position de l'enfant; une fois la trachée ouverte, on néglige, pour l'introduction de la canule, de le maintenir la tête renversée en arrière; alors l'aponévrose remonte, la trachée descend, et l'incision se trouve cachée. Il faut donc, pour l'introduction de la canule, le remettre en position, et avec un doigt dans la plaie chercher l'ouverture; je ne me sers pas pour ma part de dilatateur, qu'on n'a pas toujours sous la main.

Les accidents et les difficultés tiennent, je pense, à une question de décision chirurgicale; si on n'a pas cette décision, on peut l'acquérir ou y suppléer en se donnant du jour.

M. Laborde. — Il est reconnu que les premières trachéotomies qu'on fait sont les meilleures, et cela parce qu'on ne se doute pas alors des difficultés; l'opération est difficile, surtout chez les jeunes enfants, et la preuve c'est que les chirurgiens habiles la font souvent très-mal. Quant à l'argument de M. Després, relatif à la formation du pont, je ne le crois pas fondé; en effet, on trouve le pont à l'autopsie et en mettant l'enfant dans la position de l'opération; la formation du pont tient, selon moi, à ce que l'incision de l'aponévrose est plus petite que celle de la trachée, et cela s'explique par la position que l'on donne au bistouri; l'expérience a d'ailleurs été faite sur le cadavre.

M. Guéniot. — Je ne suis point de l'avis de M. Després quant à la facilité de l'opération; j'en ai fais 6 ou 7 aux Enfants-Trouvés, et si l'hémorrhagie ne m'a pas gêné, c'est toujours l'introduction de la canule qui a été difficile, sans que je puisse me rendre compte de la raison. Dans la

Digitized by Google

dernière de mes opérations, j'ai vu, d'après l'autopsie, que j'avais incisé la trachée trop bas; c'est que j'avais le souvenir d'une trachéotomie dans laquelle on avait divisé le cricoïde et la plus grande partie du thyroïde. Dans mon cas, après bien des tentatives, la canule finit par entrer avec un soubresaut; ce qui me porte à croire exact le fait anatomique indiqué par M. Laborde, mais en inclinant vers l'opinion de M. Després au sujet du mécanisme de la formation du pont; je ne crois pas que la position du bistouri soit une explication satisfaisante. Je ne pense pas, comme M. Després, qu'on puisse impunément et facilement explorer la plaie avec le doigt, car les enfants asphyxient.

M. Laborde. — Nous avons trouvé dans un cas, Flurin et moi, la canule coiffée par l'aponévrose qu'elle avait refoulée devant elle; c'est un fait qui confirme ce que j'avance. Il est facile de se convaincre sur le cadavre que, dans la position donnée au bistouri, l'incision étant faite de haut en bas, on ne fait pas faire assez de chemin à la lame pour que l'aponévrose soit coupée aussi bas que la trachée. M. Giraldès fait, comme on sait, l'incision d'un seul coup; on trouve alors que l'incision de la trachée est plus grande que celle de tous les tissus prétrachéaux. Peut-être vandrait-il mieux, malgré les difficultés, faire l'incision de bas en haut.

Je ne crois pas, comme M. Després, à l'innocuité des incisions trop grandes; si la canule ne les remplit pas, elles exposent à l'emphysème, et on sait combien cet accident est grave.

M. Després. — Puisque des jeunes gens encore inexpérimentés font bien l'opération, c'est qu'elle n'est pas bien difficile. Elle n'est difficile que quand on craint de la faire mal; nous avons vu de nos collègues ne jamais pouvoir la terminer et renoncer à en faire; c'est qu'ils manquaient de décision. Jamais je n'ai eu pour ma part de difficultés pour arriver sur la trachée; quelquefois j'ai dû agrandir la plaie trachéale avec le bistouri boutonné, ou l'entr'ouvrir avec la sonde cannelée. Quand l'ouverture de la trachée est très-basse, il faut présenter la canule de côté en déprimant une

Digitized by Google

des lèvres de la plaie; cela est bien plus sûr que le dilatateur, car souvent, sans qu'on s'en doute, une des branches sort de l'incision de la trachée.

M. Blache. — Nous avons échoué l'année dernière dans un cas où à l'autopsie on trouvait une incision de 4 centimètres; la canule, au lieu de pénétrer, aplatissait la trachée; c'est encore là un inconvénient des incisions trop grandes.

M. Meunier. — Je ne voudrais pas qu'on considérât la difficulté décrite par M. Laborde comme la seule; il y en a bien d'autres; la position de l'enfant, ses mouvements, etc., qui contribuent pour leur part à rendre la trachéotomie souvent difficile. M. Després nous a dit qu'on peut se passer de dilatateur; je crois qu'on fera bien de ne pas négliger ce moyen qui facilite l'opération, opération à laquelle il faut s'exercer, et qui est très-difficile, parce qu'elle est très-émouvante.

M. Guéniot nous a signalé un cas malheureux, dans lequel les cartilages du larynx ont été coupés; mais ce n'est pas une raison pour descendre trop bas; il est bien préférable d'entamer un peu le cricoïde, cela est du reste sans inconvénient.

M. Guéniot. — Je n'ai pas fait cette incision trop déclive volontairement; au contraire, c'est par erreur; et j'ai expliqué que ce qui m'a fait commettre cette erreur, c'est la crainte que j'avais de couper trop haut.

M. Laborde. — Je remercie M. Meunier d'avoir replacé la question sur son terrain; comme lui, je suis convaincu que la trachéotomie présente des difficultés nombreuses; mais j'ai voulu signaler l'une de ces difficultés qui s'explique par un fait anatomique.

7. *Gastrique alcoolique.*

M. Landouzy présente :

Un estomac provenant d'un tourneur, âgé de 48 ans, mort à Saint-Louis (service de M. Guibout), le 30 mars, d'une hémorrhagie cérébrale.

« Les renseignements sur les excès alcooliques (vin blanc et

Digitized by Google

eau-de-vie) nous ont été donnés par la femme et la fille du malade.

L'estomac est petit : calibre des orifices normal.

La muqueuse ferme, grisâtre, épaissie, présente des plis longitudinaux aussi nombreux que saillants : ces plis, qui ont de 0m,004 à 0m,006 d'épaisseur et au moins 0m,01 de hauteur, sont couverts d'un mucus filant et grisâtre.

Le reste du tube digestif ne présente rien à noter : le mésentère et l'épiploon sont surchargés de graisse.

Le foie, de volume normal, n'est ni gras ni cirrhotique. Les reins, considérablement atrophiés (le rein droit pèse 85 gram., le gauche 90), sont chagrinés, granuleux; la substance corticale a presque entièrement disparu (l'urine donnait un précipité albumineux par la chaleur et l'acide).

Le cœur est volumineux.

L'hypertrophie porte exclusivement sur le ventricule gauche.

Dépôt graisseux assez abondant au niveau de la base du cœur, de l'auricule droit et du trajet des coronaires.

L'aorte et les vaisseaux qui en naissent ne présentent ni plaques scléreuses ni athéromes.

L'hémorrhagie, qui a emporté le malade en quatre jours, s'est faite dans l'hémisphère gauche : celui-ci renferme un caillot mou, noirâtre, du volume d'une grosse noix. Les parois du foyer, déchiquetées, sont formées par le corps strié et la couche optique.

Les vertébrales, les artères cérébrales ne sont pas athéromateuses. Les vaisseaux qui naissent de l'hexagone de Willis ont une teinte pelure d'oignon (périartérite diffuse).

On trouve dans les petits vaisseaux plongés dans le caillot et dans ceux des parois du foyer des anévrysmes miliaires.

Nous donnons un résumé complet de cette autopsie parce que nous croyons qu'il n'est pas sans intérêt de noter la coexistence d'une maladie de Bright, d'une hypertrophie du cœur gauche (si souvent indiquées, à tort ou à raison, comme causes prédisposantes de l'hémorrhagie cérébrale), et, en dernier lieu, d'antécédents alcooliques chez un homme mort d'hémorrhagie cérébrale à un âge peu avancé (48 ans).

8. *Lymphadénome du duodénum.*

M. Ullé présente un cas de lymphadénome de l'intestin.

Il s'agit d'un homme qui entra dans le service de M. Lasègue, présentant les signes rationnels de la tuberculose, mais

Digitized by Google

pas les signes stéthoscopiques ; puis il fut pris d'ictère qui persista assez longtemps ; l'ictère diminuait; l'état général s'améliorait quand le malade fut pris de vomissements, de délire, et succomba.

A l'autopsie, on trouve l'estomac très-distendu ; au niveau du pylore, du duodénum et du côlon transverse, on rencontre de grosses tumeurs, qui, à l'examen histologique, sont reconnues pour un lymphadénome développé aux dépens de la muqueuse intestinale. Le canal cholédoque qui traversait la tumeur est distendu au-dessus d'elle, et le foie, gorgé de bile, présente des plaques verdâtres. Rien dans les reins, la rate, le cerveau.

M. Legroux. — Il y avait dans les poumons une pneumonie à forme particulière, que M. Cornil est disposé à nommer pneumonie phlegmoneuse, sans hépatisation véritable, sans tubercule ; elle avait échappé au diagnostic. Quant aux tumeurs abdominales, le diagnostic en était à peu près impossible ; on ne les sentait pas par la palpation.

M. Fernet. — Le sang a t-il été examiné ? — Réponse négative.

9. *Tumeurs polypeuses multiples de l'intestin. — Invagination.*

M. Homolle. — Le malade était entré dans les premiers jours de mars, pour une hernie inguinale du côté droit, devenue irréductible depuis la veille.

Des tentatives de taxis prolongé, faites en ville, n'avaient eu aucun résultat.

Au bout de deux jours, la hernie diminua beaucoup de volume, mais il resta au dehors une masse cylindrique, ferme, régulière, qui descendait jusqu'au niveau du testicule et ne présentait pas les caractères habituels de l'épiploon hernié adhérent.

Bien qu'il fût évident que l'intestin avait été réduit, bien que le cours des matières se fût rétabli, des nausées et des vomissements se produisirent bientôt, que rien ne put arrêter.

Les matières vomies étaient bilieuses, les selles diarrhéiques, jaunâtres, jamais sanglantes ou sanguinolentes. Le ventre restait peu douloureux, non ballonné. Deux jours avant la mort, cependant, il se montra tendu, et trois saillies se dessinèrent vers l'ombilic et les flancs, assez semblables à celles que forment les anses intestinales distendues dans le cas d'étranglement, mais n résentant aucun mouvement.

Digitized by Google

Cependant la fièvre était peu intense, le pouls petit, faiblement accéléré.

Il s'agissait manifestement d'une obstruction intestinale incomplète avec péritonite subaiguë et on pouvait penser soit à un pincement par une bride fibreuse, soit à une invagination.

Le malade, pâle et maigre à son entrée, avait pris dans les derniers temps un aspect cachectique. Il mourut le 24 mars.

Autopsie. — *Estomac* fortement dilaté.

Intestin grêle.— A 0m60 du pylore existe une invagination intestinale, une seconde vers le milieu de l'iléon, une troisième un peu plus bas, une dernière enfin, plus considérable, s'avance jusqu'à 10 centimètres environ de la valvule iléo-cæcale.

Il suffit de rompre de faibles adhérences pour détruire ces invaginations ; elles répondent à des masses polypiformes à surface ulcérée, saignante. Deux tumeurs, moins volumineuses, se rencontrent à l'ouverture de l'intestin grêle ; elles ne sont pas ulcérées. La muqueuse intestinale est intacte au niveau de ces saillies.

A la coupe, le tissu qui constitue les tumeurs est assez ferme, d'un blanc rosé, d'aspect encéphaloïde et laisse un suc laiteux.

Les autres organes abdominaux sont sains ; les ganglions mésentériques peu volumineux.

L'examen microscopique rapide semble indiquer qu'il s'agit d'un sarcôme.

M. Liouville fait remarquer que les tumeurs en plaques sont transversales et n'ont pas la direction longitudinale des plaques de Peyer ; au niveau de quelques unes de ces tumeurs, on observe sur la pièce de la péritonite et une sorte de rétraction des tuniques intestinales ; sur d'autres, au contraire, il n'y a pas trace de péritonite. Les symptômes ont-ils indiqué cette péritonite, et l'examen du sang a-t-il été fait ?

M. Homolle. — Le sang n'a pas été examiné. On a observé chez ce malade d'abord des vomissements sans grand ballonnement; c'est plus tard qu'on a vu se former des tumeurs saillantes sous la paroi abdominale, et apparaître le ballonnement.

M. Reverdin demande si les ganglions mésentériques étaient altérés et si on trouve du suc sur la coupe des tu-

Digitized by Google

meurs; elles n'ont pas à l'œil nu les caractères du cancer, et paraissent plutôt sarcomateuses.

M. Homolle. — Les ganglions sont sains et il n'y a pas de suc sur les coupes.

10. *Gommes du foie.*

M. Hervey présente le foie d'un fœtus expulsé à 7 mois, dans un état de macération avancé.

La mère avait eu des plaques muqueuses à la vulve et des accidents du côté de la gorge, étant enceinte de deux mois et demi environ.

Le foie de l'enfant présente une tumeur qui paraît être une gomme, et sera examinée. L'examen a confirmé cette hypothèse.

11. *Kyste athéromateux du foie.*

M. Landouzy présente un kyste athéromateux du foie (kyste acéphalocyste guéri spontanément).

Sur le foie volumineux et gras d'un garçon boucher de 58 ans, mort à Saint-Louis (service de M. Guibout), d'une congestion cérébrale, on trouve sur la face supérieure, à 0m,02 du bord antérieur, un épaississement blanc-nacré, de la largeur d'une pièce de 50 centimes.

Une coupe perpendiculaire à la face supérieure de l'organe fait voir un kyste régulièrement sphérique, du volume d'une noisette, renfermant une matière blanc-jaunâtre, d'apparence tuberculeuse, semblable, par sa coloration et sa consistance, à du mastic. Cette masse caséeuse est formée de granulations graisseuses, de granulations calcaires et de cristaux de cholestérine.

Au milieu de la masse caséeuse, on distingue, par sa teinte opaline et son aspect pellucide, un noyau de substance friable, semblable à de l'albumine, que le microscope montre parfaitement homogène et amorphe. Ce noyau n'est rien autre chose que les débris d'une hydatide détruite par l'accumulation de matière caséeuse dans le kyste. C'est là un des modes de guérison spontanée des kystes acéphalocystes décrits par Davaine et Frerichs.

On ne retrouve point de crochets d'échinocoques au milieu de la masse caséeuse.

Digitized by Google

L'enveloppe kystique, blanche, résistante, de consistance et d'aspect fibreux, est intimement unie au parenchyme hépatique avec lequel elle est contenue sans ligne de démarcation.

Ses parois sont constituées par du tissu cellulaire condensé et stratifié.

12. *Maladie bronzée ; altération des capsules surrénales.*

M. Chaillou présente des capsules surrénales entièrement dégénérées.

La capsule fibreuse est épaissie ; le contenu est jaunâtre, caséeux. Les reins paraissent sains. Elles proviennent d'un homme qui, depuis dix-huit mois, présenta les symptômes suivants : les accidents commencèrent à la suite de grandes fatigues par des douleurs de reins ; puis survinrent quelques troubles digestifs ; le malade fut alors perdu de vue, et, il y a quinze jours, quand M. Chaillou le revit, son teint ordinairement pâle avait pris une teinte fauve, bronzée, marquée à la face, se perdant sur la poitrine, et très-caractérisée au niveau d'un vésicatoire. Il n'y avait pas de taches sur les muqueuses. Le malade avait en outre des taches de vitiligo. M. Chaillou diagnostiqua alors une maladie d'Addisson. Le malade succomba rapidement. L'autopsie n'a pas pu être complète ; l'estomac, examiné, était sain ; il n'est pas probable qu'il y eût des tubercules pulmonaires.

13. *Epanchement sanguin par rupture d'une capsule surrénale chez un nouveau-né.*

M. Hervey. — Cette pièce a été recueillie à la Maternité, sur un enfant né le 4 avril 1870, mort le 14 avril, au moment où on l'amenait à la visite du soir. On avait seulement remarqué, le matin, qu'il était moins bien portant. Tels sont les seuls renseignements qu'on put avoir à ce moment.

A son autopsie, on rencontra un épanchement de sérosité sanguinolente, occupant toute la cavité abdominale. Dans les parties déclives se trouvaient quelques caillots fibrineux, d'une densité peu considérable. Le foie, la rate, le tube digestif étaient sains. Il en était de même pour les reins, dont la coupe n'offrait aucune altération à l'œil nu. Cependant, en pressant l'uretère, on faisait sourdre un liquide ayant la coloration du sang. Dans la capsule adipeuse existaient plusieurs points ecchymotiques.

La capsule surrénale du côté gauche offrait, dans sa partie

Digitized by Google

médullaire, une coloration rougeâtre; la substance était très-congestionnée. A droite, la capsule surrénale avait le volume d'une grosse noix. Toute la substance médullaire était convertie en une cavité plus ou moins régulière, limitée par la substance corticale et remplie d'un coagulum sanguin.

Sur la face péritonéale on constatait une déchirure d'environ 1 centimètre 1/2 de direction transversale, immédiatement au-dessous du foie, et se continuant avec le foyer sanguin.

Les organes thoraciques étaient normaux.

Enfin, dans les fosses cérébelleuses, il y avait aussi un épanchement sanguin, qui se continuait dans le canal rachidien.

Il n'y avait rien de particulier dans la cavité occupée par le cerveau.

Le tissu osseux de l'occipital était le siége d'une infiltration sanguine très-notable.

L'épanchement de sang qui occupait les fosses cérébelleuses *exclusivement* différait en cela des collections analogues qu'on trouve fréquemment chez les enfants nouveau-nés ou les enfants morts pendant le travail de l'accouchement, et qui se trouvent aussi bien dans les cavités encéphaliques que dans les cavités abdominale et thoracique.

D'ailleurs, informations prises, on sut que le lendemain de sa naissance, deux jours avant sa mort, cet enfant était tombé du lit de sa mère pendant qu'elle l'emmaillottait.

La chute avait eu lieu probablement sur la tête, puis sur la région des reins, d'où l'infiltration sanguine de l'occipital et l'épanchement de sang dans les cavités cérébelleuses, d'où enfin l'apoplexie des capsules surrénales et production d'un foyer sanguin dans celle du côté droit, dont la rupture avait été l'origine de l'épanchement abdominal.

14. *Tumeur fibreuse de l'utérus.*

M. Gripat présente une tumeur volumineuse de l'utérus.

Cette pièce a été recueillie à l'autopsie d'une femme de 46 ans, entrée à l'hôpital pour une tumeur probablement encéphaloïde de l'épaule, à laquelle elle succomba.

La tumeur de l'abdomen est régulièrement arrondie; elle date de quatre ou cinq ans. Il n'y a jamais eu ni métrorrhagie, ni leucorrhée. Au toucher, on trouve le col très-haut, dirigé de droite à gauche et de haut en bas, son orifice regardant à la gauche de la malade.

Digitized by Google

A l'autopsie, on trouve la tumeur volumineuse, lisse, libre dans la cavité abdominale, sans aucune adhérence péritonéale. Les intestins sont refoulés en arrière et en haut, affaissés; la tumeur est coiffée, en haut, par le grand épiploon; la vessie n'a plus que le diamètre d'une orange, et sa paroi est très-mince. De chaque côté de la tumeur se trouvent de petits corps qui y paraissent comme appendus. A droite, c'est bien certainement l'ovaire qui a sa forme et son volume normal; à gauche, c'est une masse un peu plus considérable qui a la couleur et la consistance d'un lipôme; elle repose entre deux bosselures de la tumeur principale. La tumeur ne tient au bassin que par le vagin et les ligaments larges; à sa partie inférieure se trouve le col utérin entr'ouvert. De nombreux vaisseaux partent de la partie inférieure et latérale de la masse et circulent sous le péritoine qui recouvre la tumeur.

Le poids de la tumeur est de 6 kil. 700; ses diamètres sont de $0^m,72$, $0^m,65$, $0^m,25$ et $0^m,18$.

Une coupe antéro-postérieure et une autre transversale étant faites, on voit que toute la partie superficielle, toute la coque de la tumeur présente l'aspect du tissu de l'utérus considérablement hypertrophié; son épaisseur varie de 10 à 20 millimètres. Cette paroi extérieure peut être facilement séparée du reste de la tumeur, dans une grande étendue, au moyen de simples tiraillements opérés avec la main passée à plat entre elles; la surface interne de la paroi est irrégulièrement parcourue par des faisceaux charnus qui lui donnent l'aspect de la surface interne des ventricules du cœur. Ces faisceaux envoient de nombreux prolongements dans la masse de la tumeur, qui se divise en lobes nombreux et irréguliers, lâchement unis entre eux.

La consistance de la tumeur est ferme à la périphérie, molle au centre, qui tombe en détritus, et où l'on trouve quelques cavités pleines d'un liquide puriforme, grisâtre; elle est lardacée en certains points. Sa coloration est d'un gris sale et brunâtre au centre, tandis qu'elle est rosée dans certaines parties et parsemée de marbrures, surtout dans les lobes inférieurs.

A droite, un peu en avant de l'ovaire, on ouvre la cavité utérine dont la surface est normale; elle présente une longueur de 27 centimètres sur 11 millimètres de largeur en haut. La tumeur est donc située, au moins en grande partie, dans l'épaisseur de la paroi gauche de la matrice et se confond avec l'ovaire.

D'après l'examen histologique pratiqué par M. Liouville, elle

Digitized by Google

est composée de fibres musculaires lisses; dans certains points, les masses morbides ont subi la dégénérescence caséeuse, la mort graisseuse complète, une sorte de modification scléreuse et la dégénération calcaire. Il s'agit donc d'un léiomyôme.

15. *Cancer multiple.*

M. DE LIGNEROLLES présente des pièces provenant d'un militaire, mort au Gros-Caillou.

Il entra pour une adénite cervicale, qui guérit pour reparaître bientôt; les ganglions axillaires et sus-claviculaires se tuméfièrent, puis le malade se plaignit de douleurs dans la région lombaire gauche et succomba à l'asphyxie produite par les tumeurs ganglionnaires.

A l'autopsie, on trouve des masses encéphaloïdes envahissant les muscles du cou et les ganglions bronchiques. Le foie est sain. Les ganglions mésentériques sont transformés en encéphaloïde. Le rein gauche est entouré par une collection puriforme, et il présente de nombreux noyaux encéphaloïdes et des masses cancéreuses ramollies. Le rein droit présente aussi quelques noyaux cancéreux. Les autres viscères abdominaux et le rachis sont sains.

On trouve sur le cœur des plaques blanchâtres, et sur la coupe on voit que ce sont des noyaux encéphaloïdes; dans le ventricule gauche on trouve, sur quelques colonnes, des masses fongueuses; les colonnes charnues sont envahies par le cancer. Enfin on observe encore sous le cuir chevelu et la peau des bras de petits noyaux cancéreux.

A l'examen microscopique, on voit que les fibres musculaires du cœur sont granuleuses, et que les stries ont disparu; c'est peut-être là le début de la dégénérescence cancéreuse.

M. LEGROUX. — Les lésions du cœur paraissent avoir débuté par l'endocarde.

M. JOFFROY. — Je suis de l'avis de M. Legroux; les lésions cardiaques paraissent avoir atteint d'abord les séreuses et avoir pénétré le muscle secondairement. Quant à l'état des fibres du cœur, on sait qu'on y observe à l'état normal des granulations; le cancer, d'ailleurs, ne débute pas de cette façon.

M. DE LIGNEROLLES fait observer que non-seulement il y

Digitized by Google

avait des granulations, mais qu'elles étaient assez nombreuses pour que les stries eussent disparu.

M. Joffroy. — A-t-on examiné le volume des fibres musculaires ; il serait possible qu'au voisinage du cancer les fibres disparussent par atrophie.

M. Legroux. — L'état granuleux des fibres du cœur n'a rien qui doive étonner ; le cœur fonctionnait mal, puisqu'il était atteint par le cancer, et il faut tenir compte encore de la compression due aux ganglions, de la gène de la respiration.

16. *Hémorrhagie du pédoncule cérébral droit.*

M. Leteinturier présente une pièce provenant d'une femme de 62 ans, entrée à l'hôpital avec une hemiplégie ; paralysie complète du mouvement à gauche, sensibilité abolie à gauche ; à droite, résolution sans paralysie ; sensibilité diminuée ; en outre, paralysie complète du moteur oculaire commun à droite ; la langue était déviée du côté non paralysé ; on diagnostiqua une lésion du pédoncule cérébral droit ; la malade avait été prise subitement, après avoir eu pendant quelques jours des fourmillements. A son entrée, il y avait abaissement de 0°,4, du côté paralysé. Le lendemain, la malade avait repris un peu connaissance, l'abaissement de température était moindre, la langue n'était plus déviée. Le troisième jour la température était égale des deux côtés. Le quatrième jour, la température était de 0°,4 plus élevée du côté paralysé. Le cinquième et le sixième jours, la température s'éleva brusquement des deux côtés et la malade succomba. Les derniers jours la langue se dévia du côté paralysé.

A l'autopsie on trouve un foyer hémorrhagique dans le pédoncule cérébral droit, et de plus quelques plaques peut-être de sclérose cérébrale. Ses artères sont ossifiées. Epaississement et plaques ossiformes de la dure-mère, rétrécissement et insuffisance mitrale. Pas d'autres lésions.

M. Lépine. — On sait que les membres du côté paralysé sont plus chauds au début, mais il y a des exceptions et j'ai, je crois, été le premier à en indiquer la cause. J'ai fait à ce sujet des expériences qui montrent qu'on peut faire changer le rapport de la température des deux membres à volonté.

Digitized by Google

Supposons que le membre paralysé soit plus chaud ; si alors on refroidit les deux membres en les découvrant, le membre paralysé reste généralement plus chaud ; mais, si on prolonge le refroidissement, on constate que le membre paralysé est devenu plus froid ; si on augmente encore le refroidissement avec de l'eau à 15°, le membre paralysé redevient plus chaud. Je crois qu'on peut s'expliquer ces variations en supposant que, dans la paralysie vasomotrice, les vaisseaux du côté paralysé ne peuvent pas s'accommoder aussi bien aux variations de température.

17. *Considérations sur l'évolution des lobes frontaux.*

M. Hamy fait à la Société une communication relative à l'évolution des lobes cérébraux frontaux.

Il présente à l'appui le moule d'une cavité crânienne d'enfant, sur lequel on distingue l'empreinte de circonvolutions. M. Leuret, qui le premier a étudié cette question, a montré que chez l'homme blanc adulte la limite postérieure des lobes frontaux, marquée par la scissure de Rolando, se trouve en arrière de la suture fronto-pariétale. M. Gratiolet a émis l'opinion que ces limites se correspondent à peu près.

M. Broca, de son côté, a trouvé que les lobes frontaux dépassaient la suture de 4 centimètres en moyenne. Cette limite varie suivant les espèces, et elles feraient sous ce rapport une série. J'ai cherché si ces rapports sont les mêmes chez le fœtus et l'enfant que chez l'adulte ; sur la ligne médiane, les rapports sont à peu près les mêmes, mais sur les parties latérales, tandis que chez l'adulte les circonvolutions frontales dépassent la suture de 2 cent. 1/2, chez les enfants, leur limite passe en avant de la suture, d'où l'on peut conclure que l'évolution des lobes frontaux se fait d'abord sur la partie moyenne, et plus tard sur les parties latérales ; or, c'est sur ces parties latérales que se trouve cette troisième circonvolution frontale à laquelle on a attribué une fonction particulière ; mais je ne puis approfondir les conclusions qu'on en pourrait tirer.

M. Guéniot. — On sait combien les cerveaux diffèrent entre eux chez l'homme, aussi faudrait il en examiner un grand nombre pour pouvoir en tirer une moyenne.

Combien M. Broca en a-t-il examiné ?

M. Hamy. — M. Broca n'a donné que la moyenne con-

Digitized by Google

cernant l'homme blanc adulte, et il a examiné sous ce rapport environ vingt-cinq cerveaux.

M. Guéniot. — Je remarque sur cette pièce la propulsion d'une des moitiés du cerveau ; cette particularité que j'ai observée souvent, je l'attribue à une pression due au décubitus. M. Broca m'a fait l'objection théorique suivante : Le décubitus des enfants étant presque toujours le même, cette propulsion devrait s'observer chez tous. Il est probable que, dans les cas où elle manque, c'est que le décubitus a varié. J'ai observé un enfant atteint de bec de lièvre compliqué aux Enfants-Assistés ; comme je ne voulais pas l'opérer, on le laissait constamment couché ; on ne le levait presque jamais ; chez lui la déformation était prodigieusement marquée ; cette déformation peut persister chez l'adulte, quoique souvent elle se corrige. Je ne l'ai pas trouvée signalée dans le livre de M. Gosse qui décrit quatorze ou quinze variétés de déformations.

La théorie que je soutiens, et qui me semble bonne pour ces cas, me paraît expliquer encore un autre fait. M. Broca a remarqué, dans ses nombreuses pièces de cerveau, que la moitié gauche pèse toujours quelques grammes de plus que la droite. Or, la propulsion existe presque toujours à droite, et on peut s'expliquer que la moitié non propulsée, c'est-à-dire non comprimée, se développe plus que l'autre.

M. Hamy. — Sur la pièce que je présente, les fontanelles avaient été ouvertes, de sorte que le moulage n'est peut-être pas très-exact ; mais j'ai observé le fait signalé par M. Guéniot. Cette théorie du décubitus a, depuis Vésale, de mauvais souvenirs pour les anatomistes ; elle peut cependant être vraie dans le cas particulier. On trouverait dans Morton des renseignements sur ces déformations par pression. Quant au poids relatif des deux moitiés du cerveau, il faut tenir compte du fait suivant : c'est que les circonvolutions se développent plus vite du côté gauche.

M. Blache. — J'ai observé chez un hydrocéphale une déformation du cerveau très-marquée et analogue à celle que signale M. Guéniot ; je fis changer le décubitus, et en très-peu de temps le crâne reprit une forme régulière.

Digitized by Google

OBSERVATIONS

Observation I. Lésions pulmonaires. — Insuffisance consécutive de la valvule tricuspide, par M. Villard, interne des hôpitaux.

G..., concierge, est entré le 6 avril 1870, dans le service de M. Gallard, à l'hôpital de la Pitié.

Les seuls renseignements qu'il est possible de recueillir sur ce malade sont les suivants : ancien militaire, il a des habitudes alcooliques très-prononcées ; il n'a jamais eu d'affection aiguë grave, jamais de rhumatisme. Depuis six mois, il est sujet à des étouffements, à des vertiges, à des étourdissements ; plusieurs fois, depuis quelques semaines, il lui est arrivé de perdre connaissance.

Aujourd'hui, 7 avril, voici l'état dans lequel se trouve ce malade : il est dans le décubitus dorsal ; il répond à peine aux questions qu'on lui adresse et est en proie à des rêvasseries continuelles. Sa respiration est anxieuse, difficile, bruyante ; son pouls est petit, rapide, irrégulier et bat 96 fois par minute. La face, ainsi que toute la partie inférieure du tronc, est fortement cyanosée. En examinant la région cervicale, on voit les veines du cou présenter de la façon la plus manifeste le phénomène du pouls veineux

L'auscultation de la poitrine permet d'entendre une respiration courte, sèche, lointaine, mélangée de râles sous-crépitants, disséminés dans toute l'étendue des poumons. Une lame de tissu pulmonaire interposée entre la paroi pectorale et le cœur empêche d'apprécier nettement les bruits de cet organe. On constate cependant que ces bruits sont éloignés, tumultueux, irréguliers, mais on n'entend pas de bruit de souffle bien évident.

Le foie est augmenté de volume ; par la percussion, on trouve qu'il dépasse de deux travers de doigt le rebord inférieur des fausses côtes. Les membres inférieurs sont légèrement œdématiés.

7 avril (soir). L'état du malade semble s'être encore aggravé ; la cyanose de la face a augmenté ; subdelirium continuel. Le malade meurt dans la nuit.

Autopsie. — Les principales altérations se voient du côté des poumons et du côté du cœur.

Digitized by Google

1° Du côté des poumons, on constate un emphysème considérable, généralisé, mais particulièrement développé à la base de ces organes. Le poumon gauche présente dans toute son étendue des adhérences pleurales épaisses, mais surtout au sommet, où il est impossible de détacher le tissu pulmonaire sans le déchirer. En faisant une incision avec le bistouri sur le sommet de ces poumons, dans les points recouverts de fausses membranes, on ouvre immédiatement une large cavité arrondie, régulière ; c'est une vaste caverne, dans laquelle pourrait facilement se loger un petit œuf de poule. Les parois de cette cavité sont formées par une membrane limitante, d'une épaisseur d'un 1/2 millimètre environ, et qui l'isole complétement ; cette membrane est rouge, tomenteuse, et présente en certains points de sa surface de petits dépôts crétacés ; autour de la caverne, on trouve quelques granulations tuberculeuses. — Le poumon droit, très-emphysémateux présente à son sommet quelques tubercules à l'état crétacé.

2° Le cœur offre des altérations intéressantes ; l'oreillette et le ventricule droits sont notablement hypertrophiés ; leurs parois sont épaissies et leur cavité, surtout celle de l'oreillette, se trouve considérablement augmentée. L'orifice auriculo-ventriculaire droit présente une dilatation considérable ; il a une circonférence d'environ 8 centimètres, les valvules, devenues insuffisantes, flottent librement dans la lumière de l'orifice, sans pouvoir se rejoindre.

Les fibres musculaires du cœur présentent une coloration pâle, jaunâtre et semblent altérées à la vue. Cette altération est manifeste à l'examen microscopique. Une coupe fine de la paroi cardiaque montre des fibres primitives atrophiées en grand nombre ; elles sont très-altérées et remplies de granulations protéiques et graisseuses. Sur un grand nombre la striation a complétement disparu ; sur d'autres, on aperçoit encore des traces de stries longitudinales.

La dégénérescence granulo-graisseuse occupe toute l'épaisseur de la paroi du cœur. Il existe cependant des ilôts disséminés dans la portion centrale de la paroi où l'atrophie est moins avancée que dans les colonnes charnues. Les fibres qui avoisinent l'endocarde sont complétement transformées en granulations graisseuses assez volumineuses.

3° Le foie est volumineux ; à la coupe on voit qu'il est très-congestionné ; mais sa substance n'a pas subi d'altération manifeste. Dans les autres organes, on ne trouve rien d'important à noter.

Digitized by Google

Réflexions. — L'observation qui précède est un exemple remarquable de la solidarité pathologique qui existe entre les organes de la respiration et celui de la circulation.

Il s'agit là d'une série morbide qui a débuté par les tubercules et s'est terminée par l'insuffisance tricuspide : l'emphysème a été le trait d'union entre ces deux affections ; il a été la conséquence de l'une et la cause de l'autre. D'une part, en effet, d'après Gairdner, toutes les fois qu'une partie du poumon est rendue imperméable par une cause quelconque, les vésicules pulmonaires perméables se dilatent outre mesure, et l'emphysème se produit si la cause qui a amené cette imperméabilité est permanente ou de longue durée. Ce que Gairdner a établi d'une manière générale et a démontré par quelques faits particuliers est aussi vrai lorsqu'il s'agit des tubercules, et M. Gallard a fait voir que cette affection doit être considérée comme une cause puissante du développement emphysémateux d'un certain nombre de vésicules. — D'antre part, l'emphysème, par la gêne qu'il détermine dans la circulation pulmonaire, détermine l'accumulation du sang dans les cavités droites du cœur : cette accumulation a pour résultat inévitable d'amener l'hypertrophie et surtout la dilatation de ces mêmes cavités. Ainsi se trouve établie la relation qui existe entre ces trois altérations diverses mentionnées dans le fait qui vient d'être exposé.

M. Liouville fait remarquer que la pointe du cœur droit descend beaucoup plus bas que celle du cœur gauche.

M. Reverdin demande si les poumons ne témoignent pas d'une nouvelle poussée de tubercules. Il a observé quatre ou cinq cas d'insuffisance tricuspide très-marquée et donnant lieu à un bruit de souffle, et tous dans des cas de phthisie aiguë ou de poussée aiguë chez d'anciens tuberculeux.

M. Villard. — Il n'y a pas, dans ce cas, de poussée aiguë, mais des tubercules paraissant déjà assez avancés dans leur évolution.

Digitized by Google

Obs. II. — ANÉVRYSME DE L'ARTÈRE CORONAIRE STOMACHIQUE, par M. VILLARD, interne des hôpitaux.

M.... Justin, âgé de 62 ans, compositeur d'imprimerie, est entré, le 1er juillet 1869, à la Pitié, salle Sainte-Marthe, dans le service de M. Gallard.

Voici quels sont ses antécédents : il n'a jamais eu de maladie aiguë sérieuse; il n'a jamais fait aucun excès alcoolique ou autres; il a éprouvé de grands chagrins domestiques. Son père est mort à l'âge de 66 ans d'une affection de l'estomac; sa mère a succombé à la suite d'une pleurésie.

Il fait remonter le début de la maladie, pour laquelle il vient à l'hôpital, à quatre mois environ: les premiers symptômes qu'il a éprouvés sont des troubles digestifs, de la dyspepsie, des renvois acides fréquents et des vomissements qui furent d'abord alimentaires. Il y a trois mois environ, pour la première fois, il a vomi du sang en assez grande quantité; cette hématémèse se renouvelle huit jours après, et depuis cette époque s'est reproduite plusieurs fois. En outre, le malade a remarqué que les garde-robes étaient souvent noires et contenaient du sang.

Etat au moment de l'entrée à l'hôpital. — Le malade a un aspect particulier : sa face pâle indique une anémie profonde. La peau n'a nullement la teinte jaune paille caractéristique des affections carcinomateuses, mais elle est complétement décolorée. Le malade présente une faiblesse considérable; sa voix se fait à peine entendre; sa parole est entrecoupée; il répond lentement aux questions qu'on lui adresse et reste dans un assoupissement presque continuel. Il accuse une douleur au niveau de l'épigastre et une autre dans un point correspondant à la région dorsale. Mais la pression n'est pas sensible dans ces points, et l'examen le plus attentif n'y fait découvrir aucune tumeur appréciable.

En auscultant le cœur, on entend un bruit anémique à la base de l'organe : la respiration se fait normalement; il n'y a pas d'œdème des membres inférieurs.

Le malade s'affaiblit de plus en plus les jours qui suivent son admission à l'hôpital; il ne peut supporter aucune espèce de nourriture et vomit tout ce qu'on veut lui faire prendre. Il succombe six jours après son entrée.

Autopsie. — Les muscles et tous les organes viscéraux sont dans un état d'anémie profonde; le cerveau est très-pâle; dans les poumons, on trouve quelques tubercules à l'état crétacé.

Digitized by Google

Il n'y a pas de liquide dans le péritoine. L'estomac vu extérieurement dans sa situation, avec les rapports qu'il affecte avec les organes qui l'avoisinent, a sa couleur et son aspect normaux ; mais, au niveau de sa petite courbure, près du pylore, on voit une tumeur du volume d'une grosse noix, qui se trouve cachée en partie derrière la paroi postérieure de l'estomac. Après avoir disséqué avec soin cette tumeur, on voit qu'elle a des connexions intimes avec l'estomac auquel elle adhère fortement dans un point situé au niveau de la petite courbure, à trois centimètres environ de la valvule pylorique. Elle a un aspect ardoisé extérieurement et présente une certaine résistance sous le doigt. L'artère coronaire stomachique vient se confondre avec elle ; cette artère, avant d'arriver à la tumeur, présente une dilatation assez considérable : son volume égale celui d'une grosse plume d'oie. En introduisant un stylet dans ce vaisseau, on voit que l'instrument arrive dans une poche au centre de la tumeur : après avoir incisé cette dernière, on trouve qu'elle présente une cavité centrale et que ses parois sont dures, épaisses et tapissées de caillots noirâtres, disposés par assises. La cavité est irrégulière, anfractueuse, et présente plusieurs loges secondaires incomplètes, dans l'intérieur desquelles se trouvent quelques caillots non adhérents ou détachés.

En examinant la surface muqueuse de l'estomac, on voit qu'elle offre son aspect normal dans presque toute son étendue ; mais, au niveau du point où se fait l'adhérence à la tumeur, on trouve un petit orifice arrondi, dans lequel pénètre aisément un stylet : cet orifice fait communiquer la poche anévrysmale avec la cavité stomacale.

L'aorte est altérée ; ses parois sont parsemées de plaques athéromateuses ; — l'artère coronaire stomachique présente manifestement la même altération. Le cœur n'offre aucune lésion appréciable : il est seulement petit et très-anémié.

Réflexions. — L'observation qui précède est intéressante à plus d'un titre, et d'abord au point de vue clinique. La marche de la maladie, les symptômes qui l'ont caractérisée : troubles digestifs, vomissements, hématémèses, mœlena, etc., devaient naturellement faire songer à une affection organique de l'estomac et, en l'absence de signes de cachexie cancéreuse, et d'une tumeur épigastrique, à un ulcère simple de cet organe ; c'est ce qui se produisit. En second lieu, cet exemple d'anévrysme de l'artère coronaire

Digitized by Google

stomachique, révélé à l'autopsie, constitue une rareté pathologique, car, à notre connaissance, malgré les recherches que nous avons faites à ce sujet, il n'existe qu'un seul cas analogue dans la science. L'observation de ce fait publié par Souville, dans le *Journal de Médecine* (1778, T. L), est fort incomplète ; il est dit simplement que le malade succomba à une hématémèse foudroyante, et qu'on en reconnut la cause à l'autopsie ; on trouva une anévrysme de l'artère coronaire stomachique.

M. Desprès rappelle qu'un cas analogue se trouve dans les Bulletins.

Obs. III. Rétrécissement du rectum ; corps étranger, par M. Chaume, interne des hôpitaux.

P..., 61 ans, homme de peine, entre à l'hôpital Saint-Antoine, service de M. Mesnet, le 15 mars 1870.

Il présente tous les signes de l'obstruction intestinale : vomissements abondants, ballonnement très-considérable, absence de selles et d'émission de gaz depuis une quinzaine de jours. La santé générale est aussi très-affectée : pouls petit, facies abattu, maigreur, teint cachectique.

Peu de douleurs abdominales ; il n'y a pas un point plus spécialement douloureux qui puisse nous guider sur le siége probable de l'occlusion intestinale. Au toucher rectal, le doigt ne rencontre aucun obstacle ; on sent toutefois que le calibre du rectum est plus petit qu'à l'état nornal.

Ce malade nous raconte qu'à l'Asile de Vincennes, où il était en convalescence pour une fracture du bras, il ressentit, il y a trois semaines, de violentes coliques, suivies bientôt de vomissements et de ballonnement du ventre. Les selles devinrent rares, et au bout de huit à dix jours s'arrêtèrent complétement. En même temps les vomissements deviennent plus nombreux, fécaloïdes, et le ballonnement plus considérable.

16 mars. Huile de ricin, 40 grammes. Ce purgatif est rejeté par la bouche.

Le 17. Coliques plus violentes. — Cataplasme sur le ventre, lavement purgatif. Le lavement n'est rendu qu'en partie, coloré par les matières fécales.

Le 19. 3 gouttes d'huile de croton. — Coliques, vomissements ; trois selles assez abondantes, mais liquides ; absence complète de matières moulées.

Digitized by Google

21, 22 et jours suivants. L'état général s'aggrave; faiblesse extrême, augmentée encore par la dyspnée que cause le ballonnement.

Le malade meurt le 25 mars.

Autopsie. — Péritoine sain; pas de liquide. Intestins énormément distendus. En allant de haut en bas, nous arrivons à la partie supérieure du rectum, et là, le calibre de l'intestin diminue tout à coup. Le point rétréci est situé à 15 ou 16 centimètres au-dessus de l'anus.

Le rétrécissement occupe tout le pourtour du rectum, mais il a une hauteur très-petite, pas 1 centimètre. Tout autour, les diverses tuniques sont fermées en cul de poule, laissant un passage de quelques millimètres d'ouverture. Au-dessus dilatation, au-dessous diminution du volume de l'intestin.

A part le point rétréci, le rectum est parfaitement sain: ses tuniques ne présentent ni ulcérations, ni épaississement; les parties voisines, ganglions, vessie, etc., sont également très-saines. En somme, la lésion nous paraît toute locale.

Immédiatement au-dessus du rétrécissement, nous avons trouvé un corps étranger dur, noir, large de 1 centim., long de 2 1/2, épais de 4 ou 5 millimètres; c'est un fragment d'os; il est complétement libre au-dessus du rétrécissement.

Réflexions. — Y a t-il entre ces deux faits: existence d'un rétrécissement dont la cause, ulcération ou inflammation, nous paraît toute locale, et présence d'un corps étranger, un rapport de cause à effet? C'est ce qu'il n'est pas facile d'établir; mais, si le rétrécissement existait avant l'arrivée de ce corps étranger, nous pouvons croire du moins que la présence de ce morceau d'os a causé l'arrêt complet des garde-robes et qu'en définitive elle a été pour quelque chose dans les accidents qui ont entraîné la mort.

M. Malassez demande s'il y avait des ulcérations au-dessus du rétrécissement. Il n'y en a pas.

M. Liouville fait observer que, dans les cas de rétrécissements siégeant plus bas, tels que ceux qui ont été décrits par M. Després, on trouve constamment des ulcérations dans une étendue de 10 centimètres environ, ce qui n'existe pas ici.

Digitized by Google

Obs. IV. COMPRESSION DU CANAL CHOLÉDOQUE ET DE LA VEINE PORTE PAR DES GANGLIONS HYPERTROPHIÉS, par M. POZZI, interne des hôpitaux.

B..... Jean, maréchal-ferrant, 61 ans, entré le 12 janvier, salle Saint-André, n° 1, pour un érysipèle de la face développé autour d'une excoriation du nez.

Fièvre intense, subdélirium, ictère. Sous l'influence d'un traitement approprié, la guérison de l'érysipèle est rapidement obtenue. Un petit abcès du cuir chevelu est ouvert et se cicatrise. L'ictère seul persiste. Le malade a une double otorrhée, et il est très-sourd. En outre, il est peu intelligent, et on n'obtient de lui qu'avec une extrême difficulté des réponses précises. Après la guérison de l'exanthème, son état se maintient stationnaire pendant plusieurs semaines. Le voici brièvement résumé: la maigreur extrême est ce qui frappe tout d'abord; elle est vraiment squelettique. Une teinte jaune clair colore uniformément la peau et les sclérotiques. Les urines, rares et brunes, donnent, par l'acide nitrique, la réaction caractéristique de la présence du pigment biliaire. Ni albumine, ni sucre. Le foie, à la percussion, est trouvé petit. On n'atteint pas son bord libre sous les fausses côtes. Il n'y a aucune tumeur ni résistance à l'hypochondre droit, à l'épigastre ou dans une autre région de l'abdomen. La palpation n'est nulle part douloureuse. Il n'y a pas non plus de douleur spontanée, pas d'ascite. Le malade ne se plaint de rien que de son dégoût pour les aliments. Il a une aversion particulière pour la viande; il ne mange que des légumes et manifeste un goût prononcé pour les aliments sucrés. Il aime beaucoup le vin, qui est, dit-il, *la seule chose qui le soutienne.* Il avoue avoir, depuis longtemps, des habitudes alcooliques. Le pouls bat, en moyenne, 72. Les renseignements qu'il peut donner ne sont guère précis. Il ne sait pas depuis combien de temps il est atteint d'ictère; mais *il y a au moins un an qu'il ne mange plus* et qu'il a commencé à maigrir. Il était, du reste, plongé dans la plus extrême misère. On doit noter qu'il n'a jamais eu de vomissements et n'a jamais rendu de sang ou de matières noires dans les selles.

Jamais de coliques hépatiques. Il y a depuis longtemps de la constipation.

L'état du malade est sensiblement stationnaire pendant la fin de janvier et les premiers jours de février. Alors surviennent, dans l'espace d'une semaine, trois hématémèses d'un verre chacune environ. On constate en même temps un com-

Digitized by Google

mencement d'ascite, et l'hypochondre droit devient douloureux. Les selles, devenues diarrhéiques, sont remarquablement fétides. Le 16 mars, l'ascite est considérable; il y a de l'œdème des malléoles et des poignets et une tache purpurique sur la cuisse gauche. Pas d'albuminurie. Le malade ne se lève presque plus. Un érysipèle se déclare autour de l'oreille et sur la joue du côté gauche. On observe que, pendant toute la durée de l'exanthème, le pouls demeure lent. Après sa disparition, le malade reste très-affaibli. De nouvelles taches pétéchiales se montrent sur les cuisses et les avant-bras. Il succombe le 30 mars aux progrès de la cachexie.

Autopsie vingt-quatre heures après la mort.

Cavité thoracique. — Rien de notable; poumons sains.

Cavité abdominale. — Ascite considérable.

Estomac sain. La muqueuse a seulement une teinte ardoisée. Rien de notable dans les intestins ni dans la rate, assez volumineuse.

Les ganglions qui se trouvent autour de l'aorte et au point d'insertion du mésentère sont très-nombreux et gros. Partout ailleurs, l'appareil ganglionnaire n'offre aucune hypertrophie.

Les reins, fortement ictériques, ne paraissent pas graisseux. Pancréas sain. Le foie est petit, la surface est lisse; à la coupe, il ne présente ni noyaux, ni granulations; sa substance est d'une couleur ocre uniforme. Il semble vraiment qu'elle soit imbibée de bile.

On note, sur la séreuse viscérale, quelques points blanchâtres dus à son épaississement.

On a pris soin de détacher, avec le foie, le pancréas, le duodénum et tous les vaisseaux. En renversant ce viscère, on voit la vésicule gorgée de bile, ainsi que les conduits hépatique et cystique, et le canal cholédoque, qui est presque du volume d'un tuyau de plume d'oie. On ne perçoit, du reste, qu'une faible portion de ce canal. Inférieurement, il plonge dans un amas ganglionnaire gros comme un œuf, qui surmonte le pancréas.

En pressant sur la vésicule biliaire, on ne parvient pas à faire couler la bile dans l'intestin; toutefois, en continuant quelque temps la pression, on voit, en un point de la muqueuse duodénale, apparaître une teinte verte; c'est l'indice qu'une faible quantité de bile est parvenue à traverser la partie inférieure du conduit.

Par une dissection attentive, les ganglions sont détachés; l'obstacle qui s'opposait au cours de la bile étant alors levé, on

Digitized by Google

peut, en pressant sur la vésicule, faire facilement couler la bile dans le duodénum.

Les ganglions qui sont immédiatement accolés au canal cholédoque sont vert très-foncé, imbibés de bile; les autres qui les entourent ont l'aspect normal.

Il existe autour de la veine porte de nombreux ganglions; ils ne sont pas, comme les précédents, réunis en une même masse, traversée par le vaisseau. Il n'en est pas moins évident qu'une compression était excercée par eux sur la veine.

L'examen microscopique que M. Hayem, préparateur d'anatomie pathologique à la Faculté, a bien voulu faire des pièces, a montré les cellules hépatiques infiltrées de pigment biliaire, et ayant subi un certain degré d'altération graisseuse. Le tissu connectif interstitiel n'offrait pas d'hyperplasie. Il n'existait, en un mot, aucune trace de cirrhose.

Les ganglions avaient la structure normale; point de dégénérescence tuberculeuse, cancéreuse ou lardacée.

Le fait primordial était donc, chez ce malade, l'adénite chronique des ganglions *sus-aortiques* (Sappey).

La sténose du canal cholédoque, la compression de la veine porte étaient de simples conséquences.

J'ai cherché vainement dans les auteurs, en particulier dans Frerichs et dans les Bulletins si riches de la Société anatomique un cas analogue. Dans les observations qui peuvent être rapprochées, toutes les fois que les ganglions ont été la cause d'une compression du canal cholédoque, ils étaient le siége d'une dégénérescence. Il n'y a pas un seul fait d'hypertrophie simple comme celui qui vient d'être relaté.

Quelle était la cause de celle-ci ? C'est ce qu'il est fort difficile d'établir. Nous avons dit que la muqueuse gastro-intestinale paraissait à peu près saine, mais présentait pourtant cette teinte ardoisée qu'on a donnée comme un des signes de l'inflammation chronique des muqueuses; en outre, nous avons noté les habitudes alcooliques du malade. On peut donc se demander si l'engorgement chronique des ganglions ne se serait pas produit sous l'influence d'un catarrhe gastro-intestinal datant de longue date. Ce serait un chapitre tout nouveau et à coup sûr intéressant, à ajouter à l'histoire des gastrites chroniques.

Digitized by Google

Cette observation est encore digne d'attention à un autre titre. Le peu de gravité de la lésion initiale, l'absence d'une diarrhée dont les phénomènes soient venus compliquer les symptômes observés et en gêner l'analyse, donnent à ce fait quelque chose de la netteté d'une expérience physiologique. On assiste successivement aux simples effets de la sténose du conduit cholédoque d'abord, de la veine porte ensuite. A la première, correspondent : l'ictère, l'amaigrissement extrême du malade, (expériences de Sahvann (1), Bidder et Schmidt (2), Kölliker et Müller (3) ;) la fétidité des selles (Saunders (4), Tiedemann et Gmelin (5), Eberle(6), Hoffmann (7)) ; la répulsion instinctive pour la viande et le goût particulier pour les aliments sucrés, en rapport avec le rôle de la bile dans les phénomènes digestifs (Digestion des matières grasses, Tiedemann et Gmelin (8), Bouchardat et Sandras(9) ; des matières albuminoïdes (Robin (10) ; le ralentissement du pouls (Frerichs (11).

Enfin la compression de la veine porte, qui semble ne s'être produite que dans les dernières semaines, s'est manifestée par les hématémèses, indice d'un surcroît de pression dans le système vasculaire de l'estomac ; par l'ascite qui est si rapidement survenue ; par la diarrhée succédant à la constipation du début.

Quant à l'anasarque (sans albuminurie) et aux pétéchies, ils font partie de cet ensemble de symptômes que Frerichs

(1) Mullers, *Archives*, 1844, p. 126.
(2) Die Verdaunugssa, etc., p. 98.
(3) 1 Bericht, Uber das physiol. institut. Zu Würzbourg, p. 221.
2 Bericht, p. 33.
(4) Treatise on the structure and diseases of the liver, p. 115.
(5) Recherches expérimentales sur la digestion, traduction de *Jourdan*, t II, p. 71.
(6) Physiol. den Verdaung, p. 314.
(7) Hœser's archiv., t. VI, p. 157.
(8) Ouvrage cité, t. II, p. 56.
(9) Compte rendu des séances de l'Académie des sciences de Paris. Mai 1842.
(10) Traité des humeurs, p. 559.
(11) Traité pratique des maladies du foie, p. 111.

Digitized by Google

réunit sous le nom *d'acholie* (1). — Rappelons que, dans l'état que cet auteur a décrit sous ce nom, ainsi que dans la prétendue *cholestérémie* (2) de Flint, les accidents cérébraux ont une large part. C'est même leur existence qui semble surtout avoir poussé ces deux savants à chercher une intoxication et à constituer un syndrôme qui fût pour les maladies du foie ce que *l'urémie* est pour celles du rein. Or, nous l'avons dit, notre malade n'a présenté ni délire, ni coma et a succombé simplement aux progrès de la cachexie. L'encéphalopathie n'est donc certainement pas la conséquence obligée des troubles même profonds et prolongés de la sécrétion biliaire.

Obs. V. Vice de conformation des organes génitaux chez une femme. — Absence de l'utérus et de la partie supérieure du vagin. — Trompes et ovaires bien conformés, par M. Villard, interne des hôpitaux.

T... (Jeanne), âgée de 60 ans, est entrée à l'hôpital de la Pitié, vers la fin de l'année 1869, dans le service de M. Gallard; elle était atteinte d'une cirrhose du foie. Cette femme, de taille moyenne, était forte, vigoureuse, bien constituée, et avait toujours joui d'une bonne santé jusqu'au moment où elle éprouva les premiers symptômes de la maladie qui la conduisit à l'hôpital; elle ne présentait aucune conformation vicieuse du squelette; ses seins étaient peu développés. A son entrée à la Pitié, lorsqu'elle fut interrogée sur ses antécédents et en particulier sur l'état de sa menstruation, elle répondit qu'elle n'avait jamais été réglée. Le toucher vaginal, pratiqué immédiatement, montra que le doigt arrêté à l'entrée de la vulve ne pouvait pénétrer au delà de la première phalange et se trouvait arrêté immédiatement par un obstacle infranchissable. Si on poussait plus loin l'examen, en s'aidant du toucher rectal combiné avec la palpation abdominale, on arrivait à diagnostiquer l'absence probable de l'utérus. La malade donna alors les renseignements suivants, relatifs à ses fonctions génitales : elle n'avait jamais eu d'hémorrhagies supplémentaires ni du côté des reins, des poumons, ni du côté des autres organes. A aucune époque de son existence,

(1) Frerichs, *loc. cit.* p. 281.

(2) Flint, journal de l'anatomie et de la pathologie, etc., de Ch. Robin. Septembre 1864.

Digitized by Google

elle ne se souvient d'avoir éprouvé de douleurs revenant périodiquement tous les mois, et annonçant un malaise hémorrhagique. Cette femme s'est mariée deux fois, la première fois à l'âge de 17 ans; mais ni avec son premier ni avec son second mari, non-seulement elle n'a jamais éprouvé la moindre sensation voluptueuse pendant le coït, mais toutes les tentatives faites pour accomplir cet acte lui ont été pénibles et douloureuses, quoiqu'elle s'y prêtât volontiers. Elle ne demandait ni ne désirait les rapprochements sexuels ; elle subissait les caresses de son mari avec la plus grande indifférence et dans le but de lui être agréable. Jamais, suivant ce dernier, elle n'a fait auprès de lui la moindre tentative provocatrice à ce sujet, car ajoutait-il «ce n'était pas là son fort ;» en outre, elle dit elle-même n'avoir jamais eu le moindre désir érotique, même en rêve.

Après quelques semaines de séjour à l'hôpital, cette femme succomba aux progrès de son affection hépatique.

Voici les résultats fournis par son autopsie :

Outre les lésions qui siégent dans le foie, on trouve du côté du système génital d'intéressantes particularités. Les organes génitaux externes sont bien conformés : le pubis est recouvert de poils: la vulve offre son aspect normal; les grandes et les petites lèvres n'ont rien de spécial. Après avoir écarté ces dernières, on voit que le vagin n'existe pas et se trouve représenté par une dépression de 4 centimètres, qui se termine en infundibulum. L'orifice externe de l'urèthre est refoulé au fond de de cet infundibulum, et à sa partie supérieure, au-dessous de lui, on aperçoit une saillie représentant le tubercule antérieur du vagin. Il n'existe pas d'utérus, et dans la région qu'il devrait occuper, on constate la présence d'une bande fibreuse de quelques millimètres d'épaisseur, que le toucher rectal n'aurait jamais pu faire reconnaître. Cette bande est située à environ 6 centimètres de l'extrémité postérieure de l'infundibulum, qui représente le vagin ; dans l'intervalle qui sépare ce dernier de la bande fibreuse, la paroi postérieure de la vessie est en contact immédiat avec la face antérieure du rectum, dont elle n'est séparée que par une mince couche de tissu cellulaire.

Le cordon fibreux qui occupe la place de l'utérus est à peu près cylindrique et n'a pas plus de 3 millimètres de diamètre. En arrière, entre lui et le rectum, se trouve un cul-de-sac péritonéal ayant 4 centimètres de profondeur; en le retirant, on remarque à sa surface des plis qui rappellent les replis de Douglas. Cette lame fibreuse a 12 centimètres environ de longueur; elle est étendue transversalement au-dessus du dé-

Digitized by Google

troit supérieur du bassin, en arrière de la vessie, et décrit une courbe à concavité postérieure dont les extrémités se terminent dans chaque fosse iliaque au niveau de la symphyse sacro-iliaque, par un petit tubercule arrondi, au-dessus duquel elles se bifurquent. Les branches de bifurcation sont représentées à droite et à gauche, l'une située en dehors, par la trompe de Fallope, bien conformée, avec son pavillon frangé ; l'autre par un ligament auquel est appendu l'ovaire également bien conformé, et situé plus en dedans. A droite, la trompe a 8 centimètres de longueur; un mince fil métallique introduit dans son pavillon pénètre de 3 centimètres et demi; sur son trajet, on voit quelques petits kystes du volume d'un grain de millet, qui ne diffèrent pas de ceux que l'on rencontre d'ordinaire dans cette région. Le ligament de l'ovaire a 3 centimètres de longueur, et l'ovaire lui-même 3 centimètres et demi dans son diamètre longitudinal. Cet organe est rugueux, couvert de petits kystes analogues à ceux de la trompe; son enveloppe est dure, épaisse; il ne contient pas de trace de corps jaunes; mais dans son intérieur on voit des ovules parfaitement reconnaissables. A gauche, la trompe a 8 centimètres de longueur, elle est perméable dans une étendue de 3 cent. 1/2. Le ligament de l'ovaire a 28 millimètres et l'ovaire 25 millimètres dans son plus grand diamètre. Ce dernier est un peu incliné en dedans et plus éloigné des reins que celui du côté opposé. Sur le trajet de la trompe et sur l'ovaire, on ne trouve pas les petits kystes observés à droite sur ces organes. A la coupe, l'ovaire gauche présente absolument le même aspect que le droit. De chaque côté, en arrière de l'ovaire et de la trompe, on trouve un infundibulum péritonéal dans lequel on peut introduire le doigt: cet infundibulum existe plus marqué à gauche qu'à droite. En examinant attentivement les ovaires, on remarque des adhérences péritonéales qui fixent ces organes principalement à droite, ou des brides fibreuses s'étendant de la partie supérieure de l'ovaire jusqu'au point qui correspond assez exactement à l'extrémité inférieure du rein du même côté.

En résumé, dans cette observation, il s'agit bien d'une femme mal conformée, sans doute, mais possédant les organes essentiels du sexe féminin, *les ovaires*. Chez elle, il n'y avait pas d'utérus et le vagin manquait complétement, car on ne peut considérer, même comme un rudiment de vagin, cette dépression vulvaire de 4 centimètres de profondeur seulement, laquelle s'était produite sous l'influence de

Digitized by Google

tentatives de coït infructueusement réitérées pendant quarante ans, ainsi que le prouve le refoulement en arrière du méat urinaire. Cette femme n'a jamais été réglée, et elle a dit n'avoir jamais éprouvé aucun symptôme pouvant permettre de penser que chez elle l'acte de l'ovulation se fût produit soit périodiquement, soit à des époques irrégulières. Toutefois, cette assertion ne saurait être admise, d'une manière absolue, car bien que la malade ait affirmé n'avoir jamais eu de phénomènes congestifs du côté du ventre, que l'on puisse attribuer à un molimen hémorrhagique, les traces de péritonites partielles trouvées autour des ovaires ne peuvent s'expliquer que par de fortes congestions survenues à des époques éloignées, congestions qui se sont certainement traduites par quelques troubles symptomatiques, indice d'un effort de menstruation dont la malade a perdu le souvenir.

Obs. VI. Tubercules du testicule, par M. Rendu, interne des hôpitaux.

Le nommé Blahat, homme de peine, âgé de 42 ans, est amené à l'hôpital le 16 mars. Il a eu, paraît-il, une belle santé jusqu'à l'âge de 40 ans, n'a jamais eu la syphilis (au moins il l'affirme) et n'était pas adonné aux boissons alcooliques.

Cependant, en 1868, il était entré dans le service de M. Axenfeld, pour une attaque de delirium tremens; en 1869, il était resté quatre mois dans le service de M. Desnos, pour de l'albuminurie; il avait été soigné par des bains de vapeurs et des ventouses dont il porte les traces à la région lombaire. Déjà, à cette époque, il avait quelques troubles cérébraux et de la faiblesse des jambes. Ces renseignements, incomplets, ne peuvent éclairer en aucune façon sur les accidents qu'il présente aujourd'hui.

On peut constater, en effet, chez ce malade des lésions multiples: en raison de l'impossibilité de les rattacher à une seule influence morbide, nous les énumérerons sommairement.

1° Une *atrophie musculaire* très-notable, surtout marquée à l'éminence thénar, aux muscles interosseux, aux extenseurs profonds de l'avant-bras, et aux pectoraux. Les muscles du mollet sont flasques et réduits à peu de chose. Tous ces muscles sont animés en permanence de contractions fibrillaires; ils

Digitized by Google

sont le siége de douleurs vives et de crampes. Il existe de plus des troubles de la sensibilité très-marqués. Anesthésie presque complète, affaiblissement des mouvements réflexes ; peu de sensibilité plantaire. Il en résulte une marche hésitante, presque analogue à celle d'une paraplégique.

2° Des *troubles cérébraux* graves se sont manifestés depuis quelques mois. Il a constamment des douleurs de tête avec constriction frontale, troubles de la vue et de l'ouïe ; les pupilles sont contractées, les conjonctives injectées ; la parole brève et saccadée, souvent incohérente ; la nuit, véritable délire d'action, quoique assez tranquille.

3o L'auscultation du *cœur* y fait reconnaître des désordres notables. Cet organe se contracte mal, irrégulièrement ; il existe un souffle fort, systolique à la pointe, avec dédoublement très-marqué au deuxième temps. Le pouls est petit, inégal et intermittent.

4o Les *poumons* sont peu atteints. Cependant il y a un peu de bronchite, et on entend quelques râles bullaires disséminés. Aucune matité à la percussion.

5° Enfin, en examinant les organes génitaux, on s'aperçoit de l'existence d'une tumeur du testicule droit, formée à la fois par ce testicule et l'épididyme, dont on sent parfaitement la tête indurée. L'organe est ferme, résistant, presque doublé de volume ; l'affection a débuté depuis longtemps, n'a jamais occasionné de douleurs, ne s'est point accompagnée de vaginalite. Depuis un mois environ, une fistule s'est formée à la partie supérieure de l'organe.

En présence de cette complexité de symptômes, on ne peut que se demander quelle est la lésion prédominante ; on hésite entre de l'alcoolisme chronique ou une tuberculisation disséminée dans les centres nerveux ; cette dernière hypothèse s'appuie sur la coexistence de la tumeur du testicule, que l'on regarde comme de nature tuberculeuse.

Pendant les jours qui suivent son entrée, le malade va sans cesse s'affaiblissant ; un subdélirium continu s'établit pendant le jour, et la nuit fait place à du délire d'action ; la fièvre reste vive et les poumons s'engorgent manifestement. La mort survient le 26 mars, au milieu d'un délire incohérent.

Autopsie le 27. — *Poumons* adhérents aux parois thoraciques et au diaphragme, infiltrés et mollasses ; à la coupe, congestion intense, allant jusqu'à l'apoplexie pulmonaire. Des tubercules nombreux, sous forme de semis, remplissent les deux poumons, surtout au sommet. Pas de cavernules.

Digitized by Google

Cœur légèrement hypertrophié. Valvules sigmoïdes saines. Epaississement et induration presque crétacée de la valvule mitrale, rétraction des tendons des muscles papillaires. Il y avait manifestement insuffisance mitrale.

Foie petit, présentant toutes les lésions d'une cirrhose assez avancée. — *Rate* également indurée et cirrhosée, assez volumineuse.

Le *cerveau* présentait un ramollissement presque général, surtout marqué au niveau de la base et des ventricules latéraux, qui étaient remplis d'une sérosité louche et floconneuse. Une partie du cervelet et du bulbe rachidien participait à ce ramollissement.

La *pie-mère*, peu adhérente, offrait çà et là de petites nodosités tuberculeuses, surtout prononcées au niveau des ventricules latéraux, dans les plexus choroïdes.

Le *testicule droit* était induré et lourd, du volume d'un œuf d'oie. A la coupe, on put voir que la tête et la queue de l'épididyme, augmentées de volume, étaient complétement dégénérées en une substance homogène, caséeuse, jaunâtre. A la partie supérieure du testicule, un noyau ovoïde, presque aussi considérable que l'épididyme et séparé de lui par un sillon profond, présentait la même altération, qui correspondait au point où avait dû exister le corps d'Higmore. Dans le reste du testicule, de nombreuses ponctuations caséeuses témoignaient du même travail morbide, mais laissaient entre elles des points congestionnés où apparaissait la substance testiculaire à peu près saine. Sur aucun point il n'existait de transformation kystique.

Cette lésion, au premier abord, ressemblait plus à de la gomme syphilitique qu'à du tubercule. Cependant la coexistence de tubercules dans d'autres viscères, le siége plus marqué du mal à l'épididyme et à la partie supérieure du testicule, la présence d'une fistule à ce niveau, militent en faveur de la nature tuberculeuse de la lésion.

M. Damaschino. — Le tubercule du testicule lui-même n'est pas aussi rare qu'on le dit; pour ma part j'en ai vu deux cas; dans l'un d'eux, avec des dépôts caséeux, on trouvait en outre des granulations; chez le second malade la tuberculisation du testicule datait de six ou sept ans et avait précédé celle des poumons.

M. Liouville. — Je partage l'opinion de M. Damaschino,

Digitized by Google

et je crois qu'il s'agit bien là de tubercules. J'ai rencontré au moins dix fois des granulations dans le testicule lui-même, en général nombreuses, mais isolées le long des vaisseaux; elles ont la même forme, le même aspect que les granulations d'autres organes; dans d'autres cas, on rencontre des masses caséeuses et des cavernes.

M. Muron. — La lésion tuberculeuse ne me paraît pas douteuse; en effet, en examinant la pièce, on voit que tout l'épididyme est tuberculeux, que sa queue est ramollie, ce qui ne se voit pas dans la syphilis; il y a aussi des masses ramollies tout autour du testicule, et c'est un nouvel argument. Ce qui me paraît curieux et rare c'est que la marche de la lésion n'a pas été régulière; tout le corps d'Higmore est sain et les lésions les plus avancées sont à la périphérie du testicule.

Obs. VII. Kyste de la trompe gauche.—Rupture.—Péritonite. Mort, par M. Peltier, interne des hôpitaux.

J... Madeleine, âgée de 49 ans, marchande de café, entre à l'hôpital de la Pitié, salle du Rosaire, lit n° 19, service de M. Marrotte, le 28 mars 1870.

Cette femme, d'une constitution assez vigoureuse, a eu trois enfants; ses couches paraissent avoir toujours été régulières.— Il y a neuf mois, il y eut arrêt des règles, sans perte aucune.— Il y a cinq mois, pour la première fois, elle eut une perte considérable qui dura quinze jours environ; cette perte s'arrêta quelque temps, puis recommença au bout d'un mois et ne s'arrêta plus. Ce fut là ce qui la fit entrer à l'hôpital.

Le toucher vaginal fait sentir en arrière de l'utérus, dans le cul-de-sac vagino-rectal, une tumeur assez volumineuse, un peu fluctuante, qu'avec assez de peine on parvient à limiter en pratiquant successivement le toucher vaginal et le toucher rectal. — Le diagnostic porté fut hématocèle utérine. On se borne à ordonner 8 sangsues au-dessus du pubis.

Le 2 avril, les pertes sont complétement arrêtées, mais tout à coup, dans la journée, la malade est prise d'une douleur violente dans la région du bas-ventre, douleur suivie de frissons violents. Dans la journée, elle eut des vomissements bilieux assez abondants.

Le 3, au matin, l'état général s'est beaucoup aggravé; le pouls

Digitized by Google

est petit (84 pulsations), les vomissements persistent. Le ventre est ballonné. Il y a tous les symptômes d'une péritonite générale. Le ventre est enduit d'une couche de collodion.

Le 4. *Mort.*

Autopsie. — L'autopsie révèle tout d'abord les traces d'une péritonite récente généralisée.

Lorsqu'on examine les organes contenus dans le petit bassin, on trouve d'abord la *vessie* qui paraît à peu près normale ; de sa face postérieure partent seulement quelques fausses membranes qui vont la relier à la face antérieure de l'utérus.

L'*utérus* a environ 0,08 cent. de hauteur, 0,06 entre les trompes ; les parois en sont épaisses, la muqueuse grisâtre. Les deux trompes se détachent de l'utérus, comme à l'ordinaire, mais, immédiatement après, elles présentent une disposition particulière anatomo-pathologique.

La *trompe droite*, en effet, très-distendue, est le siége d'un kyste séreux considérable ; on peut la comparer, pour la forme, à un œuf et pour la grosseur à une orange. Ce kyste est situé à dehors du cul-de-sac recto-vaginal et devait être indépendant de la tumeur perçue pendant la vie par le toucher vaginal et le toucher rectal. Ce kyste, ouvert sous les yeux des membres de la Société anatomique, donne issue à un liquide séreux assez abondant.

La *trompe gauche* se détache de l'utérus comme à l'ordinaire, mais, immédiatement après elle se porte en arrière et en bas ; elle est considérablement renflée, et vient, par son extrémité, dans le cul-de-sac utéro-rectal. A l'ouverture du cadavre et par l'examen du petit bassin, sans que les organes contenus dans cette cavité aient été enlevés, on constate que le cul-de-sac utéro-rectal est rempli par un liquide séro-purulent qui a été deversé par un kyste de la trompe gauche. Il n'y a, en effet, pas de confusion possible ; on trouve, vers l'extrémité de la trompe renflée, une petite ouverture donnant encore issue à du liquide semblable à celui que l'on peut constater dans le cul-de-sac utéro-rectal. Si l'on introduit un stylet par cette ouverture, on le fait pénétrer dans la trompe jusque dans une longueur de 3 à 4 centimètres ; en cet endroit, le conduit est hermétiquement fermé et ne permet le passage d'aucun instrument.

L'*ovaire gauche*, complétement caché par l'oviducte qui est venu se placer derrière lui a une consistance plus molle qu'à l'état normal.

Digitized by Google

Réflexions. — Si nous résumons cette observation, nous trouvons deux exemples de kystes de la trompe. L'*un*, le *kyste droit*, est resté sans produire aucun accident; l'*autre*, le *kyste gauche*, par sa position anormale dans le cul-de-sac utéro-rectal, a donné lieu à une tumeur molasse, fluctuante, qui, après avoir donné lieu à des symptômes de pelvi-péritonite et d'hématocèle s'est enflammée, a formé une collection purulente qui s'est déversée dans le cul-de-sac recto-utérin et a produit une péritonite généralisée qui a occasionné la mort.

M. Lucas-Championnière. — Il est probable que cette femme a eu une ancienne pelvi-péritonite qui a donné lieu à l'oblitération des trompes; on les trouve, en effet, accolées à la face postérieure de l'utérus, comme c'est l'habitude dans ces cas. Il se fait alors quelquefois une communication du kyste avec la cavité utérine, et on voit la poche se vider par l'utérus.

Obs. VIII. Abcès du cerveau, par M. Rodocalat, interne provisoire.

La nommée M.... (Louise), âgée de 18 ans, est entrée à l'hôpital le 7 août 1869, salle Saint-Alexis, no 50, avec des chancres mous multiples de la vulve, chancre du col, lymphangite vulvaire et vaginite. Elle avait aussi de l'aménorrhée depuis quelque temps. De constitution peu robuste, d'un tempérament lymphatico-nerveux, elle a eu des manifestations de scrofule dans son enfance. Elle nous dit ne pas avoir fait de maladie sérieuse dans ces derniers temps; elle était fort maltraitée chez ses parents, où on l'avait plusieurs fois battue; elle quitta à cause de cela sa famille.

Pendant son séjour à l'hôpital, elle eut sous nos yeux toute une série de manifestations secondaires de la syphilis, des plaques muqueuses de la vulve et une syphilide papuleuse. Cette dernière, parue en dernier lieu (25 octobre), était complétement finie en février 1870, époque à laquelle reparurent ses règles supprimées. Elle allait donc bien quant à la syphilis.

Le 25 mars, la malade fut prise de vomissements répétés ainsi que de maux de tête violents, siégeant surtout au front et à la région pariétale droite. Les douleurs n'étaient pas continues, mais présentaient des exacerbations et des rémissions,

Digitized by Google

qui se succédaient d'ailleurs très-vite, à quelques minutes d'intervalle. La douleur ne semble pas disposée suivant les branches nerveuses de la peau. En appuyant sur la région douloureuse, on n'exaspère pas la douleur. C'est une douleur profonde, contusive, présentant des périodes d'exacerbation qui arrachent des plaintes à la malade, dans l'intervalle desquelles la douleur obtuse, sourde, quoique persistante, devient un peu plus tolérable.

En dehors de ces symptômes, la malade a eu dans la nuit du 2 avril un peu de délire, de la loquacité; son délire était général et portait sur toutes sortes de choses indifféremment.

En présence de ces phénomènes qui existaient seuls et ne s'accompagnaient ni de fièvre, ni de constipation, ni d'aucun symptôme du côté de la vision, strabisme, resserrement ou dilatation des pupilles, M. Després pensa tout d'abord à un kyste cérébral ancien, autour duquel se produisait maintenant de l'inflammation.

L'examen des autres organes en général et des poumons en particulier ne nous révéla rien d'anormal.

Les préparations opiacées qu'on lui a administrées depuis le commencement des accidents, n'ont pas beaucoup amendé la douleur de tête qui persiste opiniâtrement.

2 avril. Une potion avec 1 gramme de chloral lui procure du sommeil pendant cette nuit.

Les vomissements furent combattus par de la glace à l'intérieur, ils sont plus rares, mais n'ont pas cessé complétement.

Le 3. On lui applique un vésicatoire sur la partie antérieure de la tête, préalablement rasée.

Le 4. On trouve aujourd'hui la malade tranquille, elle ne se plaint plus de la céphalalgie. Les douleurs ont complétement cessé. Elle a vomi une fois ce matin.

Le soir, la malade se plaint de nouveau de douleur à la tête. Celle-ci n'occupe plus le front; c'est la région pariétale qui en est le siége. 2 pilules de 5 centigrammes d'extrait thébaïque; potion au chloral. Elle dort un peu cette nuit.

Le 5. La céphalalgie a changé de place; elle siége actuellement au sinciput. La malade compare la douleur à un étau qui lui comprimerait violemment la tête.

Le 6 et le 7. Même état. On lui applique un grand vésicatoire sur la partie postérieure de la tête. Potion au chloral.

La malade ne vomit plus depuis quelques jours. Les maux de tête sont plus tolérables.

L'existence depuis quelques jours de ce seul phénomène la

Digitized by Google

douleur, en l'absence de tout autre symptôme encéphalique, fait supposer à M. Després qu'elle pourrait tenir à une céphalée rebelle, de nature syphilitique, d'autant plus que la douleur étant diffuse et n'ayant pas de siége nettement limité, la pensée de faire la trépanation admise un instant fut alors abandonnée, car ses indications manquaient absolument.

Le 8. La céphalalgie continue. Les vomissements recommencent. Nouveau vésicatoire.

Le 9. La malade a passée une meilleure nuit. Mais le lendemain matin, elle recommença à éprouver de fortes douleurs dans la tête qui s'étendent surtout vers l'occiput. Pas de fièvre ; on ne trouve que des résultats négatifs du côté de l'encéphale, comme les jours précédents.

Vers les quatre heures et demie du soir, la malade fut prise subitement d'une dyspnée, qui prit tout d'un coup une intensité formidable, de cyanose et de refroidissement généralisé du corps. Etat comateux profond survenu en même temps que les phénomènes dyspnéiques.

Malgré les fortes révulsions et les moyens employés, ces accidents s'aggravèrent de plus en plus en quelques instants. La malade mourait une demi-heure après leur commencement, au milieu des phénomènes d'asphyxie et de coma.

Cette mort subite, survenue dans ces conditions, fit revenir M. Després à sa première opinion : kyste du cerveau avec encéphalite du voisinage, peut-être suppurée.

Autopsie. — Pas de traces de cicatrices et de traumatismes anciens sur le cuir chevelu.

A l'ouverture du crâne, on ne trouva sur la face convexe des hémisphères du cerveau qu'une injection considérable des vaisseaux de la pie mère, gorgés par du sang noir, attestant la mort par asphyxie. On constate en dehors de cela un état poisseux des méninges, premier degré, commencement d'un travail phlegmasique. Pas d'exsudation ni de sérosité louche au-dessous de l'arachnoïde, dans les mailles de la pie-mère. Rien dans les sinus veineux.

En enlevant avec précaution la masse encéphalique, on découvre, au moment où l'on dégageait de la boîte crânienne le lobe occipital droit du cerveau, qu'il y a du pus qui suinte de cette portion du cerveau. On s'aperçoit aussitôt que ce pus s'écoulait d'un foyer purulent, d'un abcès du cerveau, présentant sur sa paroi superficielle un petit pertuis, qui avait déjà commencé à laisser sourdre un peu de pus dans la cavité archnoïdienne. Commencement de méningite ; les méninges pariétales

Digitized by Google

étaient vivement injectés et un peu verdâtres à l'endroit qui correspondait au foyer de l'abcès. Mais il n'y avait pas d'exsudation plastique.

Pas de lésions osseuses dans aucune partie du crâne. Le siége exact de l'abcès est à la partie latérale externe de la corne occipitale de l'hémisphère droit. Le doigt, introduit, constate un oyer circonscrit de toutes parts, rempli de pus et contenant un peu de détritus cérébral. Les parois de cet abcès sont déchiquetées, anfractueuses, et la substance cérébrale avoisinante présente déjà un certain degré de ramollissement inflammatoire.

Ce qui est remarquable dans cette pièce pathologique, c'est que, immédiatement au-dessus de ce foyer de suppuration, on constate une tumeur faisant saillie à la surface du cerveau, tumeur ayant au premier aspect l'apparence kystique, et dont la paroi superficielle externe est constituée par la pie-mère et le feuillet viscéral de l'arachnoïde réunis, et par une membrane délimitante qui en augmente un peu l'épaisseur; de sorte qu'en voulant juger, rien que d'après les apparences extérieures, on aurait pu considérer l'ensemble des lésions qu'on avait sous les yeux comme étant un kyste du cerveau avec abcès de voisinage.

Mais en ouvrant ce second foyer et en prenant toutes les précautions pour recueillir le liquide qui y était contenu, on vit tout de suite s'écouler du pus très-consistant, filant, crémeux, d'une couleur verdâtre, ayant une odeur caractéristique comme celle de la gangrène. Ce second foyer de suppuration, de date évidemment ancienne, est de la grosseur d'une pomme d'apis; il est complétement séparé du premier que nous avons décrit, et circonscrit par une membrane délimitante qui l'a enkysté et qui tend à se séparer de la substance cérébrale.

Examinée au microscope, on trouve que cette membrane est formée de tissu conjonctif infiltré de globules purulents, qu'elle est organisée et qu'elle contient des vaisseaux; qu'en un mot c'est une membrane de nouvelle formation, comme celles qui enkystent les anciens abcès du cerveau, et ressemblant aussi aux parois membraneuses des productions kystiques.

Quant à l'examen microscopique du pus contenu dans cette poche purulente, il ne nous montre rien autre chose que des globules de pus en grand nombre. Un certain nombre de leucocytes ont subi cette altération régressive qui leur a fait donner le nom de corpuscules granuleux. Des granulations graisseuses et quelques cellules nerveuses dégénérées se trouvent

Digitized by Google

mêlées aux éléments du pus, ainsi que quelques cristaux d'hématoïdine.

Tous les autres viscères ne présentent rien d'anormal ; le lobe supérieur du poumon droit, ainsi que le poumon gauche, présentent quelques adhérences aux parois thoraciques. Presque tous les organes offrent une vive congestion vasculaire généralisée, résultat de la mort par asphyxie.

Sur la face convexe du foie, on aperçoit une petite plaque blanchâtre, superficielle. Des coupes très-fines de substance hépatique à ce niveau, examinées au microscope, ne nous montrent rien d'anormal, rien d'altéré dans sa structure.

Il n'y a aucune lésion se rapportant à une syphilis viscérale.

M. Desprès. — La membrane qui limitait l'abcès a été examinée au microscope par moi ; elle était évidemment organisée : on y trouvait du pus infiltré, des noyaux de tissu conjonctif et du tissu conjonctif organisé. L'abcès est évidemment de date ancienne.

Desault avait raison d'admettre que du pus peut rester en contact avec le cerveau sans donner lieu à aucun symptôme. A une certaine période nous voyons survenir chez la malade des maux de tête, puis des vomissements ; or, à côté de l'abcès principal nous en trouvons un second plus petit et moins ancien ; c'est lui qui a été la cause de ces phénomènes. Qu'est-ce que cet abcès ? Ce n'est pas une gomme ; il n'en a pas les caractères, et les gommes ne se développent pas à cette période de la syphilis. Ce n'est pas non plus un tubercule ; nous n'en trouvons pas ailleurs, et la lésion ne ressemble pas aux lésions tuberculeuses ; mais nous avons su que depuis fort longtemps cette jeune fille était maltraitée et battue ; il est possible qu'elle ait eu à cette époque une contusion cérébrale qui aura donné lieu à la formation de cet abcès.

M. Liouville demande quelle altération avaient subi les cellules nerveuses ; il a vu dans un cas de foyer de ramollissement, à côté de cellules nerveuses déformées et granulo-graisseuses, des cellules calcifiées, comme on pouvait s'en assurer en ajoutant une goutte d'acide.

M. Desprès. — On trouvait dans le pus des globules de

Digitized by Google

Glüge et des cellules nerveuses bipolaires ou multipolaires, déformées et granulo-graisseuses.

Obs. IX. TUMEUR DE L'ORBITE. — TUMEURS CUTANÉES MULTIPLES SIÉGEANT DANS LES GLANDES SUDORIPARES, par M. HUMBERT, interne des hôpitaux.

V...., Emile, âgé de 54 ans, entre le 5 février 1870 à l'hôpital Lariboisière, salle Saint-Louis, n° 15.

Il présente une tumeur de l'orbite du côté gauche.

Il y a quatre ans, il eut une conjonctivite pour laquelle il fut soigné par M. Cusco. Vers la même époque, l'angle interne de l'œil devient le siége d'une tuméfaction et d'un suintement qui se renouvelèrent à diverses reprises. Il y eut probablement dacryocystite ; il ne fit pas de traitement.

La tumeur actuelle a débuté, il y a huit ou dix mois, au niveau du sac lacrymal ; elle a grossi jusqu'ici sans donner lieu à aucune douleur, sauf quelques rares élancements. Elle occupe principalement la région sous-orbitaire, et se propage dans l'orbite et sur le côté de la racine du nez. Une première bosselure, grosse comme une petite noix, se voit immédiatement en dedans de la paupière supérieure. Une seconde, plus considérable, située au-desous de la précédente et au-dessous du globe de l'œil, refoule celui-ci en haut et en dehors. Elle envahit une partie de la joue. Toute la masse fait corps avec le maxillaire supérieur.

La peau est adhérente, un peu rouge ; il existe, vers la partie interne de la tumeur, une ulcération qui se recouvre de croûtes de temps en temps. La sensibilité des téguments qui recouvrent la tumeur, celle de la lèvre inférieure, est parfaitement conservée.

Les mouvements de la paupière supérieure sont libres; le globe de l'œil est mobile, la vision n'est pas troublée ; elle est seulement un peu gênée par la tuméfaction des paupières.

Dans la bouche, la tumeur fait une légère saillie qui ne gêne pas la mastication. Les dents supérieures du côté malade se sont ébranlées et sont tombées spontanément sans jamais avoir été douloureuses.

Enfin, sur divers points du corps, surtout au cou et au côté droit du tronc, la peau est soulevée par une grande quantité de petites tumeurs, dont les plus grosses ne dépassent pas le volume d'une amande ; les téguments glissent facilement sur elles : elles ne sont nullement douloureuses.

Digitized by Google

Pendant les six semaines que ce malade a passées à l'hôpital, son état général, qui était assez satisfaisant au moment de son entrée, s'est rapidement modifié. Les signes de la cachexie se sont prononcés tous les jours davantage; du côté de la tumeur, il n'y a eu aucun phénomène particulier si ce n'est un léger accroissement.

Mort le 24 mars.

A l'*autopsie* on trouve le maxillaire supérieur presque complétement envahi par la masse morbide. Le tissu osseux a presque entièrement disparu, à tel point qu'on peut enlever l'os et le couper avec le scalpel. La partie inférieure et interne de l'orbite est envahie, et, par la fente sphénoïdale, la tumeur envoie un prolongement dans le crâne, sous la forme d'un bourgeon arrondi, gros comme le globe de l'œil environ, et située immédiatement en arrière de la cavité orbitaire, en dehors du nerf optique, qui n'est pas comprimé.

Quelques petits noyaux dans la dure-mère et dans les os du crâne ; rien dans le cerveau.

Le foie, les reins, les poumons et la plèvre sont plus ou moins malades. La matière morbide, rare dans ces viscères, où elle n'apparaît que sous forme de quelques petits points isolés, abonde au contraire dans toute l'étendue de la plèvre pariétale et viscérale, qui est couverte de noyaux durs, blanchâtres, très-rapprochés les uns des autres. On en voit aussi sur le péricarde pariétal. Le viscéral est sain, ainsi que le cœur. Rien dans la rate.

Les petites tumeurs cutanées siégent à la face profonde du derme. Elles sont généralement aplaties, divisées en plusieurs lobes. Les plus petites ne dépassent pas le volume d'une tête d'épingle; elles n'adhèrent pas au tissu sous-jacent, mais elles semblent avoir des connexions plus intimes avec la couche aréolaire du derme. M. Verneuil pensait qu'il s'agissait de tumeurs développées dans les glandes sudoripares. L'examen microscopique a justifié cette opinion, et M. Muron y a trouvé tous les caractères de l'épithéliome tubulé. L'examen de la tumeur principale a démontré que sa nature était la même. Si on se rappelle les accidents que présenta autrefois le malade du côté de l'angle interne de l'œil et du sac lacrymal, on peut admettre que c'est aussi aux dépens des glandes de cette région que la tumeur a pris naissance.

M. Muron. — La tumeur principale, formée d'épithélioma tubulé avec trame fibreuse, a probablement débuté

Digitized by Google

dans les glandes de la région. Quant aux tumeurs secondaires de la peau, en raison de leur forme, de leur siége à la limite exacte de la peau et du tissu cellulaire, elles paraissent avoir envahi les glandes sudoripares; leur structure est la même que celle de la tumeur orbitaire; ce sont les seules que j'aie examinées. S'agit-il ici d'une généralisation dans le sens exact du mot, ou n'avons-nous pas plutôt affaire à une diathèse donnant lieu à la production de lésion semblable dans tout un ordre d'organes. Je suis disposé à accepter cette seconde hypothèse, du moins pour la série de tumeurs que j'ai examinée.

Digitized by Google

MAI 1870.

PRÉSIDENCE DE M. CRUVEILHIER.

SOMMAIRE.

Extraits des procès-verbaux. — I. Hypertrophie du crâne et du cerveau. Tumeur ganglionnaire de la région cervicale. — 2. Asymétrie du sternum chez les très-jeunes enfants.—3. Fracture du sternum comprimant l'aorte. — 4. Gangrène de l'avant-bras occasionnée par un appareil de fracture trop serré. — 5. Fracture du col du fémur avec pénétration; démonstration que la rotation en dehors du membre est due à la disposition des fragments résultant de la pénétration. — 6. Collections purulentes des articulations scapulo-humérale et tibio-tarsienne survenues chez un enfant, coïncidemment avec un érysipèle développé le neuvième jour de la vaccination. — 7. Corps étranger du genou. — 8. Tuberculose généralisée; tubercules du péricarde. — 9. Symphyse cardiaque consécutive à des tubercules du péricarde. — 10. Kyste hydatique du péricarde viscéral. — 11. Thrombose des sinus de la dure-mère. — 12. Phlébite de la veine fémorale consécutive à l'amputation de la cuisse. — 13. — Lymphatiques utérins et lymphangite utérine. — 14. Tumeur de la parotide. — 15. Hernie inguinale droite interne étranglée. — 16. Ulcération simple et rétrécissement du gros intestin. — 17. Tumeurs érectiles du foie. — 18. Absence du rein, de l'uretère, du canal déférent et de la vésicule séminale du côté gauche; existence des deux testicules dans les bourses. — 19. Reins réunis. — 20. Épithélioma de la verge. — 21. Infiltration urineuse. — 22. Tumeur fibro-plastique de l'ovaire. — 23. Infarctus multiples du cœur, des poumons, des reins, et lésions particulières du foie dans une pyohémie survenue à la suite d'un panaris. — 24. Brûlure de la partie inférieure de la jambe suivie de l'élimination spontanée de la partie brûlée. — 25. Productions cancéreuses multiples dans le cerveau, le poumon et la rate; tumeurs de même nature dans l'aisselle et dans la cuisse. — 26. Cancer des côtes. Tumeur des méninges com-

Digitized by Google

primant la troisième circonvolution frontale gauche; aphasie. — 27. Sarcomes du sein et des ovaires; tumeur de la cuisse probablement de même nature.

Observations. — I. Vices de conformation des doigts, des orteils et du tube digestif. — Adhérence du médius et de l'annulaire de chaque main, du deuxième et du troisième orteil de chaque pied. — Une partie du duodénum simulant une deuxième poche stomacale et ne communiquant pas avec le reste de l'intestin. — Anomalie de situation du cæcum et du côlon. — Anomalie du péritoine, par M. HERVEY, interne de la Maternité.

II. Névralgie trifaciale très-violente; alternatives d'excitation et de coma, sans hémiplégie, coïncidant avec la cessation de la douleur. — Mort. Autopsie. — Légère exostose au côté droit de la selle turcique. — Tumeur osseuse sur le trajet du trijumeau à droite, par M. CHOUPPE, interne des hôpitaux.

1. *Hypertrophie du crâne et du cerveau. — Tumeur ganglionnaire de la région cervicale.*

M. Bouilly montre les pièces suivantes, recueillies sur une enfant de 5 ans, morte à l'hôpital Sainte-Eugénie (service de M. Marjolin, remplacé par M. Meunier), de pneumonie tuberculeuse, dans une cachexie profonde :

1° *Le crâne*, qui présente un développement singulier. Il est très-volumineux et a la forme d'un casque antique.

Cette enfant était atteinte, à proprement parler, d'hypertrophie cérébrale sans hydrocéphalie; du reste, la forme de la boîte osseuse n'est pas celle qu'elle revêt ordinairement dans l'hydrocéphalie.

Le crâne a été scié au niveau des fosses temporales; la tête présentait une longueur totale de 20 centimètres du menton au sinciput.

Le cerveau offrait le volume et le poids de celui d'un adulte; les ventricules étaient grands, mais sans dilatation anormale, et il n'y avait dans toute l'arachnoïde qu'une quantité très-modérée de sérosité.

On peut voir sur la voûte du crâne que le cerveau, trop à l'étroit, y a marqué profondément ses circonvolutions, et qu'il en a profondément aminci les parois par sa pression et surtout par son développement rapide. Les circonvolutions étaient aplaties, assez larges. L'enfant était idiote ou, au moins, très-peu

Digitized by Google

avancée pour son âge, comprenant peu les questions les plus simples et y répondant à peine.

2° *Une tumeur ganglionnaire* considérable siégeant sur la partie droite du cou et composée de tous les ganglions qui se trouvent dans cette région. Nous n'avons pu préciser exactement le début de cette tumeur, mais ce que nous pouvons affirmer, c'est qu'il remonte à plus d'un an.

Cette tumeur faisait une saillie considérable sur la moitié droite du cou qu'elle occupait complétement, depuis les apophyses transverses jusqu'au niveau de la ligne blanche cervicale. Elle s'étendait en hauteur depuis l'apophyse mastoïde jusque sous la clavicule.

On pouvait sentir sous la peau les différents lobes dont elle est composée et qui forment une tumeur que l'on pouvait déplacer en masse.

L'examen anatomo-pathologique nous a montré qu'elle était recouverte par les branches du plexus cervical superficiel qui l'enlaçaient de toutes parts et en rapport, en dedans, avec le paquet vasculo-nerveux du cou; le plus inférieur et le plus interne des ganglions de cette chaîne hypertrophiée côtoyait le nerf phrénique. Tous ces organes s'étaient habitués à ce voisinage, de sorte qu'on n'a pas noté de troubles dépendant de la compression soit des vaisseaux, soit des nerfs. Ces rapports laissent facilement supposer toute la difficulté que l'on aurait eue à vaincre si l'état général du sujet avait permis de penser à une opération. Cependant, M. Meunier m'a dit avoir enlevé une tumeur analogue située dans la même région, favorisé par une disposition anatomique qui s'est rencontrée aussi dans le cas présent, je veux parler de l'aponévrose d'enveloppe des vaisseaux qui avait permis d'énucléer, sans les toucher, la tumeur à l'aide des doigts et du manche du scalpel.

L'examen histologique n'a pas démontré la présence d'éléments nouveaux, mais seulement une hyperplasie considérable des éléments normaux. Il n'y avait pas d'autres ganglions engorgés, ni cervicaux, ni bronchiques, ni mésentériques.

2. *Asymétrie du sternum et des ovaires chez les très-jeunes enfants.*

M. Roques fait voir quelques pièces recueillies dans le service de M. Parrot, destinées à prouver que, jusqu'à l'âge de 2 ans, en moyenne, le sternum n'est pas symétrique. Plus tard, cette asymétrie peut ou ne peut pas exister.

Digitized by Google

Il montre en particulier le sternum d'un enfant nouveau-né dont la face postérieure est comme aplatie à gauche, de manière à former une dépression qui paraît destinée à loger le cœur. L'existence de cette asymétrie a été établie par l'examen d'au moins deux cents cas. Les points osseux sont irréguliers ; aussi, en général, ils sont plus développés à droite qu'à gauche pour les trois premières pièces du sternum, et lorsqu'il n'en existe qu'un, il se montre alors à droite. Dans la quatrième pièce, il est plus développé à gauche qu'à droite, et lorsqu'il n'en existe qu'un, c'est à gauche qu'il se montre. Ces faits ont été constatés même chez des enfants mort-nés. Le manque de symétrie existe aussi pour les ovaires, et sur quarante pièces, j'ai pu constater que l'ovaire droit était plus volumineux que l'ovaire gauche.

3. *Fracture du sternum comprimant l'aorte.*

M. Roques présente encore des pièces provenant d'un homme mort d'une cirrhose du foie, dans le service de M. Vulpian.

Cet homme avait eu une fracture du sternum, dont une des pièces comprimait l'aorte sur une largeur de 2 à 3 centimètres et une profondeur de 1 à 1 centimètre 1/2, à 3 ou 4 centimètres au-dessus du cœur, de façon à produire un bruit de souffle intense.

M. Blache. — J'ai eu occasion de présenter le thorax d'un enfant rachitique, dont les nodosités avaient imprimé deux plaques rougeâtres sur le cœur, au niveau des quatrième et cinquième côtes.

4. *Gangrène de l'avant-bras occasionnée par un appareil de fracture trop serré.*

M. Alling. — Il s'agit d'une petite fille de 12 ans 1/2 qui s'est fait, le 1er mars 1870, une fracture de l'extrémité inférieure du radius gauche Elle est amenée de suite chez un pharmacien, officier de santé, qui, après l'avoir chloroformée, lui applique un appareil avec attelles, recouvrant complétement les doigts et remontant jusqu'au coude. La mère la ramène le même soir parce que l'enfant souffrait horriblement de son membre. On lui dit que c'était inévitable, et au lieu d'enlever l'appareil, le pharmacien-médecin lui prescrit des bains d'eau

Digitized by Google

glacée. Pendant treize jours, l'enfant est amenée tous les jours chez lui, la mère demandant constamment qu'on lui enlève l'appareil, disant que l'enfant ne goûtait pas un instant de repos. Le pharmacien refuse toujours et fait prendre tous les jours des bains de glace, ce qui, dit l'enfant, faisait resserrer davantage le bandage. Enfin, le treizième jour, le pharmacien enlève l'appareil, mais aussi le membre se trouve gangrené jusque vers le tiers supérieur de l'avant-bras. A partir de ce moment, il vient tous les jours soigner l'enfant chez elle; les parties sphacélées commencent à se détacher, et lorsque, dans les premiers jours d'avril, l'enfant est amenée à la consultation de M. Voillemier, à l'Hôtel-Dieu, il y avait déjà séparation de presque toutes les parties molles. M. Voillemier propose l'amputation, mais l'enfant ne pouvant entrer dans le service de ce chirurgien à cause de son âge, nous allons l'amputer chez elle. L'opération est faite le 16 avril. On a pu amputer un peu au-dessous du coude. Aujourd'hui, 20 mai, le moignon est complétement cicatrisé, et l'enfant peut le fléchir un peu au niveau du coude. Il contient environ 6 ou 7 centimètres d'avant-bras, à partir de la pointe de l'olécrâne, et il est probable que, lorsqu'il sera complétement désenflé, des mouvements assez étendus pourront se faire dans le coude.

L'examen des os de l'avant-bras permet de voir qu'il n'y avait eu qu'une fracture très-simple de l'extrémité inférieure du radius. Le travail d'élimination avait déjà commencé notablement sur les os au même niveau que la séparation des parties molles, et suivant une ligne oblique en bas et en dedans : ils sont érodés et creusés d'un sillon au-dessus duquel ils sont très-épaissis par du tissu osseux de nouvelle formation. Les parties molles de l'avant-bras n'ont pu être examinées convenablement, tant elles avaient été durcies par suite de l'emploi de poudres antiputrides pendant les jours qui ont suivi l'enlèvement de l'appareil.

5. *Fracture du col du fémur avec pénétration ; démonstration que la rotation en dehors du membre est due à la disposition des fragments résultant de la pénétration.*

M. Alling. — La pièce a été recueillie dans le service de M. Voillemier, à l'Hôtel-Dieu. Il s'agissait d'une vieille femme de 60 à 65 ans, entrée avec une fracture du col du fémur droit. Comme on avait pu diagnostiquer une fracture par pénétration, on avait cru inutile d'appliquer un appareil. Tout allait bien,

Digitized by Google

lorsque, trois semaines environ après, la vieille femme fut prise de congestion pulmonaire à laquelle elle succomba.

A l'*autopsie*, M. Voillemier voulut nous démontrer que la rotation du membre en dehors, observée pendant la vie, n'était pas due à la contraction musculaire, mais bien à la façon dont les fragments sont disposés dans ces fractures par pénétration. Pour cela, il nous fit disséquer les membres inférieurs jusqu'au-dessous des genoux, de façon à enlever complétement les parties molles de la cuisse, ne laissant que la capsule de l'articulation coxo-fémorale et ses faisceaux de renforcement.

Suspendant alors le sujet par des liens passés sous les épaules, nous avons pu constater:

Que le membre abdominal gauche (côté sain) pendait, de façon que la pointe du pied était dirigée presque directement en avant, ainsi que cela a lieu normalement;

Que le membre abdominal droit (côté fracturé), au contraire, raccourci de 4 à 5 centimètres, était dans la rotation en dehors, de façon que la pointe du pied regardait directement en dehors.

Si, après avoir ramené la pointe du pied droit en avant par la rotation du membre, on abandonne ce membre à lui-même, il revient dans sa position première de rotation en dehors. Ces mouvements se passent dans l'articulation.

Nous avons alors séparé le fémur du bassin pour examiner les particularités de la pénétration des fragments.

On put voir alors :

Qu'il y avait une consolidation assez avancée entre les fragments, qui sont entourés de stalactites osseuses nombreuses;

Que le col du fémur était implanté à angle droit sur le corps;

Que le grand trochanter était fracturé à sa base, et que son son sommet était incliné en arrière et en bas;

Que la base du col n'avait pas pénétré en totalité dans la base du grand trochanter, mais que la pénétration avait eu lieu presque exclusivement dans la partie supérieure du corps du fémur, et cela obliquement. Voici le mécanisme probable et la description de la pénétration : le choc a porté sur le grand trochanter obliquement en dedans et en arrière; cette apophyse a été détachée; la violence continuant, le corps du fémur a subi une rotation en dehors, et alors, la *partie postérieure* du col du fémur a seule pénétré dans le fragment inférieur (corps de l'os), tandis que sa partie antérieure n'a fait que chevaucher en avant, absolument comme dans certains cas de fracture de l'extrémité inférieure du radius, où l'on voit la partie postérieure

Digitized by Google

du fragment supérieur seule pénétrer, pendant que la partie antérieure de ce fragment chevauche en avant sur le fragment inférieur.

M. Houel. — Ce mode de pénétration est la règle, et l'exception est très-rare. Il en résulte une rotation en dehors du membre, de façon que la face antérieure du fémur regarde en dehors et la ligne âpre en dedans. Ce fait est si commun que M. Laugier en a fait un caractère pathognonique des fractures extra capsulaires du col du fémur. Dans le cas du présentateur, la pénétration a eu lieu presque exclusivement dans le corps de l'os. Quelquefois le col pénètre aussi en grande partie dans le grand trochanter, et Robert a publié un cas dans lequel cette apophyse avait été traversée de part en part, de sorte que le col venait faire saillie en dehors de sa face externe. La pièce du présentateur est intéressante, mais elle n'est pas rare. Le musée Dupuytren renferme plusieurs pièces analogues.

M. Alling. — J'ai fait cette présentation surtout pour faire connaître le moyen par lequel M. Voillemier a démontré que la contraction musculaire n'était pour rien dans la production de la rotation en dehors, consécutive aux fractures du col du fémur. Ce moyen est la suspension du sujet par les épaules, après avoir dénudé les deux fémurs de leurs parties molles.

M. Houel. — Elle était inutile. Il y a longtemps que Malgaigne et moi avons attribué cette rotation au mode de pénétration des fragments.

6. *Collections purulentes des articulations scapulo-humérale et tibio-tarsienne survenues chez un enfant, coïncidement avec un érysipèle developpé le neuvième jour de la vaccination.*

M. Hervey. — La nommée Marie-Louise L..., âgée de 27 ans, est accouchée à la Maternité le 18 mars 1870, sans aucun accident, d'un enfant mâle à terme. Elle n'était pas syphilitique.

Cet enfant fut vacciné cinq jours après sa naissance. Le neuvième jour de la vaccination, la totalité du bras droit, non compris l'avant-bras, devint le siége d'une vive rougeur avec tuméfaction : les pustules entrèrent en voie de réparation après

Digitized by Google

avoir abondamment suppuré. L'érysipèle, qui avait paru céder à la médication émolliente, se caractérisa les jours suivants et s'étendit à la région du dos, à la poitrine, pendant que le bras du côté gauche se tuméfiait à son tour. L'enfant avait une fièvre intense, accompagnée d'insomnie, d'agitation, de plaintes incessantes ; il continuait toutefois à bien prendre le sein.

Huit jours environ après le début de ces accidents une rougeur érysipélateuse, avec gonflement, envahit le pied gauche; peu après l'érysipèle du tronc gagnait la joue, la face et bientôt tout le cuir chevelu. Pendant ce temps l'épaule droite devenait le siége de douleurs aiguës; on constatait en même temps la formation d'une collection purulente dans la région tibio-tarsienne gauche.

29 avril. M. Hervieux pratique une ponction de ce foyer au niveau de la malléole externe; elle donne issue à un pus abondant, épais, grisâtre. Ensuite, trouvant manifestement de la fluctuation au niveau de l'épaule droite et pensant qu'il s'agissait là aussi d'une collection purulente, M. Hervieux y pratique une ponction qui donne issue à du sang noir et liquide; une partie du contenu s'échappe, mais il semble que la poche contient un caillot dont la présence s'oppose à son évacuation complète. On continue les bains et les cataplasmes. Dans la journée l'hémorrhagie, qui avait eu lieu dans le foyer de l'épaule, se reproduit; l'interne de garde, après avoir exprimé le contenu, introduisit une mèche de charpie imbibée de perchlorure de fer : l'écoulement sanguin cessa. Depuis le matin l'enfant ne prenait plus le sein : il avait eu dans la journée des selles verdâtres, quelques vomissements, un peu de toux et de l'oppression. Il succomba dans la soirée, sans convulsions.

On n'a pu faire l'examen cadavérique que des deux articulations malades.

L'articulation scapulo-humérale est remplie d'un liquide grisâtre, sanieux, purulent, coloré par du sang ; ce liquide avait décollé les muscles voisins et avait formé un foyer sous le muscle sous-scapulaire ; l'extrémité supérieure de la diaphyse humérale en était baignée, et son périoste violacé était décollé en deux points; au niveau de l'un d'eux une lamelle d'os, 1 centimètre carré environ, était nécrosée.

La cavité glénoïde de l'omoplate avait une teinte lie de vin, comme si elle avait macéré dans le sang : il n'y avait pas d'érosion appréciable; la tête humérale était presque complétement séparée de la diaphyse; la moitié interne de sa surface articulaire était dépouillée de son cartilage : les parties sous-

Digitized by Google

jacentes jusqu'à la diaphyse étaient ramollies et imbibées d'un liquide sanieux et rougeâtre.

L'articulation tibio-tarsienne était remplie d'un liquide purulent peu épais ; du pus existait dans le tissu cellulaire sous-cutané périphérique. Les artilations voisines du tarse et du métatarse ouvertes après macération dans l'alcool ont paru présenter les mêmes lésions. Cependant toutes les surfaces articulaires semblaient saines : en quelques points seulement on notait une teinte jaunâtre qui tranchait avec la coloration bleuâtre, transparente des parties voisines.

M. Hervieux, qui a bien voulu me communiquer les symptômes observés sur cet enfant, pense que « ces lésions « sont survenues coïncidemment avec un érysipèle développé « le neuvième jour de la vaccination et probablement sous « l'influence du milieu où se trouvait l'enfant. »

Il est regrettable que l'autopsie n'ait pu être faite entièrement. S'agissait-il d'une infection purulente, d'une affection rhumatismale, ou bien d'une ostéite juxta-épiphysaire ?

M. Guéniot. — Je ne crois pas non plus que l'érysipèle ait été causé par la vaccination. Toutes les lésions présentées par cet enfant s'observent aussi chez des enfants non vaccinés. J'ajouterai que l'infection purulente est presque inconnue chez les nouveau-nés et les très-jeunes enfants.

M. Joffroy. — Il arrive quelquefois qu'on trouve une disjonction épiphysaire généralisée, et cela aussi bien sur les os courts que sur les os longs. Il y a alors diminution considérable des mouvements. J'ai eu l'occasion d'observer, dans le service de M. Parrot, un enfant qui semblait paralysé, et chez lequel on diagnostiqua un disjonction épiphysaire généralisée. Le diagnostic est quelquefois basé sur une mobilité anormale dans la continuité des os. A l'autopsie, on trouva qu'il y avait de l'ostéite chronique et que les épiphyses étaient en partie séparées des diaphyses. De semblables lesions sont loin d'être rares et sont rapportées par quelques auteurs à la syphilis, mais sans preuves. Il se pourrait que, chez cet enfant, les lésions fussent généralisées.

M. Hervey. — Je l'ignore, n'ayant pu faire l'autopsie

Digitized by Google

complète. Quant à la diminution des mouvements, je n'ai pas pu la constater, l'enfant étant emmaillotté.

M. Guéniot. — La première observation de ces cas a été présentée par moi à la Société de chirurgie. L'enfant paraissait paralysé des quatre membres et présentait des ulcérations gangréneuses au pli de l'aine. J'avais conclu qu'il y avait eu rupture de la moelle à la suite de traction au moyen d'un crochet ou de lacs, au moment de la naissance, d'où était survenue la paralysie des quatre membres. Mais j'appris que l'accouchement s'était fait très-facilement, avec une présentation du sommet, et n'avait pas nécessité de traction. A l'autopsie, je constatai que presque tous les os présentaient de l'ostéite épiphysaire et qu'il y avait un petit abcès entre l'épiphyse et la diaphyse. Je n'en ai trouvé qu'une seule observation dans les Bulletins de la Société anatomique, qui remonte à 1834 (1). C'est un cas de généralisation d'ostéite analogue au fait en question.

M. Muron ne croit pas que le cas du présentateur soit de l'ostéite juxta-épiphysaire. Il lui paraît y avoir une lésion ancienne du côté de l'articulation scapulo-humérale et non pas envahissement secondaire à la suite d'ostéite. L'articulation paraît plus malade que le cartilage juxta-épiphysaire.

M. Joffroy ne veut pas trancher la question, vu le manque des pièces nécessaires. Il a voulu seulement rapprocher les deux faits, parce que, dans le cas cité par lui, il y avait des collections purulentes dans deux articulations, les cartilages étaient très-malades, les os mis à nu, en particulier à l'épaule, et c'était pourtant bien une ostéite généralisée.

M. Blache croit que c'est un tort de vacciner les enfants d'aussi bonne heure; à 2 ou 3 mois, c'est assez tôt.

M. Guéniot. — Si on n'a pas de raison spéciale, on doit différer. Mais, en temps d'épidémie et dans un hôpital, on doit vacciner le plus tôt possible.

M. Lucas-Championnière n'a jamais vu d'accidents d'au-

(1) Voy. *Bullet. Soc. anatom.* 1834, 9e année, p. 188.

Digitized by Google

cune sorte, quoiqu'il ait vaccciné au moins un millier d'enfants, peu de temps après leur naissance.

7. *Corps étranger du genou.*

M. Gripat fait voir ce corps étranger, qui a été enlevé par M. Maisonneuve du genou droit d'un jeune homme de 20 ans, qui ne paraît pas avoir jamais eu de rhumatisme. A l'œil nu, il paraît constitué par un tissu fibreux, mais l'examen microscopique fait par M. Vulpian a permis d'y constater beaucoup d'éléments cartilagineux.

8. *Tuberculose généralisée ; tubercules du péricarde.*

M. Foucault présente le cœur d'un petit malade de 12 ans, mort avec tous les signes rationnels et physiques d'une méningite tuberculeuse, compliquée d'une broncho-pneumonie de même nature. Il n'y avait eu aucun symptôme du côté du cœur.

A l'autopsie on trouva des tubercules dans le cerveau, les méninges, les poumons, les ganglions bronchiques et mésentériques, et en particulier dans le péricarde. Celui-ci est complétement adhérent au cœur, parsemé de tubercules, surtout autour de l'origine des gros vaisseaux. On trouve une grosse masse tuberculeuse à l'origine de l'aorte.

M. Blache. — Les tubercules du péricarde sont très-rares, surtout chez l'adulte. Je n'en ai jamais vu de fait aussi concluant que celui-ci. Je ferai remarquer qu'ils siégent surtout vers l'origine des gros vaissaux, ainsi que je l'ai indiqué dans ma thèse.

M. Joffroy. — J'ai observé un cas entièrement semblable à celui-ci, dans lequel il y avait aussi symphyse complète du cœur. Je compte présenter la pièce à la Société (1) et en publier plus tard l'observation, intéressante à d'autres points de vue. Quant à la rareté des tubercules du péricarde, je puis dire que j'en ai souvent vu chez les enfants, et même chez les adultes et les vieillards.

(1) Voy. la présentation suivante.

Digitized by Google

M. Hayem. — Les auteurs avancent que les tubercules du péricarde sont rares, M. Empis même les nie. J'en ai, pour ma part, vu une dizaine de cas chez des enfants et des adultes. Ils sont plus fréquents chez les premiers parce que la tuberculose y est plus fréquente. Il est probable que cette opinion sur leur rareté provient de ce que l'examen a été insuffisant. Ainsi autrefois, avant les recherches de M. Liouville, on croyait les tubercules des méninges rachidiennes beaucoup moins fréquents que ceux des méninges cérébrales. Cette présentation est très-intéressante. C'est un cas de tuberculose latente, qui n'a amené des lésions mortelles qu'à la longue.

9. *Symphyse cardiaque consécutive à des tubercules du péricarde.*

M. Joffroy, à propos de la précédente communication de M. Foucault, présente le cœur d'une jeune fille de 10 ans, qui a succombé le 31 octobre 1869, à l'hôpital Sainte-Eugénie, dans le service de M. Barthez.

La malade, entrée dans le service le 26 octobre, ayant du délire, puis du coma, est morte le 31 du même mois. On n'avait aucun renseignement sur son compte.

A l'auscultation on n'a jamais noté l'existence de bruits morbides. Le cœur n'a pas cessé de battre régulièrement jusqu'au moment de l'agonie. Le 27, le pouls était à 132; le 28, à 140, et il s'est maintenu a ce chiffre jusqu'au jour de la mort. Jamais on n'a noté d'irrégularité ni d'intermittence.

La malade a succombé à une méningite fibrineuse cérébro-spinale. Il n'y avait pas de granulations tuberculeuses sur les méninges cérébrales ni spinales. Il existait une tumeur (tubercule) dans l'hémisphère cérébelleux gauche, deux autres dans l'épaisseur des lobes occipital et sphénoïdal de l'hémisphère gauche, et une quatrième dans la moitié gauche de la protubérance.

Sur les plèvres et dans l'intérieur des poumons, on voyait quelques granulations isolées et espacées. Une petite caverne existait au sommet du poumon droit. L'intestin présentait des granulations, tant sur sa surface péritonéale que sur sa surface muqueuse. Ces granulations étaient assez petites, grises et ne paraissaient pas très-âgées. Les deux feuillets du péricarde étaient entièrement soudés. Cependant on pouvait parvenir à

Digitized by Google

les décoller, et alors on remarquait que les surfaces du péricarde, tant pariétale que viscérale, étaient couvertes de granulations tuberculeuses confluentes. Leur volume était considérable, deux fois environ celui d'une tête d'épingle; la plupart étaient un peu jaunâtres; ces granulations paraissaient donc plus anciennes que celles développées sur les autres viscères, ce qui pouvait faire supposer que la tuberculose avait débuté par le péricarde. Je ferai remarquer en outre l'impossibilité de soupçonner pendant la vie une semblable lésion, qui ne se révèle par aucun des symptômes auxquels on pouvait s'attendre.

M. Blache. — Je répète ce que j'ai dit précédemment : que les cas de tubercules du péricarde, chez l'enfant et chez l'adulte, sont très-rares; on les compte. Il est encore plus rare de voir la tuberculose débuter uniquement par le péricarde. S'il en est ainsi dans cette présentation, c'est un fait des plus intéressants.

M. Joffroy. — J'admets aussi la rareté de ces faits, mais je crois que leur extrême rareté tient à ce qu'ils n'ont pas été observés suffisamment. Quant à affirmer que les tubercules aient débuté ici dans le péricarde, je ne veux pas le faire. J'ai seulement émis cette hypothèse, par suite du nombre, du volume et de l'aspect des tubercules qui y siégeaient, et je le fais avec d'autant plus de réserve, que la nature de ces gros tubercules n'est pas nettement établie. Ainsi, pour M. Parrot, la production de ces gros tubercules dépendrait plutôt d'une constitution scrofuleuse que tuberculeuse.

10. *Kyste hydatique du péricarde viscéral.*

M. Landouzy présente le cœur d'un vieillard de 64 ans, sans profession, mort d'une pneumonie hypostatique.

A la partie inférieure de la face antérieure du ventricule gauche, le péricarde viscéral est soulevé par une tumeur du volume d'un très-gros pois, tumeur molle, d'un blanc mat.

Le péricarde (non épaissi) incisé, on se trouve en présence d'une vésicule régulièrement arrondie, d'un blanc laiteux. Incisée, celle-ci donne issue à quelques gouttes de liquide transparent. Sur sa face interne, d'un blanc nacré très-brillant, se

Digitized by Google

voit une petite saillie gris-jaunâtre du volume d'un grain de mil. Des coupes faites en ce point nous montrent :

1° Une membrane mince formée de granulations excessivement abondantes et pressées les unes contre les autres, qui, soumises à l'action de l'éther et de l'alcool, ne se dissolvent pas (c'est là l'hydatide fertile de Robin) ;

2° Deux couronnes de crochets d'échinocoques.

Rien à noter sur le péricarde pariétal.

Dans les autres organes et sur les séreuses examinés avec soin, le cerveau et les méninges exceptés (le crâne n'a pu être ouvert), on ne trouve aucun kyste hydatique, ni en voie de développement, ni en voie de régression. Dans le foie existent des tumeurs érectiles (voy. § 17 du présent Bulletin).

M. Liouville fait remarquer que cette vésicule ressemble à celles qu'on trouve sur les autres séreuses. Il a eu l'occasion d'en voir sur le péritoine d'un sujet mort dans le service de M. le professeur Velpeau.

11. *Thrombose des sinus de la dure-mère.*

M. Joffroy communique un nouveau fait de thrombose des sinus de la dure-mère :

C. (Alexandrine), née le 27 mars 1868, entre à l'infirmerie des Enfants-Assistés le 22 avril 1870, dans le service de M. le Dr Parrot.

Cette enfant, très-grosse, porte sur les fesses, sur la partie postérieure des cuisses et sur les grandes lèvres, une éruption pustulo-papuleuse assez abondante, qui s'est ulcérée en partie, principalement aux fesses, où les ulcérations présentent de 1 à 2 millimètres de profondeur, et un diamètre de plus d'un centimètre. En outre, on trouve, au niveau de la commissure labiale droite, une ulcération assez profonde et étendue, à fond grisâtre.

En l'absence de renseignements sur la mère de l'enfant, on reste dans le doute sur la nature de l'éruption. Néanmoins on fait prendre à l'enfant 3 grammes de liqueur de van Swieten, et l'on fait panser les ulcérations avec une pommade au calomel.

2 mai. On remarque une amélioration très-notable dans l'état des ulcérations, mais, le 3 mai, une diarrhée très-abondante survient, et fait suspendre l'usage de la liqueur mercurielle.

Le 9. On trouve sur la joue droite, au voisinage de l'ulcé-

Digitized by Google

ration de la commissure labiale, une plaque érysipélateuse qui s'étend sur les parties voisines, sur l'aile gauche du nez et autour des yeux.

L'érysipèle gagne en étendue, le lendemain et le surlendemain. La mort arrive ce jour, 11 mai, à quatre heures du soir.

L'*autopsie* est faite le 12 mai à dix heures du matin.

Cavités thoracique et abdominale. — Les ganglions bronchiques et trachéaux sont en tout ou en partie caséeux. Les poumons renferment tous deux des granulations tuberculeuses disséminées, avec un petit noyau d'hépatisation dans le poumon droit. Sur les plèvres on voit, par places, des granulations très-nombreuses, réunies en amas. Quelques ganglions mésentériques sont altérés. Il n'y a rien à noter pour les autres organes thoraciques et abdominaux.

Cavité encéphalique. — A l'ouverture du crâne il s'écoule une petite quantité de sérosité sanguinolente qui se coagule sur la table. A la surface convexe du cerveau, on voit les veines, qui vont se jeter dans le sinus longitudinal supérieur, remplies pour la plupart et dans la plus grande partie de leur étendue, par des caillots durs et dont on aperçoit par transparence la coloration grisâtre. Le sinus longitudinal supérieur est rempli dans toute sa longueur par un caillot peu adhérent, presque complétement décoloré, ramolli à son centre dans une assez grande partie de sa longueur, pendant qu'à la périphérie il présente une consistance très-ferme.

La substance cérébrale ne présente aucune altération. En particulier il n'existe pas trace d'apoplexie cérébrale. La pie-mère n'est pas injectée plus qu'à l'ordinaire. Il n'y a pas dans les ventricules plus de liquide qu'à l'ordinaire. L'isthme de l'encéphale ne présente rien à signaler.

Il s'agit ici, comme dans d'autres observations que j'ai communiquées à la Société, d'nn cas de thrombose des sinus de la dure-mère survenant chez un sujet scrofuleux et tuberculeux. Peut-être ici le sujet est-il de plus syphilitique? Sous ces influences multiples s'est produit un affaiblissement considérable de l'organisme, une véritable cachexie, cause prédisposant, comme on le sait, à la coagulation du sang et surtout du sang veineux. Nous n'insisterons pas davantage sur ces remarques qui ont déjà été faites précédemment. Mais on nous permettra d'attirer de nouveau

Digitized by Google

l'attention sur l'absence des symptômes cérébraux, tels que convulsions, coma, etc., pouvant permettre d'établir le diagnostic. Cela tient à une circonstance anatomique, qui empêche ces troubles de la circulation dans les méninges de retentir gravement sur l'encéphale. Non seulement à l'autopsie on ne trouve pas de lésions de la substance nerveuse, mais souvent les méninges elles-mêmes ne sont pas congestionnées et œdématiées, comme on pourrait s'y attendre. La richesse vasculaire et les anastomoses multiples qui existent entre tous les vaisseaux de la pie-mère cérébrale, font que, dans ces cas, le réseau capillaire et celui des petits vaisseaux suffisent généralement à assurer la circulation dans les méninges ; ainsi la coagulation du sang dans un tronc, même volumineux, peut fort bien ne donner lieu à aucun signe pendant la vie, le rôle de ce tronc oblitéré étant rempli par des vaisseaux plus petits restés libres de tout obstacle au cours du sang.

12. *Phlébite de la veine fémorale consécutive à l'amputation de la cuisse.*

M. le professeur Verneuil présente deux veines fémorales affectées de phlébite, affection qu'il croit pouvoir rattacher à la compression exercée sur les vaisseaux fémoraux pendant l'amputation de la cuisse, et à laquelle il attribue en partie la gravité de cette opération. Il développe à ce sujet les considérations suivantes :

J'ai eu occasion d'observer un certain nombre de cas de phlébite à la suite de compression de l'artère fémorale; une première fois, dans le service de M. Robert, à l'Hôtel-Dieu, chez une jeune fille qui avait été amputée de la cuisse, mais qui guérit néanmoins. Plus tard, chez un individu, à qui on avait fait la compression digitale pour un anévrysme poplité, il était survenu de l'œdème du membre inférieur, puis de la gangrène des orteils. Il mourut, et à l'autopsie on trouva des traces anciennes de phlébite inguinale. Un troisième cas, une amputation de jambe me permit encore de constater une phlébite inguinale chez un individu, mort par infection purulente. On ne put pas faire l'autopsie. Enfin, au commencement de cette

Digitized by Google

année, j'ai pu constater de la phlébite inguinale chez un malade que j'avais amputé de la cuisse et qui guérit. La phlébite était survenue au niveau du point où l'on comprime pour faire l'hémostase, dans la portion de la veine qui est à cheval sur le rebord supérieur du pubis. Dernièrement, il est entré dans mon service un homme ayant une fracture de jambe compliquée de plaie ; il survint un phlegmon, et l'on pratiqua la résection des extrémités osseuses ; il y eut une amélioration passagère ; mais, à la suite d'une hémorrhagie grave, l'amputation fut jugée nécessaire. Elle ne fut pratiquée qu'environ trois heures après, et un tourniquet avait été appliqué pour arrêter l'hémorrhagie, depuis onze heures et demie du matin jusqu'à près de trois heures de l'après-midi. L'amputation fut faite avec la compression digitale. Deux hémorrhagies consécutives survinrent, mais les choses allaient bien néanmoins, lorsque le malade fut pris d'un frisson violent et succomba avec tous les signes de la pyohémie, vingt-quatre jours après l'amputation. A l'autopsie, on trouva des abcès métastatiques dans les poumons et une pleurésie purulente, due à ce qu'un des abcès occupait la surface d'un des poumons sur une large étendue. J'ai disséqué avec soin la veine fémorale, et c'est une de celles que je mets sous les yeux de la Société. Un des ganglions du pli de l'aine était enflammé ; il y avait de la périphlébite, et le tissu cellulaire de la gaîne des vaisseaux était tellement condensé qu'il a fallu pour ainsi dire les sculpter. Plus loin, le tissu cellulaire était à peu près sain. La veine fémorale formait un cordon plein, à peine dilaté. Les lésions permettaient d'y distinguer trois segments : un segment supérieur de 11 centimètres de long environ, qui reposait par son milieu sur l'arcade du pubis ; un segment moyen, de 4 centimètres de long environ et un segment inférieur confinant à la plaie. Le segment supérieur ou inguinal contenait une bouillie purulente, ayant l'aspect d'un abcès phlegmoneux, limitée en bas par un caillot plus récent, d'un rouge foncé, évidemment dû à une coagulation postérieure ; plus bas, on trouvait un caillot noirâtre, très-dense, analogue à ceux que l'on trouve dans le voisinage des plaies d'amputation. Ces trois caillots avaient donc trois âges. Le plus ancien était le caillot inguinal qui se terminait brusquement à sa partie supérieure par un bord net ; il était perforé, et son intérieur communiquait à la veine iliaque. Des embolies s'en étaient détachées et avaient été former des abcès métastatiques dans le poumon. Toutes les veines qui se terminaient dans le segment inguinal contenaient des caillots analogues, dans la partie qui y confinait ; ainsi les veines saphène et fémorale profonde contenaient des caillots diffluents près de leur embouchure, tandis que plus loin il n'y existait

Digitized by Google

que de la thrombose pure. Le maximum de la phlébite était évidemment dans la région inguinale, et celle-ci a dû se développer sur place et non progresser de bas en haut, puisque la suppuration avait lieu en haut. Il me revint à l'esprit que la phlébite inguinale pouvait être déterminée par la compression digitale, comme dans le cas de l'anévrysme poplité; mais je pensai que dans ce cas-ci, la compression, à l'aide du tourniquet, avait contribué à la produire, qu'elle avait été d'abord latente, puis que la coagulation s'était faite au voisinage de la plaie; et que le segment intermédiaire avait été pris plus tard. Je conclus donc que la mort était due au développement d'une phlébite inguinale, à la transformation purulente du caillot à son centre, au transport des débris supérieurs dans le cœur et les poumons, et à l'infection purulente. Les autres viscères étaient entièrement sains.

Trois ou quatre semaines après, je fis une autre amputation de cuisse à sa partie moyenne pour une ostéo-arthrite chronique du genou. Vers le troisième jour survint de la douleur inguinale; vers le quatrième ou cinquième jour, des frissons; puis de l'œdème du moignon, de l'oppression, et le malade succomba le onzième jour après l'opération. A l'autopsie, on trouva des abcès métastatiques multiples dans les deux poumons, mais pas d'autres collections. Les viscères étaient noirâtres, il était difficile d'en déterminer l'état. Dans la veine fémorale, que je présente aussi à la Société, il y avait rigoureusement la même disposition que dans le cas précédent : trois zones de caillots, dont la supérieure, peu adhérente à la paroi, était grisâtre et avait subi un commencement de métamorphose puriforme; on en voyait flotter des débris dans la veine iliaque, absolument saine; la transition entre la partie saine et la partie malade de la veine était très-brusque. La zone intermédiaire était constituée par une thrombose véritable et la zone inférieure par le caillot de la plaie. Il y avait du pus, mais qui n'avait pu être transporté dans la zone supérieure, à cause de la zone intermédiaire (1).

Je crois que l'extrême mortalité consécutive aux amputations de cuisses pourrait s'expliquer par ces deux faits. Les abcès métastatiques sont produits par les débris qui flottent dans la veine iliaque et qui finissent par se détacher; quant à la phlébite inguinale, je l'attribue à la compression digi-

(1) Pour les détails de ces deux observations, voyez Obs. 1 et 2 dans une : *Note pour servir à l'histoire de la phlébite inguinale consécutive à la compression de l'artère fémorale au pli de l'aine*, par M. Henri Petit. In Gaz. hebdom. de médecine et de chirurgie, année 1870.

Digitized by Google

tale exercée au moment de l'opération. Mais pourquoi pareille chose n'aurait-elle pas lieu également à la suite de l'amputation de la jambe, pour laquelle la compression à la région inguinale est tout autant pratiquée? Cela tient à ce que, dans l'amputation de la cuisse, le caillot embolique devient septique à cause du voisinage de la plaie, tandis que les caillots inguinaux qui peuvent être produits à la suite de l'amputation de la jambe, surtout de l'amputation sus-malléolaire, n'ont pas, à cause de leur éloignement de la plaie, ce caractère de septicité qui leur communique des propriétés délétères; lorsqu'ils entraînent la mort, ils agissent d'une façon purement mécanique, comme une embolie simple. Du reste, c'est une question à examiner, et je fais mes réserves à ce sujet. Aussi je prierai les membres de la Société, et en particulier MM. les internes des hôpitaux, de vouloir bien me prévenir lorsqu'ils auront occasion de voir une amputation de la jambe, et même une amputation de la cuisse. Quant à moi, je compte faire désormais les amputations de la cuisse en liant successivement les vaisseaux et sans compression digitale. Cette méthode me paraît surtout avantageuse pour les amputations au niveau du grand trochanter et pour la désarticulation de la hanche, dans lesquelles il y a si souvent de très-grandes pertes de sang, à cause de la difficulté de la compression. On peut ainsi éviter ces hémorrhagies, quelquefois foudroyantes, et même faire ces opérations avec peu de perte de sang. Il m'est déjà arrivé, du reste, d'amputer la cuisse sans compression, dans trois cas en particulier. M. Maisonneuve a fait aussi des opérations sans compression des artères, mais je ne crois pas qu'il ait érigé cette pratique en méthode générale pour toutes les amputations.

M. Houel. — Cela m'est aussi arrivé une fois, ayant eu un aide très-inexpérimenté pour pratiquer la compression et m'a paru facile pour la cuisse; mais, pour la jambe, cela me paraît plus difficile, à cause de la situation des vaisseaux qu'on ne peut guère saisir avant que la jambe soit complétement détachée. Cette méthode me paraît bonne pour la cuisse, mais pour la jambe, il y aurait une certaine difficulté.

Digitized by Google

M. VERNEUIL. — Cela dépend du procédé, et je crois que, dans l'amputation à deux lambeaux, en allant doucement, on peut mettre à nu et lier assez facilement la tibiale antérieure et l'interosseuse. Du reste, je réserve ma proposition pour la jambe, je ne la fais que pour la cuisse.

M. DESPRÉS. — J'ai fait 7 amputations de cuisse; à la suite de l'une d'elles, la mort arriva dans la journée, ce cas ne doit pas être compté. Sur les 6 autres, je n'ai vu qu'un cas de phlébite inguinale, que j'avais rattachée à la compression inguinale, qui avait été longue et mal faite. Il survint une douleur considérable à la région inguinale, de l'œdème, puis la mort, après une hémorrhagie consécutive. Dans les 5 autres cas, la compression avait été bien faite; il n'y eut pas de phlébite.

M. VERNEUIL. — Toute compression faite un peu longuement, même quand elle est bien faite, amène un froissement de la veine, et la compression dure quelquefois vingt minutes.

M. LUCAS-CHAMPIONNIÈRE. — Chez un des malades de M. Verneuil, le tourniquet, qui est resté en place plusieurs heures, a dû beaucoup contribuer à la production de la phlébite.

M. VERNEUIL. — Certainement; aussi l'inflammation était plus vive chez ce malade, et même les ganglions inguinaux étaient enflammés. — Le cas de ce malade pourrait encore ouvrir une voie pour déterminer l'étiologie de certaines hémorrhagies consécutives ou secondaires. En effet, dans les moignons d'amputation, les veines et les artères sont bouchées par des caillots qui subissent la même pression sanguine qu'avant l'opération, tant que la circulation n'est pas rétablie par les voies anastomotiques, ce qui prend un certain temps. A la suite d'une phlébite, ces caillots peuvent se ramollir et éclater, de façon à donner lieu à une hémorrhagie consécutive. C'est ce qui expliquerait que celle-ci est souvent veineuse. Chez mon malade, elle était survenue vers le troisième ou quatrième jour.

M. DESPRÉS. — J'ajouterai que, chez ma malade, l'hémorrhagie se reproduisait très-facilement; il suffisait d'in-

Digitized by Google

troduire le doigt dans la plaie pour la déterminer. Une fois même, le tamponnement fut nécessaire. C'était bien une hémorrhagie veineuse due à une phlébite bien constatée.

13. *Lymphatiques utérins et lymphangite utérine.*

M. Lucas-Championnière présente sa thèse : *Lymphatiques utérins et lymphangite utérine. Du rôle que joue la lymphangite dans les complications puerpérales et les maladies utérines.* Il en donne l'aperçu suivant :

Ce travail renferme une étude anatomique et une étude pathologique fondées sur un nombre considérable d'observations cliniques et d'examens nécroscopiques avec dissecsections minutieuses et injections. Dans la description anatomique, je me suis attaché surtout à exposer les rapports intimes des lymphatiques utérins avec le péritoine et la grande importance de ce système vasculaire, surtout lors de la grossesse. On y doit noter la description, avec planche à l'appui, d'un ganglion situé sur la partie latérale du col utérin.

Au point de vue pathologique, j'ai fait ressortir surtout la fréquence extrême des lymphangites utérines dans l'état puerpéral. On les a souvent méconnues et confondues avec d'autres maladies, avec la phlébite en particulier. Ces lymphangites engendrent très-souvent des péritonites, soit partielles, soit générales. C'est surtout par leur intermédiaire que se produisent les péritonites consécutives aux altérations utérines. Ces lymphangites jouent le rôle le plus important dans l'histoire de la fièvre puerpérale.

En dehors de l'état puerpéral, on peut rencontrer encore la lymphangite utérine et la péritonite consécutive, mais beaucoup moins fréquemment. Le retentissement des maladies utérines sur le péritoine est d'autant moindre que le système lymphatique est moins développé.

Dans le cas particulier de blennorrhagie utérine, il semble qu'il se produise des lymphangites à caractère bien marqué.

Quelques conclusions pratiques sont tirées des développements théoriques.

Digitized by Google

14. *Tumeur de la parotide.*

M. Reverdin fait voir cette tumeur enlevée sur G.... (Louis), 36 ans, laboureur, entré le 3 mai 1870 à la Charité, service de M. Gosselin.

Le malade en fait remonter le début à sept ans; elle était alors grosse comme une noisette, très-dure, mobile, et située au-dessous de l'oreille; ses progrès ont été lents et graduels; son accroissement a été un peu plus rapide, depuis deux ans environ que des applications caustiques ont été faites; elle ont laissé une cicatrice adhérente à la tumeur. Pas d'altération de la santé, pas de douleurs, aucun engorgement ganglionnaire. Actuellement la tumeur a le volume d'une grosse orange; elle est globuleuse, un peu aplatie à son centre au niveau de la cicatrice; on remarque autour de celle-ci quelques vaisseaux dilatés; elle occupe la région parotidienne, soulève le lobule de l'oreille, a envahi la joue qui est tendue, et recouvre la mâchoire inférieure jusqu'au delà du bord antérieur du masséter.

Elle est mobile dans tous les sens, et la peau qui la recouvre glisse sur elle, sauf au niveau de la cicatrice : elle présente des bosselures nombreuses, variables de volume et de consistance : la plupart très-dures, quelques-unes élastiques; d'autres plus molles donnent l'idée de kystes; au niveau de la cicatrice quelques petites saillies arrondies et transparentes paraissent manifestement kystiques.

Pas de douleur, pas de battements, pas de paralysie faciale. M. Gosselin diagnostique un adéno-enchondrome de la parotide. L'ablation de la tumeur est pratiquée le 5 mai (des ponctions capillaires avaient démontré que la tumeur ne contenait aucun kyste); la dissection est laborieuse; la membrane celluleuse qui enveloppe la tumeur y est très-adhérente, et la masse morbide est recouverte par une portion des fibres du masséter; un cordon qui apparaît à la surface de la masse est coupé; on reconnaît que c'est le canal de Sténon; l'énucléation des parties profondes est encore plus difficile, on en laisse une portion serrée par une ligature. Le nerf facial a été coupé; les paupières et les muscles des lèvres sont paralysés.

Examen de la tumeur. — La tumeur est entourée d'une membrane celluleuse qu'il est difficile, mais non impossible, d'en séparer. La coupe montre qu'il n'y a aucun kyste, que la substance est mollasse et homogène, d'un jaune rosé, et marquée de taches rougeâtres qui indiquent des vaisseaux assez abon-

Digitized by Google

dants ; les bosselures de la surface correspondent à des lobules séparés en plusieurs points dans la profondeur par des sillons plus ou moins marqués. Le raclage ramène une sorte de suc épais, jaune rosé, mais ce suc n'est ni laiteux ni miscible à l'eau.

L'examen microscopique fait voir que la tumeur est constituée par un tissu homogène, dans lequel on aperçoit des noyaux nombreux, arrondis, sans qu'on puisse reconnaître la limite des cellules qui les contiennent (à l'état frais); on ne voit ni faisceaux, ni alvéoles, mais on distingue un grand nombre de lacunes de dimensions très-variables, à contour très-net, et complétement vides; ce sont probablement les coupes des canaux sans parois propres où circulait le sang. Aucune trace d'éléments glandulaires.

Dans le produit du raclage : noyaux libres, et noyaux entourés de protoplasma; dans plusieurs points on trouve de grandes plaques à noyaux multiples; on ne distingue nulle part le contour des cellules.

M. Desprès croit que cette tumeur est un adénome cancéreux, genre de tumeurs qui paraissent d'abord bénignes, puis prennent l'allure de tumeurs cancéreuses franches; on en trouve ainsi dans le sein. Presque tous les cas d'adénome présentés à la Société ont été suivis de récidive.

15. *Hernie inguinale droite interne étranglée.*

M. Lagrange fait voir cette hernie, sur laquelle il donne les renseignements suivants :

Le nommé C...., âgé de 72 ans, a été amené, le 24 avril 1870, au soir, à l'hôpital Lariboisière, par sa femme qui n'a donné que de vagues renseignements sur son compte. On apprend seulement que le malade est porteur de hernies et qu'il a vomi avant son entrée à l'hôpital; quant au malade lui-même on ne peut rien en tirer, il est sourd, et à chaque question qu'on lui pose, il répond invariablement : J'ai soif. Il a vomi une fois depuis son entrée. Il est porteur de trois hernies, deux inguinales et une ombilicale, mais on ne peut savoir depuis quand elles existent, si elles étaient réductibles ou non, contenues ou non par un bandage. Impossible de savoir non plus depuis quand le malade n'a pas eu de garde-robe. Une exploration attentive fait voir que la hernie ombilicale est réductible en

Digitized by Google

totalité ainsi que la hernie inguinale gauche, et que la hernie inguinale droite est douloureuse et irréductible. Assez volumineuse, elle est malgré cela modérément tendue. Lorsqu'on essaye de la faire rentrer, on produit un gargouillement et elle semble diminuer un peu. On fait prendre un grand bain au malade. Dans le bain il a des efforts de vomissements qui n'aboutissent pas. On met de la glace sur sa hernie.

Le 25 avril matin. On observe les mêmes phénomènes que hier au soir. Il y a du gargouillement, de la douleur, quand on presse la hernie pour la faire rentrer. L'état général est assez grave. Le malade est dévoré d'un soif ardente; malgré cela la langue n'est pas sèche. Les vomissements n'ont pas reparu. P. 88. T. A. 36°,3. R. 24.

La question de l'opération se pose alors; mais, vu l'état général sérieux, vu le gargouillement et la diminution de volume qu'on observe quand on presse la hernie, on attend, pensant peut-être à une simple inflammation, à ce que Malgaigne a appelé une péritonite herniaire.

Le 25 soir. P. 88. T. A. 36°,8. R. 32.

Le malade a vomi à quatre heures des matières ayant une odeur stercorale.

Le 26 matin. P. 100. T. A. 37°.

Le 26 soir. P. 100. T. A. 36°,2. R. 40.

La respiration est stertoreuse. Il n'y a rien dans la poitrine. Le malade a des hoquets.

Le 27 matin. Pas de selles. P. 108. T. 36°,1. R. 48. La peau est froide, la respiration stertoreuse. Enfin l'état général s'aggravant toujours, le malade meurt le 27 à deux heures, après avoir eu des vomissements immédiatement avant sa mort.

Voilà un cas d'observation difficile. On voit combien peu ont été tranchés les phénomènes de l'étranglement, et combien sur ce vieillard est justifiée l'abstention de toute opération. Les caractères peu marqués de l'étranglement ajoutés au volume de la hernie et à la diminution de volume avec gargouillement quand on cherchait à la réduire, ont fait croire à un pseudo-étranglement. Du reste, eût-on été persuadé que la hernie était franchement étranglée, c'eût été faire une opération dont le résultat pouvait être annoncé d'avance.

Autopsie 40 heures après la mort. — Les organes ne présentent rien de particulier à noter, si ce n'est des calculs en assez grand nombre dans la vésicule biliaire; rien autre au foie, dans les poumons et dans les reins.

La hernie ombilicale est entièrement épiploïque, elle n'a

Digitized by Google

jamais été enflammée, car l'épiploon se laisse déplisser merveilleusement.

Arrivons à la hernie inguinale droite : on voit que c'est une hernie inguinale interne. Des deux bouts de l'intestin, le supérieur est volumineux, et l'inférieur grêle. C'est une entérocèle pure, dont les rapports sont les suivants : en haut le fascia transversalis uni à ce niveau avec le péritoine forme une bride antérieure et supérieure et semble aussi bien que le collet du sac être un agent d'étranglement ; en arrière, la hernie repose plus ou moins directement sur l'espace compris entre la symphyse et l'épine du pubis, en étant séparée en apparence par le commencement de l'arcade de Fallope et le ligament de Gimbernat. L'artère épigastrique est en dehors et l'artère ombilicale en dedans. Cette hernie s'est faite par la fossette inguinale interne. L'intestin est étranglé à ce niveau. La partie antérieure est plus altérée au niveau de la constriction que la postérieure; il existe là une rainure qui ne fait pas le tour de l'intestin : cette disposition s'explique par la saillie tranchante que forme le fascia transversalis en avant.

La hernie volumineuse et contenue dans le scrotum a le cordon et le testicule à sa partie externe; la distance qui les sépare est de plusieurs centimètres en haut. Le sac épaissi est intimement confondu avec les tuniques environnantes ; il y avait des fausses membranes établissant des adhérences avec l'intestin.—Pas de péritonite généralisée. L'intestin enflammé présente sur un point une altération assez prononcée : les tuniques sont réduites à peu de chose, mais sans que la perforation soit complète cependant.

La question de la cause de l'étranglement se pose ici. Faut-il mettre l'étranglement sur le compte du collet du sac ou sur le fascia transversalis? Je crois qu'on peut dire que l'agent de l'étranglement est multiple et que celui-ci a été produit et par le collet du sac et par le fascia tranversalis, peut-être pourtant cette dernière membrane joue-t-elle le plus grand rôle. Admettre cette double cause pour une hernie inguinale semble au premier abord déroger à la loi posée par Malgaigne ; mais Malgaigne n'a parlé que des anneaux naturels comme n'étranglant jamais l'intestin, et l'on peut faire sortir cette hernie du cadre des hernies se faisant par un anneau naturel. Elle est inguinale, il est vrai, mais inguinale interne. Elle a donc dû se créer une voie artificielle

Digitized by Google

à travers le fascia transversalis, et l'anneau étant par cela même accidentel, on comprend que l'étranglement puisse avoir été produit par un autre agent que le collet du sac.

Si maintenant on jette un coup d'œil rétrospectif, il est évident qu'on est conduit à dire qu'il fallait opérer; il existe là un étranglement, une constriction peu serrée, il est vrai, mais elle existe et il fallait la lever. Cependant on ne doit pas avoir à regretter beaucoup de n'avoir pas agi, car le malade était dans un tel abattement, une telle prostration produite autant par son âge que par son affection, que l'opération aurait certainement hâté sa mort.

16. *Ulcération simple et rétrécissement du gros intestin.*

M. Chouppe présente cette pièce provenant d'un homme de 32 ans, tonnelier, né à Bordeaux, dont voici l'histoire :

Antécédents. — Ce malade entre à l'hôpital de la Pitié (service de M. Vulpian), le 4 avril 1870, pour coliques vives et fréquentes avec constipation, durant déjà depuis quelques jours.

Voici quels sont les renseignements qu'il nous donne : Depuis l'âge de 10 à 11 ans, il aurait ressenti des coliques qui, au début, apparaissaient trois ou quatre fois par an. Ces coliques siégeaient toujours du côté droit et débutaient chaque fois par la région lombaire. A partir de l'âge de 20 ans ces coliques seraient revenues plus souvent (tous les mois ou toutes les trois semaines) toujours par accès et de plus en plus violentes avec rétraction des testicules vers l'anneau, dit-il après avoir été interrogé dans ce sens. A l'âge de 22 ans, il séjourne pendant dix-huit mois à Montevideo. Il y est atteint d'un ictère qui le retient pendant un mois malade, mais sur lequel il ne peut donner aucun autre renseignement. A cette époque il n'aurait pas eu de coliques. Après cette maladie il lui reste une teinte sub-ictérique qui ne se dissipe qu'au bout de sept ou huit mois, après son retour en France. Les choses persistent dans l'état que nous venons d'indiquer, jusque dans ces derniers temps, époque à laquelle commencent à se manifester les accidents qui l'amènent à l'hôpital. — Depuis deux mois et demi ses coliques sont devenues presque continuelles, il ne passe pas deux jours sans les avoir. Il se plaint en outre de vomissements qui reviennent après chaque repas, deux ou trois heures après. Dès qu'il

Digitized by Google

vomit, ses coliques le reprennent, mais il insiste sur ce point, qu'elles n'ont plus le même caractère qu'autrefois. Elles avaient alors un point de départ fixe au rein droit; elles étaient à peu près nettement limitées à droite; elles suivaient le trajet de l'uretère sans irradier autre part que vers le testicule. Depuis deux mois les coliques partent d'un point quelconque de l'abdomen (le plus souvent, au dire du malade, de la fosse iliaque gauche), pour remonter vers le nombril, en passant par la fosse iliaque droite. Le ventre se durcit, et l'on sent à la palpation une tumeur plus ou moins volumineuse où la percussion démontre de la sonorité : cette tumeur semble formée par les anses intestinales. Le testicule ne se rétracte plus comme autrefois.

Les vomissements, d'après le malade, auraient une couleur noirâtre qu'il déclare pouvoir être comparée à du marc de café. Il aurait également rendu par l'anus des matières ayant à peu près le même aspect. Il est très-constipé, reste sept à huit jours sans aller à la garde-robe, puis a de véritables débâcles. Il ressent également une grande difficulté pour uriner et éprouve parfois pendant la miction une vive sensation de brûlure sur le trajet de l'urèthre. Il n'aurait jamais rendu de graviers en urinant. Il aurait cependant remarqué que ses urines étaient très-rouges et très-épaisses. — Sa mère avait les mêmes coliques, dit-il.

État actuel. — Toujours coliques présentant le caractère que nous avons décrit plus haut. Le malade dit avoir de l'appétit, mais craint de manger à cause des vomissements et des douleurs qui en résultent. Toujours même état de constipation et de difficulté pour uriner.

Ajoutons aux renseignements que nous avons mentionnés déjà que le malade nous dit avoir eu des hémorrhoïdes qui chaque mois coulaient régulièrement pendant trois ou quatre jours. Ces hémorrhoïdes ont disparu il y a deux mois et demi, époque à laquelle ont débuté les coliques intestinales, la constipation et les vomissements. — Sulfate de magnésie, 45 grammes.

Soir. La purgation n'a amené aucune selle, mais de violentes coliques suivies de vomissements; très-fortes douleurs arrachant des plaintes au malade; vomissements liquides teints par la bile. Pouls petit, 64 puls. — Catapl. laudanisé ; 2 pil. ext. bellad. 20 milligrammes.

8 avril. Limonade purgative.

Le 9. Même état. Ventre douloureux, ballonné, n'a pas dormi cette nuit, souffre beaucoup.

Digitized by Google

Le 12. Le ventre est ballonné, l'on sent les anses intestinales distendues par des gaz. Elles sont visibles au travers de la paroi abdominale.

Le 16. — *Soir*. Vomissements fécaloïdes à plusieurs reprises dans la journée. Par le cathétérisme l'on constate l'existence de trois rétrécissements de l'urèthre peu prononcés.

Le 21. L'état s'est maintenu le même depuis la dernière note. M. Broca qui a vu le malade fait appliquer des cataplasmes de glace, il n'est pas d'avis d'une intervention chirurgicale, l'état général très-grave du malade la contre-indiquant formellement.

Soir. Le malade ne pouvant supporter les cataplasmes de glace, on les enlève.

Le 30. Aujourd'hui le malade est dans le même état; il a eu pendant quelques jours une amélioration très-notable, mais les vomissements fécaloïdes ont bientôt reparu. Il a beaucoup maigri, il ne mange que fort peu.

8 mai. Le malade présente toujours les mêmes symptômes, il est d'une maigreur extrême depuis déjà plusieurs jours, il ne prend aucun aliment. — Meurt le 9 mai 1870 à trois heures du matin.

Autopsie faite le 10 mai à dix heures du matin. — Aucune lésion du crâne ni des parties contenues. Poids de l'encéphale avec ses membranes 1370 grammes.

Cavité thoracique.— Poumons : un peu d'emphysème des bords antérieurs. Congestions aux deux bases. Pas de tubercules.

Cœur : petit volume. Artères du sillon ventriculaire antérieur flexueuses. Un peu d'épaississement des valvules du cœur gauche. Un peu d'épaississement de l'endocarde de la cloison du côté gauche. Un peu d'altération pigmentaire du myocarde. Poids du cœur vidé, 210 grammes.

Cavité abdominale. — Traces de péritonite disséminées, fausses membranes çà et là. Les intestins sont fortement distendus et offrent une teinte rouge sombre, noirâtre même par place. Le cæcum et le côlon ascendant surtout offrent une distension énorme, presque comme l'intestin du cheval. Le rétrécissement siége à peu près exactement au niveau de l'angle droit du côlon transverse. A ce point l'on sent par la palpation extérieure un tissu comme inodulaire. Après avoir coupé le gros intestin au-dessus et au-dessous du rétrécissement, et avoir incisé le rétrécissement lui-même, on reconnaît qu'il siége au milieu d'une vaste plaque ulcérée à bords irréguliers, étendue surtout du côté qui regarde le cæcum. Du côté qui regarde le côlon la

Digitized by Google

membrane muqueuse semble plutôt végétante qu'ulcérée. Du reste en aucun point l'on ne trouve de produit néoplasique. — Aucune lésion dans les autres viscères.

L'appareil génito-urinaire examiné avec soin ne montre aucune trace de calcul. On ne trouve pour toute lésion qu'une légère exulcération sur la muqueuse de l'urèthre.

17. *Tumeurs érectiles du foie.*

M. Landouzy montre un foie contenant des tumeurs érectiles (diagnostic confirmé par l'examen micrographique fait par M. Vulpian), provenant d'un homme de 64 ans, sans profession, mort d'une pneumonie hypostatique.

Le foie d'un volume normal, est gras. Le lobe de Spigel, un peu irrégulier à sa surface, tranche, par sa coloration bleuâtre et son aspect légèrement fibreux, sur la coloration jaune de l'organe.

Les coupes qui sont faites dans son épaisseur ressemblent assez, au premier abord, à celles qui seraient faites dans un poumon hépatisé. Elles font voir des tractus comme fibreux irrégulièrement disposés et limitant des aréoles d'où s'écoule abondamment un sang très-noir ; les autres parties du foie sont relativement exsangues. A part le péricarde viscéral sur lequel se trouve un kyste hydatique (voy. § 10 du présent Bulletin), il n'existe dans l'appareil circulatoire aucune lésion, si ce n'est une plaque athéromateuse, du volume d'une pièce de 50 centimes, au niveau de la crosse aortique.

18. *Absence du rein, de l'uretère, du canal déférent et de la vésicule séminale du côté gauche; existence des deux testicules dans les bourses.*

M. Reverdin. — A l'autopsie d'un vieillard qui a succombé à une vaste plaie contuse de la cuisse, je trouve le vice de conformation suivant :

Le rein droit est plus volumineux que d'habitude, mais il a sa forme et ses rapports normaux; l'uretère également normal vient s'ouvrir à l'angle droit du trigone.

Le rein gauche est complétement absent; la dissection la plus attentive n'a pas permis d'en trouver le moindre vestige; du reste pas d'uretère et pas d'orifice à l'angle gauche du trigone ;

Digitized by Google

cet angle est marqué par le relief ordinaire et la vessie est symétrique.

Le testicule droit, le canal déférent et la vésicule correspondants sont parfaitement normaux, mais le canal déférent et la vésicule gauche font défaut et ne sont représentés par rien, quoique le testicule gauche existe et soit logé dans les bourses. Ce testicule est normal quant à la glande elle-même; mais il manque d'épididyme; on trouve seulement à l'extrémité supérieure du testicule un amas de petits kystes séreux, du milieu desquels part un petit cordon; il se renfle deux ou trois fois, sous forme de pelotons gros comme des pois, constitués par une substance jaunâtre, qui paraissent représenter les vestiges de l'épididyme; au-dessus de ces renflements on trouve le cordon spermatique uniquement constitué par des vaisseaux et de la graisse assez abondante.

(La pièce est déposée au *Musée de l'hôpital Necker*).

19. *Reins réunis.*

M. Landouzy présente des reins provenant d'un homme de 35 ans, mort d'une tuberculose pulmonaire et d'un chancre phagédénique de l'anus, dans le service de M. Guibout, à l'hôpital Saint-Louis.

Ces organes ont une coloration, une consistance, une forme et un volume normal, mais sont réunis à leur extrémité inférieure par un pont de substance ayant extérieurement tous les caractères du parenchyme rénal et dans laquelle on retrouve manifestement et la substance médullaire et la substance corticale.

Ce pont rénal à 2 centimètres de hauteur sur 3 centimètres de longueur et 2 centimètres d'épaisseur.

Ces reins, ainsi réunis, pèsent 200 grammes et forment un fer à cheval très-ouvert (l'écartement des extrémités est de 10 centimètres), à concavité supérieure, embrassant les gros vaisseaux de l'abdomen.

La situation et les rapports des reins sont normaux. Le pont qui les réunit passe perpendiculairement en avant de la veine cave et de l'aorte.

Chaque rein a une artère et un uretère complétement indépendants dans toute l'étendue de leur trajet. Les uretères passent en arrière du pont rénal qu'ils croisent perpendiculairement.

Les veines émulgentes se réunissent, la droite après un trajet

Digitized by Google

de 7 centimètres, la gauche après un trajet de 8 centimètres, presque au niveau d'une ligne qui passerait par l'extrémité supérieure des reins pour former un seul tronc volumineux (0,3 de diamètre) qui se jette dans la veine cave en formant un angle obtus.

Tous les autres organes ont leurs rapports, leurs formes et leur volume normaux.

20. *Epithéliome de la verge.*

M. Gripat fait voir une verge envahie par un cancroïde et qui a été amputée par M. Maisonneuve, au moyen de la ligature *extemporanée*, sur un forgeron âgé de 71 ans, entré le 21 mai 1870 à l'Hôtel-Dieu.

Sa mère est morte de pustule maligne, son père d'apoplexie; trois de ses frères sont morts à l'armée des suites de leurs blessures.

A l'âge de 23 ans il a eu la syphilis. Il avait eu aussi à cette époque des végétations sur le gland et le prépuce; elles guérirent au bout de deux ans, mais il resta en leur place des taches rouges qui fournissaient de temps en temps une suppuration peu abondante.

Il y a six mois il vit se former sur ces taches rouges une petite production qui fut prise d'abord pour un furoncle, puis pour un chancre vénérien. A la consultation de l'hôpital du Midi on lui ordonna, paraît-il, des applications de compresses imbibées d'un liquide incolore, destiné à faire fondre la grosseur qui s'étendait, dit le malade, en rongeant.

Dès le début il éprouva quelques douleurs vives et lancinantes. Quelques hémorrhagies légères se manifestèrent.

La miction se faisait sans douleurs par l'extrémité de la verge.

Au moment de l'entrée à l'hôpital on constate que la verge est aplatie d'avant en arrière, que sa surface est recouverte par des végétations rosées qui se continuent jusqu'à la racine et s'étalent en éventail sur la peau des bourses, au voisinage du sillon qui les sépare du pénis. La peau est plus atteinte à la partie inférieure qu'à la partie dorsale de la verge, où elle semble s'être rétractée en grande partie, de telle sorte que l'extrémité de la verge présente deux mamelons, un inférieur formé par le gland, l'autre formé par le prépuce épais de 15 à 18 millimètres.

Digitized by Google

Ganglions inguinaux peu volumineux, mais nettement isolés et durs.

24 mai. On enlève cette verge par la ligature *extemporanée*. La plaie est déprimée; sa forme est celle d'un ovale à grand diamètre vertical, empiétant sur les bourses. Deux artères doivent être liées dans le fond de la plaie. On ne touche pas à l'urèthre.

La plaie est pansée alternativement avec de la charpie imbibée d'acide phénique, des cataplasmes et de la charpie sèche. Il n'y a eu aucune fièvre traumatique jusquà ce jour (dixième jour).

En examinant la pièce après l'opération, on ne peut retrouver l'orifice de l'urèthre au niveau de l'amputation. Une bougie introduite par le méat urinaire sort par une fistule cachée sur le côté droit de la verge au milieu des végétations.

L'examen microscopique démontre que la tumeur est un épithéliome des plus manifestes.

21. *Infiltration urineuse.*

M. Lebail met sous les yeux de la Société les organes génito-urinaires d'un homme de 70 ans, entré le 3 mai dans le service de M. Duplay, à l'hôpital Beaujon, et mort, le 10 mai, d'infiltration urineuse.

Le malade, arrivé à l'hôpital dans un état de faiblesse et de cachexie profondes, ne peut donner, sur ses antécédents, que des renseignements incomplets; cependant, il dit que depuis quinze jours la miction est devenue difficile et douloureuse, *mais que jamais on ne l'a sondé*. La vessie semble à peu près vide; il y a incontinence d'urine; de plus, on reconnaît l'existence d'une tumeur molle, fluctuante, très-douloureuse à la pression, occupant la partie antérieure du périnée et aussi la racine de la verge, qui est, par cela même, maintenue dans une demi-érection continuelle. — Le diagnostic fut : infiltration urineuse, s'étendant le long des corps caverneux, sous le fascia pénis.

4 mai. Incision à la racine de la verge, du côté droit : la peau et le tissu cellulaire furent coupés sans qu'il se produisît aucun écoulement de liquide au dehors; mais dès que l'aponévrose sous-jacente eut été incisée, un flot de pus noirâtre, très-fétide, mélangé de sang et de lambeaux de tissu sphacélé s'échappa par la plaie; la pression sur le périnée augmentait l'abondance de l'écoulement. La sonde cannelée introduite dans

Digitized by Google

la plaie s'engageait, en arrière, à une très-grande profondeur.

Les jours suivants, des injections avec de l'eau alcoolisée sont faites par la plaie restée largement ouverte. — Le 10 mai le malade meurt.

A l'autopsie, le 12 mai, on trouve : sur *le rein gauche*, un kyste assez volumineux, rempli d'un liquide séreux; dans *le rein droit*, çà et là de petites collections de pus phlegmoneux, et une infiltration purulente dans toute la substance corticale; — *la vessie*, dont la capacité est notablement diminuée, présente des parois très-épaissies;— sur le côté gauche de *la prostate* hypertrophiée, on trouve un abcès rempli de pus phlegmoneux; — en avant de la prostate, en arrière et un peu sur le côté droit *du bulbe*, une large ulcération qui paraît déjà ancienne et qui conduit, au-dessous du bulbe, dans un vaste abcès limité par des parois ramollies, noires, gangrenées; de là l'urine s'était portée en avant, le long des corps caverneux, sous le fascia pénis, en disséquant la portion pénienne de l'urèthre jusqu'à quelques centimètres du gland; — sur *l'urèthre*, aucune trace de rétrécissement, mais seulement quelques petites ulcérations de la muqueuse, et une perforation très-étroite, située à peu près à la partie moyenne de la portion spongieuse et s'ouvrant dans le prolongement que l'abcès envoyait en avant, le long des corps caverneux.

M. Muron. — Il est probable que cet homme a été sondé en ville, malgré son affirmation contraire; autrement il serait inconcevable qu'il ait pu y avoir infiltration urineuse, les lésions que présentent ces organes ne suffisant pas pour l'expliquer.

22. *Tumeur fibro-plastique de l'ovaire.*

M. Gripat fait voir une tumeur de l'ovaire droit, enlevée par M. Boinet, le 18 mai, au moyen d'une ovariotomie.

Cette tumeur était accompagnée d'ascite, ce qui avait fait croire aux médecins qui avaient d'abord examiné la malade, qu'ils avaient affaire à un kyste de l'ovaire, ayant déterminé de l'ascite, par compression. M. Boinet reconnut une tumeur solide, évacua le liquide ascitique, au moyen d'une ponction et, après avoir ouvert l'abdomen, procéda à l'ablation de la tumeur, qui ne présentait pas d'adhérences avec les parois abdominales. Elle était constituée par des éléments fibro-plastiques, sans cellules

Digitized by Google

cancéreuses, ainsi qu'il résulte de l'examen micrographique, fait par M. Vulpian.

M. Alling. — J'ai eu occasion d'observer, dans le service de M. Voillemier, une malade chez laquelle on croyait à une péritonite chronique avec agglomération des intestins. Une ponction fut faite, et l'on vit que l'on avait affaire à un kyste de l'ovaire, mais dans lequel il se trouvait une tumeur d'apparence solide. Une seconde ponction plus profonde permit de constater que cette tumeur était aussi un kyste. L'inclusion d'un petit kyste dans un plus grand avait donné à la tumeur l'apparence d'une tumeur solide.

M. Gripat a encore vu une tumeur cancéreuse de l'ovaire avec hydropisie enkystée du péritoine, simulant un kyste de l'ovaire avec ascite.

23. *Infarctus multiples des poumons, du cœur, des reins, et lésions particulières du foie dans une pyohémie survenue à la suite d'un panaris.*

M. Troisier montre des pièces provenant d'un homme de 29 ans, ayant présenté les symptômes de l'infection purulente quelques jours après l'apparition d'un panaris. Mort le lendemain de son admission (service de M. Panas, hôpital Saint-Louis).

Autopsie. — Examen du doigt. L'épiderme est soulevé par de la sérosité sanguinolente. Les parties molles sont infiltrées de pus sanieux. Les os et les articulations du doigt paraissent intacts.

Il existe une *péricardite purulente.* Les néo-membranes qui revêtent les deux feuillets du péricarde offrent de larges taches ecchymotiques.

On trouve dans le *cœur* de nombreux infarctus suppurés. Les plus volumineux, au nombre de cinq, se voient au niveau de la face antérieure et de la pointe du ventricule gauche. Ils se présentent sous forme d'îlots gris-jaunâtre, entourés d'une zone ecchymotique, irrégulièrement arrondis, réunis les uns aux autres, un peu proéminents et mamelonnés à la surface, adhérents au feuillet pariétal du péricarde. Ces foyers occupent presque toute l'épaisseur de la paroi ; ils ne sont séparés de l'endocarde que par une petite portion du myocarde restée saine. Le tissu qui les constitue est notablement diminué de consis-

Digitized by Google

tance, et offre sur des coupes, une teinte grisâtre au centre, rougeâtre à la périphérie. Ils correspondent aux branches terminales de l'artère coronaire antérieure, qui se trouvent complétement oblitérées par des coagulations sanguines. Le tronc et les ramifications principales de cette artère ne contiennent pas de caillots.

D'autres infarctus, au nombre de quinze à vingt, de grosseur variable, ne dépassant pas celle d'un pois, ne se voient que sur des coupes faites sur les parois et la cloison interventriculaire.

Ils sont constitués dans leur partie centrale par des débris de fibres musculaires, une quantité considérable de leucocytes et des noyaux de tissu conjonctif; à la périphérie, les fibres du myocarde offrent une multiplication de leurs noyaux, et dans leurs interstices se trouvent infiltrés une grande quantité de leucocytes. L'endocarde est sain.

Les *reins* et les *poumons* contiennent également de nombreux infarctus arrivés à diverses périodes.

Les altérations sur lesquelles je désire insister sont celles du *foie*. Dans ce viscère, il n'existe pas d'abcès proprement dit, mais quelques îlots d'une coloration gris-blanchâtre, apparaissant à la surface du foie sous forme de larges taches irrégulières. Ces îlots ont peu d'épaisseur et présentent à la coupe une forme à peu près conique. M. Hayem a fait l'examen microscopique de ces points altérés; il y a trouvé : des leucocytes accumulés en grand nombre dans les capillaires, quelques-uns extravasés autour des capillaires et des veinules; des coagulations sanguines dans les veines sus-hépatiques, et surtout dans les ramifications de la veine porte, qui correspondent aux îlots en question. Il a présenté ce fait à la Société de biologie (séance du 7 mai), à l'appui de sa théorie sur la formation des abcès métastatiques dans le foie. Dans l'hypothèse qu'il a émise, les abcès métastatiques seraient représentés au début, par ces îlots gris-blanchâtre.

24. *Brûlure de la partie inférieure de la jambe; élimination spontanée de la partie brûlée.*

M. Gripat présente cette pièce et communique l'observation suivante :

Le nommé B..., âgé de 49 ans, professeur de littérature, entre à l'Hôtel-Dieu (service de M. Maisonneuve), dans l'après-midi du 9 mars 1870, pour une *brûlure de la partie inférieure de la jambe droite*.

Digitized by Google

Il raconte que ce jour-là même, étant dans sa chambre, et se chauffant les pieds auprès d'un fourneau à main, en terre, contenant de la braise allumée, il tomba en attaque d'épilepsie. Suivant lui, la perte de connaissance durait depuis plus d'une heure, lorsque quelqu'un entrant dans l'appartement, le trouva étendu à terre, la jambe droite touchant au fourneau qui y avait mis le feu. Deux pantalons superposés avaient été brûlés et troués, la tige de la botte avait été en partie détruite, et on dut la couper pour déchausser le pied.

Une brûlure existait à la jambe, dans le point correspondant. Elle siégeait au-dessous de la chute du mollet, au-dessus des malléoles, et s'étendait en bracelet autour des faces externe, postérieure et interne de la circonférence du membre, dans la hauteur d'un travers de main. Les tissus avaient été respectés sur la face antérieure du tibia et un peu en dehors de la crête de l'os.

L'eschare est dure et sèche. La rétraction des tissus voisins est telle que le pied est maintenu fixement en extension forcée, et que la configuration du membre présente une encoche sur toute la surface de l'eschare. Il en résulte une constriction concentrique des tissus profonds contre les os, surtout d'arrière en avant, constriction telle que les battements de la pédieuse sont douteux et que le pied est froid dans toute son étendue et complétement insensible.

Les caractères de l'eschare permettent d'affirmer que la peau n'a pas été directement atteinte par le corps comburant, puisque les poils ne sont pas grillés, et qu'on en trouve un certain nombre persistant à la surface de l'eschare. L'action du feu ne s'est produite qu'à travers la botte ; ce qui le prouve, c'est la coloration noire, surtout de la partie externe de l'eschare; elle est formée par un piqueté, dû au dépôt de particules de cirage.

Vu la disposition circulaire de la brûlure; vu sa profondeur, que l'on estime atteindre le corps des muscles ; vu l'arrêt presque complet, dès le début, dans la circulation des artères du pied, l'amputation de la jambe est proposée. Le malade la refuse énergiquement.

Le pied prend une coloration livide et une froideur cadavérique, l'épiderme est soulevé sur les bords du pied et à la racine des orteils, par une sérosité noirâtre. Puis le pied se dessèche, se momifie et demeure ainsi complétement mort à l'extrémité du membre.

L'eschare s'étend un peu en haut et un érythème léger apparaît autour du mollet; puis un sillon d'élimination se produit, et la plaie suppure légèrement. — **Pansements alcooliques.**

Digitized by Google

Au bout d'un mois environ, les os de la jambe sont dénudés et on rugine avec soin le périoste qui les entoure, afin de produire le plus haut possible la nécrose du squelette.

Enfin, au bout du deuxième mois, sans qu'il y ait eu jusque-là la moindre apparence de fièvre ou le moindre dérangement dans les fonctions du malade, il ressent dans les os quelques douleurs, qui deviennent très-vives le 9 mai. Le 12 mai au matin, dans un mouvement du membre, les orteils portant sur le lit, tandis que la jambe et le genou sont soulevés, *le pied se détache et tombe spontanément.* Une légère hémorrhagie se produit et ne dure que quelques instants.

Le membre ainsi *amputé spontanément* est momifié; son extrémité supérieure, qui était en contact avec les liquides du pansement, présente une légère odeur de putréfaction. Les os sont taillés en biseau.

Le moignon est régulier, conique; son pourtour est formé par une plaie bourgeonnante de bon aspect; à son sommet tronqué, l'on trouve les extrémités des os qui bourgeonnent également.

Le 12 mai, jour de la présentation de la portion de membre, ainsi détachée, à la Société anatomique, l'état du malade était excellent. Tout faisait présumer qu'il guérirait sans accident, et même rapidement, car la cicatrisation progressait assez vite; les extrémités des os étaient seules à découvert.

Le 18, on aperçut des bourgeons charnus exubérants sur la surface de section du tibia. Le périoste paraissait décollé dans l'étendue de 4 à 5 centimètres de la surface antérieure de l'os. Les téguments étaient rouges et œdématiés. Le malade souffrait un peu du moignon ; il avait de la fièvre.

Le 21, apparut un premier frisson. Malgré le sulfate de quinine et l'alcoolature d'aconit, les frissons se répétèrent, la fièvre continua et des sueurs abondantes se manifestèrent. Le malade mourait le 27 mai, d'infection purulente.

L'aspect de la plaie avait peu changé depuis le début des accidents; elle était encore douloureuse et les bourgeons osseux très-rouges; seulement les téguments qui recouvraient le tibia étaient moins œdématiés.

A l'autopsie, on trouva que *le périoste du tibia et du péroné* se décollait facilement. Sur le tibia on le détachait jusqu'à la tubérosité antérieure. L'os était ramolli, pénétré par de nombreux vaisseaux venant du périoste, volumineux et gonflés de sang.

Le *foie* contenait trois abcès, pouvant recevoir chacun une noix dans leur cavité. Deux siégeaient à la surface du lobe droit, l'un à la face supérieure, l'autre à l'inférieure. Un autre était situé à la face supérieure du lobe gauche, près du bord tran-

Digitized by Google

chant; le péritoine hépatique qui l'entourait était enflammé et adhérait aux parois abdominales. Il y avait d'ailleurs une péritonite purulente généralisée.

Le lobe inférieur du *poumon droit* présentait quatre abcès métastatiques sous-pleuraux.

Nous n'avons trouvé d'abcès dans aucun autre organe.

25. ***Productions cancéreuses multiples dans le cerveau, le poumon et la rate; tumeur de même nature dans l'aisselle et dans la cuisse.***

M. Peltier fait voir ces diverses productions et donne les détails suivants :

B..., âgé de 56 ans, entre à l'hôpital de la Pitié, dans le service de M. Marrotte, le 4 mai 1870.

C'est un homme bien constitué, d'une apparence assez vigoureuse. Il est dans une prostration presque complète, et ne répond qu'incomplétement aux questions qu'on lui adresse. Il nous raconte cependant que, depuis trois mois environ, il se sent des faiblesses dans les membres, qu'il est sujet aux vertiges, aux éblouissements, et que plusieurs fois il a perdu connaissance. Enfin, depuis quinze jours, il ne peut plus marcher. La paralysie du mouvement n'est pas complète; on peut encore lui faire remuer les bras et les jambes. La sensibilité est diminuée, mais non anéantie.

En examinant cet homme plus attentivement, nous découvrons à la face interne de la cuisse droite une tumeur grosse comme une pomme, commençant à s'ulcérer et faisant une saillie assez considérable. Dans l'aisselle droite existe une autre tumeur, beaucoup plus volumineuse, du volume des deux poings environ. Ces tumeurs paraissent être de nature cancéreuse, et l'on est dès lors porté à attribuer les accidents observés à d'autres productions semblables placées dans l'intérieur de la cavité crânienne.

Le malade reste dans l'état que nous avons décrit environ huit jours, lorsque, le 16 mai, il tombe dans un coma profond après quelques convulsions épileptiformes. La sensibilité et le mouvement sont complétement anéantis, et il meurt le 18 mai, sans avoir repris connaissance.

Autopsie. — L'autopsie confirme le diagnostic porté. En effet, nous trouvons dans l'*encéphale* deux tumeurs assez volumineuses, l'une occupant le lobe sphénoïdal du côté droit, l'autre le lobe occipital du côté gauche, et venant faire saillie à l'extré-

Digitized by Google

mité postérieure du ventricule latéral. Ces deux tumeurs sont mollasses; dans leur intérieur sont plusieurs petits foyers hémorrhagiques.

Le *poumon droit* nous présente aussi une production de même nature, venant faire saillie sous la plèvre; elle est de la grosseur d'une noix; c'est la seule que nous ayons trouvée dans les poumons.

Le *foie* et le *cœur* sont relativement sains.

La *rate* est envahie par plusieurs productions analogues à celles que nous avons décrites.

Quant aux *reins*, ils sont complétement détruits par des productions kystiques. — Rien dans les autres organes.

L'examen de ces diverses tumeurs a révélé qu'elles étaient toutes de même nature. Les productions trouvées dans le *cerveau*, le *poumon*, la *rate*, la *cuisse*, l'*aisselle* étaient toutes constituées par du *cancer à grandes cellules* (examen fait par M. Liouville). Tous ces organes avaient ainsi subi l'atteinte cancéreuse la plus manifeste.

Dans tous, la dégénération cancéreuse se présentait avec les mêmes caractères, comme tumeur; mais de plus, dans quelques parties, il y avait des altérations secondaires manifestes. Ainsi, dans le *cerveau*, comme M. Liouville l'avait constaté à l'état frais, et depuis, dans des coupes après durcissement, il y avait une *sclérose* des plus notables, parfois un peu diffuse, tout autour des transformations cérébrales en masses cancéreuses, ainsi qu'une *encéphalite*, elle aussi *secondaire*, due à un travail spécial consécutif à ces altérations.

26. *Cancer des côtes ; tumeur des méninges comprimant la troisième circonvolution frontale gauche ; aphasie.*

M. Humbert montre ces altérations, au sujet desquelles il communique le fait suivant :

M... (Charles), 47 ans, tonnelier, entre le 20 avril 1870, à l'hôpital Lariboisière, dans le service de M. le professeur Verneuil.

Il lui est adressé comme porteur d'une hernie du poumon. Mais un examen attentif fait bientôt reconnaître qu'il s'agit d'une tout autre affection. Le malade présente en effet, à la partie moyenne de la région thoracique postérieure du côté droit, un peu au-dessous de l'angle de l'omoplate, une tumeur allongée transversalement de 8 centimètres de long environ sur 5 de large, et faisant sous les téguments un relief assez peu marqué.

Digitized by Google

Cette tumeur est dure au toucher, non fluctuante, complétement irréductible. Elle ne subit aucun changement pendant les mouvements d'inspiration et d'expiration. Elle semble adhérer aux côtes; il en est deux surtout qu'on ne peut suivre à son niveau, et qui semblent se perdre dans sa masse. Elle est recouverte par une peau parfaitement saine et mobile.

M. Verneuil pense qu'il s'agit d'une tumeur cancéreuse développée aux dépens du squelette de la région.

L'état général du malade est assez satisfaisant; il n'est pas amaigri, l'appétit est conservé; on remarque seulement un peu d'hésitation et de lenteur dans la parole.

Huit jours après son entrée, on aperçoit de l'exophthalmie du côté gauche. En même temps, il y a un peu plus d'hébétude que les jours précédents; les facultés intellectuelles paraissent moins nettes.

Deux jours plus tard (29 avril), à la visite du matin on trouve le malade plongé dans une sorte de coma, et ne répondant aux questions qu'on lui fait que *oui* et *non* indistinctement, répétant même plusieurs fois de suite un de ces mots, sans savoir même ce qu'on lui demande. Il est donc absolument *aphasique*. L'exophthalmie a augmenté. Il y a une chute complète de la paupière supérieure. En même temps il y a un peu de contracture des muscles du côté droit, et leur sensibilité est diminuée. Incontinence d'urine.

Tous ces phénomènes persistent les jours suivants. La mort arrive le 6 mai. La veille, on avait constaté de la rougeur, de l'œdème et de l'empâtement profond à la région antibrachiale gauche, le long du bord interne du cubitus; la pression ne paraissait pas provoquer de douleur. Le malade était d'ailleurs toujours complétement aphasique et incapable de rendre compte de ses sensations.

L'*autopsie* montra que la tumeur du thorax s'était développée dans le tissu osseux. La côte qui lui avait donné naissance a complétement disparu dans son épaisseur; à la coupe, elle est d'un blanc grisâtre, assez dure, et le rasoir est arrêté par de fines trabécules osseuses qui ont seules persisté dans la masse morbide. Elle fait saillie sous la plèvre, mais celle-ci est saine; il n'y a pas d'épanchement pleurétique.

Le stroma alvéolaire de cette tumeur, les cellules qu'il renferme confirment le diagnostic de *tumeur cancéreuse* qui avait été porté pendant la vie.

L'examen du *cerveau* et de la *boite crânienne* vient aussi justifier l'opinion de M. Verneuil, qui pensait qu'une production

Digitized by Google

analogue intra-crânienne avait dû causer les symptômes qu'on avait remarqués dans les derniers jours.

En effet, la fosse sphéno-temporale gauche est occupée par une *tumeur arrondie*, du volume d'un œuf de pigeon, qui, par sa base, adhère intimement aux méninges, et, par sa face libre, comprime la région correspondante du cerveau. La partie inférieure de la *corne sphénoïdale* est légèrement ramollie. La *troisième circonvolution frontale gauche*, indirectement comprimée par la tumeur, est si aplatie, qu'en certains points son épaisseur ne dépasse pas 2 millimètres. C'est ce qu'a constaté M. Broca, qui l'a attentivement examinée.

La tumeur envoie un prolongement dans la fosse sphéno-maxillaire, et un autre, passant par la fente sphénoïdale, vient tapisser les trois quarts postérieurs de la face externe de l'orbite.

Ainsi, la compression de la troisième circonvolution frontale rend compte de l'aphasie; celle du nerf moteur oculaire commun et de la veine ophthalmique explique la chute de la paupière supérieure et l'exophthalmie; tandis que le nerf optique étant parfaitement sain, la vision restait intacte jusqu'au dernier moment.

Les viscères thoraciques et abdominaux n'offraient rien de particulier, si ce n'est deux très-petits noyaux cancéreux contenus dans l'épaisseur du poumon droit.

M. Liouville ne croit pas que ce fait puisse démontrer que l'aphasie soit déterminée par une lésion de la troisième circonvolution frontale, puisque la lésion du lobe sphénoïdal est plus avancée.

27. *Sarcomes du sein et des ovaires ; tumeur de la cuisse probablement de même nature.*

M. Delbarre fait voir ces tumeurs provenant d'une femme de 46 ans.

Celles du sein et des ovaires, examinées au microscope par M. Hayem, ont été reconnues être des sarcomes à petites cellules. Il n'y avait rien à l'utérus et pendant la vie le toucher n'y avait rien fait constater, quoiqu'il y eût eu des pertes quelques jours avant la mort. — La tumeur de la cuisse n'a pas été examinée. La malade faisait remonter son début à trois mois ; la cuisse s'était fracturée à son niveau. A part quelques adhérences pleurales dans la cavité thoracique, les autres viscères ne présentaient rien d'anormal.

Digitized by Google

M. JOFFROY. — Le sarcome à petites cellules est une des tumeurs les plus malignes qui existent; il se rapproche du cancer sous ce rapport. Les cas de généralisation de cette variété de tumeur, au moins ceux qui ont été publiés, sont très-rares, aussi cette présentation est-elle très-intéressante. La tumeur du fémur n'a pas été examinée, mais il est probable qu'elle est de même nature.

OBSERVATIONS

Obs. I. VICES DE CONFORMATION DES DOIGTS, DES ORTEILS ET DU TUBE DIGESTIF. — ADHÉRENCE DU MÉDIUS ET DE L'ANNULAIRE DE CHAQUE MAIN, DU DEUXIÈME ET DU TROISIÈME ORTEIL DE CHAQUE PIED. — UNE PARTIE DU DUODÉNUM SIMULANT UNE DEUXIÈME POCHE STOMACALE ET NE COMMUNIQUANT PAS AVEC LE RESTE DE L'INTESTIN. — ANOMALIE DE SITUATION DU CÆCUM ET DU CÔLON. — ANOMALIES DU PÉRITOINE, par M. HERVEY, interne de la Maternité.

Le 27 avril 1870, est entrée à la Maternité la nommée S..., âgée de 36 ans. Constitution robuste. Réglée depuis l'âge de 11 ans 1/2 toutes les six semaines ou deux mois pendant quatre à cinq jours abondamment.

Dernière apparition de règles du 1er au 5 août 1869.

Elle a déjà eu quatre enfants bien conformés : accouchements naturels.

A son entrée, on constate que le ventre est énormément développé : mesuré circulairement de la région ombilicale à la région lombaire, on trouve 115 centimètres. La mensuration, depuis la symphyse pubienne jusqu'au fond de l'utérus, donne pour hauteur 55 centimètres.

La paroi abdominale, extrêmement distendue, est infiltrée dans toute la région hypogastrique ; elle est dure, épaisse, douloureuse ; on déprime difficilement les parois de l'abdomen, aussi sent-on imparfaitement les parties fœtales ; on n'entend pas les bruits du cœur ; on perçoit très-manifestement la sensation du flot.

Les membres inférieurs sont œdématiés.

Digitized by Google

Le col est gros, court, ouvert; on arrive sur les membranes, mais on ne sent aucune partie fœtale, soit à ce niveau, soit à travers le segment inférieur de l'utérus.

La conformation du bassin est normale. L'urine contient une très-faible quantité d'albumine.

Le début du travail a lieu le 30 avril 1870 : douleurs faibles et éloignées. Les membranes se rompent spontanément le 1er mai à sept heures du matin ; on s'empresse de placer un vase sous la malade pour recueillir et évaluer la quantité de liquide amniotique. A ce moment, l'orifice a la largeur d'une pièce de cinquante centimes ; aucune partie fœtale n'est accessible. La dilatation est complète vers une heure et demie de l'après-midi. Peu après, la tête dépasse l'orifice vulvaire ; on coupe le cordon qui, enroulé autour du cou, s'oppose au dégagement du tronc.

L'enfant, du sexe féminin, petit et chétif, pèse 2 kil. 420 gr.

Les doigts médius et annulaire de chaque main sont adhérents dans toute leur étendue ; *le deuxième et le troisième orteil de chaque pied* sont également adhérents, mais dans une moindre étendue : leur réunion s'arrête au niveau de la phalange unguéale.

La délivrance a été spontanée ; le cordon mesure 36 centimètres de long.

2 grammes d'ergot de seigle ont été aussitôt administrés afin d'éviter l'inertie utérine qui pourrait résulter de la distension énorme subie par le muscle utérin.

La rétraction s'opère ; aucune hémorrhagie n'a lieu. On a pesé alors le liquide recueilli, on obtient le poids de 8 kilos 580 grammes ; on estime à environ mille grammes celui qui a été répandu dans les linges.

La malade s'est parfaitement rétablie et a quitté la Maternité le 11 mai 1870.

L'enfant a commencé à vomir le lendemain matin de sa naissance (2 mai). Les vomissements étaient constitués par un liquide incolore, filant, légèrement visqueux. L'élève sage-femme chargée de lui donner des soins fait remarquer que l'enfant n'a pas eu de selles, que ses langes ne sont pas souillés par le méconium. On s'assure que le rectum est parfaitement perforé ; on prescrit un lavement. L'enfant prend un peu d'eau légèrement sucrée.

Le lendemain 3 mai, les vomissements ont persisté et leur coloration a changé ; ils sont une teinte noirâtre, comme du marc de café. L'élève sage-femme fait encore remarquer que les langes ne présentent aucune souillure par les garde-robes.

Digitized by Google

Les vomissements persistent ainsi sans relâche, avec les mêmes caractères de coloration, d'abondance et de fréquence pendant la journée du 4 mai.

Enfin la mort survint assez rapidement le 5 mai 1870 au matin, au moment où on amenait l'enfant à la visite de M. le Dr Tarnier.

Autopsie.—Cavité abdominale. L'estomac, énormément distendu, occupe une grande partie de la cavité abdominale ; il refoule en haut le foie et la cavité thoracique en est notablement réduite. Au-dessous de l'estomac, on voit, du côté gauche principalement, la masse intestinale très-petite, dont les anses très-grêles, pelotonnées comme une masse de vers, sont en plusieurs points remplies de méconium. Au-dessus de la vessie, arrivant jusque dans la fosse iliaque droite, se voit l'S iliaque distendu, ainsi que le rectum, par du méconium peu épais. Sur les linges qui entourent l'enfant, au niveau de l'anus, on remarque des taches assez considérables de méconium.

L'estomac a une forme spéciale : il paraît constitué par deux poches, dont l'une a la forme ordinaire à cet organe, tandis que l'autre, assez régulièrement cylindrique, prolonge l'extrémité pylorique de la première jusque dans l'hypochondre droit; elle a le volume d'un œuf de pigeon. Outre cet aspect bilobé de la poche stomacale considérée dans son ensemble, il existe entre les deux poches, au niveau du point relativement étroit par lequel elles communiquent assez largement, une différence d'aspect et de coloration remarquables : du côté de la poche qu'on peut appeler stomacale, on remarque une paroi blanc-jaunâtre, opaque, rappelant tout à fait la teinte qu'on trouve à cet organe sur le cadavre des nouveau-nés, tandis que la seconde poche, que j'appellerai volontiers duodénale, offre une teinte grisâtre, transparente, laissant parfaitement voir le liquide contenu. Entre ces deux nuances, pas de transition ; une ligne très-nette les sépare, au niveau du point habituellement occupé par le pylore, à peu près au milieu de cette partie relativement étroite, qui fait communiquer les deux poches qui semblent constituer, dans ce cas, la cavité stomacale. Celle-ci est distendue par une bouillie épaisse, noirâtre, au milieu de laquelle on reconnaît des grumeaux de lait caillebotté.

Sans rien changer de place, on examine alors le tube intestinal, à partir du rectum, et l'on constate bientôt que le côlon transverse, le côlon ascendant et le cæcum ne sont point dans leur situation normale. Ils sont mêlés à la masse de l'intestin grêle, sous l'estomac, et reliés au même mésentère que celle-ci. Cette masse est facilement refoulée à gauche, et toute

Digitized by Google

la moitié droite de la face postérieure de la cavité abdominale est tapissée par le péritoine qui n'y recouvre que le rein droit et la capsule surrénale. A mesure qu'on arrive vers la partie supérieure de l'intestin, on s'aperçoit tout à coup en soulevant l'estomac, que celui-ci s'isole complétement de cette partie, et qu'il n'existe entre eux aucune communication. Il n'y a aucune bride, aucun prolongement qui puisse faire penser que cette communication ait jamais existé. Pressant alors l'extrémité ovoïde de la portion de l'estomac que j'ai désignée sous le nom de duodénale, et encore distendue par le liquide, on ne voit se produire aucun soulèvement, aucun suintement à sa surface.

La troisième portion et la portion verticale du duodénum occupent leur situation normale, encadrant la tête du pancréas, mais l'extrémité supérieure de la portion verticale se termine en une ampoule du volume d'un porte-plume ordinaire, sans communication avec la poche stomacale dont elle est éloignée d'environ 1 centimètre par la tête du pancréas. Elle est recouverte par cette poche, du volume d'un œuf de pigeon, qui fait suite à l'estomac et semble en faire partie.

Au sommet de l'ampoule qui termine la portion verticale du duodénum, vient se rendre le canal cholédoque, dont le volume est très-grêle; il traverse le pancréas avant de s'aboucher dans l'intestin. Le canal hépatique et le canal cystique ont à peu près leur volume normal. Le canal pancréatique paraît se réunir au canal cholédoque, un peu avant l'arrivée de celui-ci au duodénum.

Quant à la disposition du péritoine, on a seulement noté les particularités suivantes, la pièce ayant été réclamée pour le musée Dupuytren :

L'épiploon gastro-hépatique, après avoir fourni la tunique séreuse de la cavité stomacale par son dédoublement, se reconstituait en membrane composée de deux lames qui formaient le grand épiploon. On n'a rien remarqué qui ressemblât à l'arrière-cavité des épiploons ni à l'hiatus de Winslow.

Au niveau du point où la portion duodénale de l'estomac arrivait dans l'hypochondre droit, il semblait exister quelques adhérences entre le péritoine viscéral et le péritoine pariétal.

De chaque côté, le péritoine partait de la région rénale pour former les deux lames d'un mésentère sur lequel étaient fixés l'intestin grêle, le cæcum, le côlon ascendant et le côlon transverse, situés dans l'hypochondre et le flanc gauches.

La disposition du péritoine n'a paru rien présenter de particulier pour les autres organes abdominaux.—Les poumons, sains

Digitized by Google

d'ailleurs, offraient quelques taches ecchymotiques sous-pleurales.

Les autres organes n'ont pas été examinés afin que la pièce pût être facilement conservée dans son ensemble.

Les membranes qui réunissaient les doigts et les orteils étaient constituées par la peau et du tissu cellulo-adipeux intermédiaire. En faisant leur section, on n'a mis à découvert en aucun point les os ni les articulations.

Remarques. La disposition de l'estomac, qu'a révélée l'autopsie, rend parfaitement compte des symptômes observés pendant la vie, laquelle, fait remarquable, a duré quatre jours.

Le 1er jour, l'estomac ne subit qu'une faible distension par quelques cuillerées d'eau et de lait sucrés; vomissements muqueux, incolores. L'ingestion des liquides est continuée; ceux-ci n'ont pas d'issue vers l'intestin; l'estomac acquiert un grand volume, la muqueuse distendue se rompt en plusieurs points, l'hématémèse se produit, puis se renouvelle jusqu'à la fin de la vie.

Quant au méconium contenu dans l'intestin au moment de la naissance, il n'est pas chassé par les matières que reçoit l'estomac, et, pendant toute la vie, on n'a pu constater une seule garde-robe. L'hydramnios semble être la cause des diverses anomalies que présentait cette enfant.

Quant à la manière dont s'est produite l'absence de communication entre l'estomac et le reste du tube digestif, si l'on est tenté tout d'abord de la rattacher à un arrêt de développement, il s'en faut que les notions classiques d'embryologie favorisent cette hypothèse : *on serait plutôt obligé, si l'on voulait en donner une explication très-hypothétique, il est vrai, d'invoquer une anomalie de développement.*

Quoi qu'il en soit, pour nous la poche qui fait suite à l'estomac constitue dans ce cas la première portion du duodénum et même une partie de sa seconde portion. Les détails que nous avons rappelés sur sa situation, son aspect, l'absence de tout vestige de canal entre le point où le canal cholédoque s'abouchait dans le duodénum et l'extrémité ovoïde de l'estomac; le point même où s'abouche normalement le conduit biliaire, vers le milieu de la seconde portion

Digitized by Google

du duodénum, et qui, dans ce cas, se trouvait au sommet du tube qui représentait cette partie de l'intestin, suffisent à le démontrer.

Nous ferons enfin remarquer que la distension de l'estomac, en diminuant la cavité thoracique, a été une seconde cause de mort pour cette enfant, et les taches sous-pleurales ecchymotiques, signalées par M. Tardieu dans la suffocation, ont été observées.

Les bulletins de la Société anatomique ne renferment pas de cas analogue.

Une seule présentation faite par M. Guyot (vol. IV°, année 1829, page 71) rappelle vaguement celle-ci : il s'agit d'un rctrécissement congénital du duodénum; la première portion de cet intestin admettait à peine un stylet de trousse très-effilé. L'enfant avait constamment vomi.

Dans le journal *le Progrès,* tome VIII, on trouve le résumé d'une observation publiée par le Dr Crooks dans le *Medizinische Zeitung Jarhgang,* Band. II, p. 215. « Il s'agit d'un estomac se terminant en cul de sac. Le pylore faisait communiquer l'estomac avec une seconde poche qui n'avait d'autre ouverture que celle du canal pancréatique, de telle sorte qu'aucune communication n'existait entre la cavité gastrique et le tube intestinal. » On n'ajoute pas si le canal pancréatique s'abouchait dans l'intestin. Les symptômes cliniques sont d'ailleurs identiques à ceux que j'ai observés.

M. Carrière. — Ce fait présente aussi une certaine analogie avec deux cas, rapportés par Billard (1), dont l'un avait été publié par le Dr A. Schofer (2), et l'autre recueilli à l'hospice des Enfants-Trouvés. Dans ces deux cas la troisième portion du duodénum se terminait en cul-de-sac et ne communiquait pas avec le reste de l'intestin. Le duodénum était extrèmemeut dilaté, tandis que le calibre du reste de l'intestin grêle était très-diminué. Les enfants ne

(1) Billard. Traité des maladies des enfants, 3e édit. Paris, 1837, p. 375 et suiv.

(2) Journal complém. du Dict. des sciences méd., t. XXIV, p. 58.

Digitized by Google

rendaient pas de méconium, mais vomissaient les liquides ingérés ainsi que des matières liquides qui, dans un cas, étaient brunes, et dans l'autre vertes. — On pourrait encore le rapprocher de deux faits *d'oblitération intestinale* présentés à la Société par M. Depaul (1), ainsi que d'un cas de *division du tube digestif* présenté par M. Charrier (2); cas qui a donné lieu à un rapport de M. Trélat (3) et à une discussion intéressante au sujet de ces interruptions du canal intestinal. Seulement dans ces trois cas, la division portait sur la fin de l'intestin grêle au lieu d'exister à son origine. Je rappellerai à ce sujet que M. Depaul, d'après les faits observés par lui, avait cru pouvoir établir que le vomissement existait d'autant plus tôt que l'obstacle siégeait plus haut sur le tube digestif, ce qui paraissait confirmé par le fait de M. Charrier (4). Or, le cas du présentateur, ainsi que celui de Billard, infirment la valeur de ce signe, puisque dans ces cas le vomissement ne s'est montré que le lendemain de la naissance, plus tard, par conséquent, que dans les faits de MM. Depaul et Charrier.

Obs. II. NÉVRALGIE TRIFACIALE TRÈS-VIOLENTE; ALTERNATIVES D'EXCITATION ET DE COMA, SANS HÉMIPLÉGIE, COÏNCIDANT AVEC LA CESSATION DE LA DOULEUR. — MORT. — AUTOPSIE. — LÉGÈRE EXOSTOSE DU CÔTÉ DROIT DE LA SELLE TURCIQUE. — TUMEUR OSSEUSE SUR LE TRAJET DU TRIJUMEAU A DROITE, par M. CHOUPPE, interne des hôpitaux.

Le 13 avril 1870, est entré à l'hôpital de la Pitié (service de M. Vulpian), le nommé R..., 70 ans, homme de peine, ancien gendarme.

Cet homme entre pour douleurs névralgiques violentes dans le côté droit de la face.

Antécédents. Pas d'antécédents syphilitiques personnels ou

(1) Bull. Soc. anat., 31e année, 1856, p. 102.
(2) Bull. Soc. anat., 33e année, 1858, p. 237.
(3) Idem, p. 243.
(4) Idem, p. 241.

Digitized by Google

héréditaires. Il est ancien soldat et n'a jamais eu, nous dit-il, aucune maladie grave ni éprouvé aucun accident. Il nous dit cependant qu'il est tombé sans connaissance deux fois pendant qu'il était au service. Jamais il n'aurait ressenti aucun phénomène du côté du système nerveux, ni douloureux, ni de quelque nature que ce soit. Vers 1861, il est atteint de cataracte de l'œil gauche et est opéré sans succès à la Charité en 1862. Un an plus tard, en 1863, il est pris tout à coup de douleurs très-violentes dans le côté droit de la face ; il les attribue à de mauvaises dents et se fait extraire deux molaires sans que pour cela les douleurs cessent. En 1868, il entre pour ces douleurs, qui sont devenues plus violentes, à l'hôpital des Cliniques où on lui arrache les 2 canines du côté droit, quelques chicots et quelques dents voisines qui restaient. A la suite de cette opération, il éprouve une amélioration, avec cessation presque complète des douleurs, qui a duré pendant deux ou trois mois. Puis les douleurs ont reparu, mais revenant seulement de temps en temps. Le jour de l'Ascension 1869, il est pris d'une attaque, tombe sans connaissance, et se fait une blessure à l'arcade sourcilière du côté droit. Cette blessure a laissé une cicatrice qui se trouve à peu près au milieu de l'arcade du côté droit. Depuis cette attaque, au sujet de laquelle il ne donne du reste que peu de renseignements, les douleurs sont devenues beaucoup plus vives. Il peut, nous dit-il, à peine dormir. Ce sont ces accès si douloureux et si violents qui l'ont engagé à venir aujourd'hui à l'hôpital.

Etat actuel. Le malade éprouve des douleurs violentes dans le côté droit de la face ; ces douleurs siégent surtout dans le sillon naso-labial. Le malade nous dit aussi que pendant les accès il éprouve des douleurs au niveau des bords alvéolaires gauches. Il nous indique de lui-même un autre centre des irradiations douloureuses au niveau de la voûte palatine. Points douloureux à la pression : en avant de l'antitragus, derrière l'articulation temporo-maxillaire, au niveau du trou sus-orbitaire, du trou sous-orbitaire et du trou mentonnier. Ce qu'il y a de plus frappant, c'est la rapidité avec laquelle les douleurs apparaissent au plus léger attouchement que l'on pratique sur la joue droite. On a pu réveiller un accès douloureux par l'exploration de la partie postérieure du pavillon de l'oreille. Le dos du nez à gauche est à certains moments très-douloureux. Si le malade tousse, s'il se mouche, s'il crache, s'il parle un peu fort, les accès reparaissent immédiatement. Du côté droit, la vue est considérablement affaiblie, c'est à peine si le soir le malade voit ; la conjonctive est du reste injectée ; œil gauche tout à fait perdu. Le malade

Digitized by Google

entend fort bien ; jamais du reste il n'a éprouvé de douleur dans le conduit auditif externe. L'odorat n'est pas non plus affaibli ; quand il se mouche, il prétend qu'il ne lui sort de mucus que du côté gauche, la narine du côté droit restant entièrement sèche. Rien du côté du goût.

Pendant les accès, la joue droite paraît un peu plus rouge que la gauche ; l'œil devient un peu larmoyant ; le malade nous dit qu'il rejette une grande quantité de salive pendant les accès et qu'ensuite la bouche devient d'une sécheresse insupportable. Aucune trace de paralysie sur la face. Seulement les mouvements de la mâchoire sont peu étendus, tant le malade redoute de réveiller ses douleurs. Les accès reviennent très-fréquemment : dans une seule nuit, le malade en a compté 118 à 120.

Examen de la bouche. Toutes les dents du côté droit en haut et en bas ont été enlevées, l'on ne constate aucune lésion ni aucune tumeur des gencives, l'on ne rencontre aucune tumeur ni à la face, ni au niveau de la fosse zygomatique.

Etat des membres. Après l'attaque de 1869, il est resté trois mois au lit, ne pouvant se servir de la jambe gauche. Aujourd'hui du côté des membres, l'on trouve un grand affaiblissement du côté gauche ; le malade serre beaucoup moins bien de la main gauche que de la main droite. Il nous dit éprouver par moment quelques douleurs dans le bras et le dos de la main du côté gauche. La jambe gauche est de même plus faible. Douleur au genou et sur le trajet du nerf sciatique.

L'exploration des principaux organes n'indique rien de particulier. Les urines ne contiennent pas d'albumine.

Aspect du malade. Homme de haute taille, robuste, très-vigoureusement constitué. Marche bien, peut-être un peu plus faible à gauche, mais sans claudication manifeste. Il se tient fort droit, semble d'une intelligence peu développée, mais qui cependant paraît être intacte. Il n'est ni maigre, ni obèse ; les saillies musculaires se dessinent bien et semblent même fortement accusées. La face est large, sans aucune déviation manifeste. Cependant les rides sont plus marquées du côté droit, ce qui donne au malade un air grimaçant. Il entend bien les questions qu'on lui fait, y répond nettement, avec une sorte d'habitude de donner des renseignements sur son affection. Il sourit en parlant, puis, tout à coup et sans aucune cause appréciable pour l'observateur, il porte vivement la main à sa figure. Celle-ci se contracte très-vivement, exprimant la plus violente douleur. La parole est arrêtée, puis le tout ayant duré

Digitized by Google

pendant une seconde environ, le malade continue à répondre. Tantôt, il n'y a qu'un seul accès douloureux, tantôt au contraire, plusieurs accès se succèdent avec une grande rapidité, avant que la crise ne soit terminée. C'est ainsi qu'il s'est présenté à la consultation, ainsi que nous l'avons trouvé à la visite pendant plusieurs jours, aussi bien le matin que le soir. Au moment des accès, le malade pousse un léger cri mal articulé qu'il retient aussitôt.

Le jour de son entrée, on lui donne : bromure de potassium, 6 gr. en 3 paquets.

18 avril. Bromure de potassium, 10 gr. en 5 paquets.

Le 29. L'état de la névralgie s'était maintenu à peu près le même. Depuis avant-hier dans la nuit, au dire de son voisin, le malade aurait divagué. Par moment il parlait seul et se levait sans cesse, on a été obligé de l'attacher. Vers le soir, il est redevenu un peu calme ; mais vers minuit, les accidents s'étant montrés de nouveau, il a fallu l'attacher une seconde fois et lui mettre la camisole. Il a causé et divagué toute la nuit, mais sans pousser de cris ni avoir d'accès névralgique, comme cela lui arrivait chaque nuit depuis son entrée. Ce matin, en observant le malade, l'on constate qu'il a encore du délire, mais du délire tranquille. Cependant, quand on l'interroge, il semble qu'il y ait des moments où il comprend bien, tandis que dans d'autres il divague, et quoiqu'il semble entendre nettement, il ne répond pas ou répond d'une façon étrange. En exerçant une pression, soit vive, soit légère sur les points douloureux que l'on avait constatés précédemment, le malade n'accuse aucune douleur ; là où le frôlement le plus léger réveillait des accès douloureux d'une extrême intensité, les attouchements les plus variés ne produisent aucune sensation apparente, et le malade ne contracte nullement la face. Cependant il ne faut pas attacher trop d'importance à ce fait, car le voisin nous dit que depuis quelques jours le malade n'avait plus d'accès névralgiques. Le malade n'a pas de fièvre. La sensibilité semble à peu près intacte (contact et douleur). Les mouvements sont normaux; pas d'hémiplégie. Le bras droit semble un peu affaibli ; il remue bien ses membres inférieurs.

30 avril. Ce matin, le malade est un peu plus éveillé, il crie lorsqu'on touche les points douloureux de sa névralgie.

14 mai. Depuis le 1er mai environ, le malade est très-affaissé et très-affaibli. Tantôt il est dans un demi-coma, tantôt, au contraire, il parle sans savoir ce qu'il dit, et est assez vivement excité pour que plusieurs fois l'on ait été contraint de

Digitized by Google

l'attacher dans son lit. Par moments, il jouit d'un calme relatif et l'intelligence est à peu près revenue. Tantôt il sait où il est, tantôt il l'ignore complétement. Remarquons qu'à aucun moment il n'a eu d'hémiplégie véritable, que jamais l'on n'a rencontré aucun signe de lésion du côté des viscères, que pendant les crises, on ne réveille aucune douleur en pressant sur le trajet des branches du trifacial, et que celle que l'on excite dans leur intervalle, est relativement très-modérée. Le bromure de potassium a été supprimé le 29 avril.

Mort dans un demi-coma le 14 mai 1870.

Autopsie faite le 16 mai 1870, à dix heures du matin.

Cavité thoracique. Poumon gauche. Congestion du lobe inférieur; pas d'autre lésion. Mucosités dans les bronches.

Poumon droit. A la partie inférieure du bord antérieur, la section donne issue à du pus en quantité assez abondante. Le pus semble s'être formé au milieu d'un îlot de pneumonie caséeuse assez étendue. Un peu d'épaississement de la muqueuse des bronches. Le lobe inférieur est le siége d'une congestion œdémateuse et même ne crépite plus dans certains points.

La membrane muqueuse de la trachée et des bronches présente les lésions de l'inflammation chronique.

Cœur, volumineux. Cavités dilatées, pas de lésions valvulaires, épaississement de la paroi du ventricule gauche. Myocarde de teinte un peu feuille-morte. Plaques graisseuses scléreuses et même calcaires dans l'aorte.

Cavité abdominale. — *Foie*, pas de lésions apparentes. — *Rate*, volumineuse. — *Reins*, congestionnés.

Estomac. Congestion assez vive de la membrane muqueuse; épaississement limité, même un peu végétant, dans un point limité du grand cul-de-sac.

Cavité crânienne. Sur le milieu des fosses pariétales, plaques néo-membraneuses à la surface interne de la dure-mère, dans une étendue de 3 à 4 centimètres de diamètre. Les fausses membranes, très-minces, sont fortement ecchymosées des deux côtés; poids de l'encéphale avec ses membranes, 1470 grammes.

Artères de la base de l'encéphale, un peu scléro-athéromateuses dans une petite étendue du tronc basilaire et à la terminaison des carotides.

Nerf optique gauche entièrement atrophié, diminué de volume, grisâtre dans toute son épaisseur; l'altération ne va pas plus loin que le chiasma. Les processus olfactifs sont aussi très-grisâtres; les autres nerfs crâniens paraissent sains, même l'origine du trijumeau du côté droit. Granulations blanchâtres

Digitized by Google

agglomérées sous forme de petites masses au niveau des nerfs glosso-pharyngiens des deux côtés, surtout à gauche. La pie-mère qui revêt la face antérieure de la protubérance et du bulbe paraît épaissie et rude au frottement. Pas trace d'atrophie superficielle du bulbe.

Epaississement avec œdème des membranes cérébrales. A la surface de la couche optique droite, se voit un état mamelonné avec teinte un peu gris-jaunâtre, qui paraît indiquer une altération superficielle. Pas de différence appréciable entre les tubercules quadrijumeaux. Asymétrie des barbes de plume. Teinte gris-rosé de la substance grise qui tapisse le bec du calamus scriptorius.

Quand on a ouvert la cavité crânienne et que l'on a cherché à enlever l'encéphale, le nerf trijumeau du côté droit se détache à son origine à la protubérance, quoique l'encéphale ait été enlevé avec soin. Le nerf trijumeau gauche reste, au contraire, et est coupé avec des ciseaux à 1 centimètre de la protubérance.

En examinant alors la face interne de la base du crâne, on voit que le côté droit de la selle turcique semble plus épais qu'à l'état normal. Du côté du trou optique droit, l'on remarque que la circonférence supérieure est un peu rétrécie par un rebord osseux plus saillant qu'à l'état normal; cependant l'orifice est encore assez large pour que ni le nerf optique ni l'artère ophthalmique ne soient comprimés. En aucun autre point de la surface interne du crâne, excepté en un point sur lequel nous appellerons tout à l'heure l'attention, on ne trouve de tumeur, ni de saillie anormale.

Quand on dissèque avec soin le nerf trijumeau gauche, l'on ne trouve rien d'anormal ni dans ses fibres ni sur son trajet.

Du côté droit, au contraire (où du reste le nerf présente le même volume et le même aspect à l'œil nu que du côté opposé), l'on aperçoit immédiatement en avant du bord supérieur du rocher une petite tumeur du volume d'une lentille, d'aspect jaunâtre, brillante, qui fait saillie entre les fibres nerveuses et les écarte.

Description de la tumeur.

Aspect. Cette tumeur est jaunâtre, parfaitement lisse, un peu conique, aplatie de gauche à droite; elle se termine à la partie supérieure par une pointe un peu mousse.

Situation. Située immédiatement en avant du bord supérieur du rocher; elle correspond au point où les fibres nerveuses de la grosse racine du trijumeau commencent à s'écarter en éven-

Digitized by Google

tail pour se rendre au ganglion ; elle adhère à cette portion de l'os qui forme la paroi supérieure du canal carotidien : elle est située à 9 millimètres en arrière du complet épaississement des fibres.

Volume. Dimension antéro-postérieure.	10	mill.
transversale.	3	mill.
de bas en haut.	5	mill.

Situation par rapport aux filets nerveux.

La tumeur n'est pas placée exactement au milieu du nerf : la portion de nerf qui se trouve à gauche est bien moins considérable que celle à droite.

Largeur de la portion de gauche.	5	mill.
de droite.	12	mill.

Ces dimensions sont prises au milieu de la tumeur.

Structure. La structure de cette tumeur est celle du tissu osseux compacte.

L'examen du noyau d'origine du trijumeau, n'a pas encore été fait.

Digitized by Google

JUIN 1870.

PRÉSIDENCE DE M. CRUVEILHIER.

SOMMAIRE.

Extraits des procès-verbaux. — 1. Crâne de nouveau-né (mécanisme de l'encéphalocèle congénitale). — 2. Cancer paraissant avoir débuté par le foie et s'être étendu à l'estomac, au duodénum, au pancréas, à la capsule surrénale et à la paroi abdominale antérieure. — 3. Hépatite interstitielle diffuse. — 4. Kyste hydatique de la paroi thoracique. — 5. Hydatides du cœur et des poumons. — 6. Ramollissement superficiel du cerveau, intéressant surtout la troisième circonvolution frontale gauche sans aphasie. — 7. Abcès du cerveau consécutif à une otite interne. — 8. Abcès du rein droit. — 9. Néphrite calculeuse double; infection purulente. — 10. Stéatose glandulaire généralisée dans la variole. — 11. Absence complète du vagin avec rudiments de l'utérus. — 12. Absence de vagin. — 13. Renversement de l'utérus produit par un corps fibreux développé dans le fond de cet organe. — 14. Abcès du ligament large. Mort subite. — 15. Myome fibreux suppuré du petit bassin. — 16. Hémorrhagies du placenta. — 17. Fœtus mal conformés : absence de la voûte du crâne — exomphale.

Observations. — I. Cancer primitif du testicule pris pour un testicule syphilitique; paraplégie considérée aussi comme étant de nature syphilitique. Mort; autopsie. Généralisation du cancer aux viscères et à la colonne vertébrale, par M. RENDU, interne des hôpitaux.

II. Extrait du rapport sur la candidature de M. Thorens, au

Digitized by Google

titre de membre-adjoint, par M. SAISON, interne des hôpitaux. (Réflexions sur une observation de : Tuberculisation d'un rein, de la vessie, et de la portion prostatique de l'urèthre).

III. Extrait du rapport sur la candidature de M. LAUGIER, au titre de membre-adjoint, par M. le Dr LEGROUX, chef de clinique de la Faculté. (Réflexions sur une observation de : Rétrécissement cancéreux des voies biliaires. — Ictère à forme hémorrhagique).

1. *Crâne de nouveau-né (mécanisme de l'encéphalocèle congénitale.)*

M. LECOURTOIS met sous les yeux de la Société un crâne de nouveau-né, dont le squelette est atteint de rachitisme congénital et dont le crâne présente les particularités suivantes :

1° Un os épactal complet et composé d'une seule pièce ;
2° Absence de l'osselet de Kerckrinck ;
3° Fontanelle accessoire ou *pariéto-sagittale ;*
4° Vaisseaux des membranes fontanellaires.

Ces différents points, les uns peu connus, les autres complétement négligés jusqu'ici, réclament quelques détails que nous allons exposer.

A. *Os épactal.* — Sous ce nom on désigne aujourd'hui, depuis Gothelf-Fischer (1), un os triangulaire qui comprend toute la partie de l'écaille occipitale, située à 1 centimètre environ au-dessus de la protubérance occipitale externe.

Sur le crâne qui fait l'objet de notre présentation et recueilli sur un enfant de race blanche, l'épactal est séparé du reste de l'écaille, non par une suture de juxtaposition ou harmonique, mais par une suture écailleuse. Deux voyageurs célèbres, MM. Tschudy et Rivero (2) en ont fait une pièce osseuse constante et caractéristique des anciennes races péruviennes Chincas, Aymaras et Huancas, antérieures à la fondation de l'Empire des Incas. D'après ces deux savants, elle aurait été constante et distincte chez les enfants de ces diverses races durant les premiers mois qui suivent la naissance ; sa sou-

(1) De osse epactali, Mosquiæ, 1811.
(2) Antiquités péruviennes, New-York 1853, in-8, p. 38-39.

Digitized by Google

dure au reste de l'écaille se serait opérée vers 4 à 5 mois seulement, en commençant par le milieu de la suture. Un sillon persistant, même à un âge assez avancé, en indiquerait la limite. Cette pièce osseuse ferait défaut dans les autres races humaines. Enfin, de son existence constante chez les ruminants et les herbivores ils ont conclu qu'elle constituait chez les anciennes races péruviennes un caractère d'infériorité. La plupart des conclusions de MM. Tschudy et Rivero sont inexactes.

Avant de le démontrer, nous ferons remarquer que l'épactal, chez l'homme, a été connu d'anatomistes très-anciens, que les points osseux qui lui donnent naissance ont été signalés pour la première fois, non par Kerckrinck (1670), comme on le dit quelquefois, mais par R. Colombo (1572), et que des exemples en ont été cités ou figurés par Eustachi dès 1552 (1). A une date moins éloignée, Sandifort en cite plusieurs cas (2); Tarin en a également figuré dans son Ostéographie.

A notre époque enfin, MM. Rambaud et Ch. Renault (3), disent en avoir rencontré 16 exemples sur une série de 85 crânes d'adultes. Ce chiffre exagéré ne peut s'expliquer que parce que ces anatomistes n'ont pas rigoureusement distingué l'épactal des os wormiens fontanellaires postérieurs.

M. le professeur Welcker, de Halle, en a recueilli, dans les musées de Giessen et de Halle, 5 cas sur 837 crânes d'adultes, âgés de 25 à 50 ans, ou environ 1 sur 170 (4).

M. Jacquart, qui en a fait une étude consciencieuse, a observé l'épactal à l'état complet et d'une seule pièce, 1 fois sur 150 (5).

Le crâne que nous présentons est le seul des 163 crânes que nous avons recueillis à l'hôpital des Enfants-Assistés, qui nous ait offert un exemple d'épactal complet et formé d'une seule pièce.

Nous pensons donc qu'en éliminant les cas de wormiens fontanellaires postérieurs, on peut affirmer que l'épactal simple et complet se rencontre 1 fois environ sur 150 à 170 crânes.

L'épactal composé d'une pièce unique, occupant un seul des côtés de l'angle supérieur de l'écaille, ou épactal hémi-latéral, de même que l'épactal composé de 2 à 3 pièces, paraît moins rare; nous en avons présenté plusieurs exemples à la Société.

(1) Opusc. anat., p. 148 et tab. anatom., éd. d'Albinus, tab. 46, fig. 8, 1744.

(2) Annot. Acad., p. 134, 111, 112.

(3) Origines et développement des os, Paris, 1864, p. 107.

(4) Schædelbau, p. 107-108, Leipzig, 1862,

(5) Journ. de l'an. et phys., par Ch. Robin, 1865.

Digitized by Google

Quoi qu'il en soit, nous nous croyons en droit d'affirmer les conclusion suivantes :

1° L'os épactal se retrouvant, sinon isolé, au moins indiqué par une scissure ou des vestiges de scissure chez le fœtus des diverses races humaines, et, en outre, se présentant chez l'adulte comme exception dans la même proportion chez toutes les races humaines de l'Europe, de l'Océanie, de l'Amérique, etc., ne constitue ni un caractère de race, ni un caractère d'infériorité.

2° Chez les fœtus de divers mammifères, ou même chez leurs nouveau-nés (poulain, veau, mouton, cobaye, souris, chien, lapin, etc.,) on retrouve sur l'écaille occipitale une pièce osseuse isolée du reste de l'écaille par une suture, et composée tantôt par une seule, tantôt par plusieurs pièces osseuses. Cette pièce osseuse qu'on appelle *os interpariétal*, est identique par ses proportions, sa forme et ses rapports avec l'épactal de l'homme. Ce dernier os a donc son analogue chez les fœtus de divers mammifères et n'est pas spécial à l'espèce humaine.

3° L'os épactal, chez l'homme, se développe pendant la période fœtale, et Béclard s'est trompé en affirmant qu'il se développe après la naissance (1). L'étude de l'ossification normale et le cas que je présente ne laisse aucun doute sur ce point.

B. *Osselet de Kerckrinck.* — Le crâne présenté offre aussi un exemple d'absence d'une petite pièce osseuse triangulaire, située au-dessous de la protubérance occipitale externe et étendue jusqu'au grand trou occipital. Cette petite pièce, découverte par Kerckrinck (2) a été oubliée des modernes, et j'ai eu l'occasion de rappeler sur elle l'attention, devant la Société.

En effet, il peut se faire en ce point, lorsque cet osselet fait défaut, une petite hernie cérébelleuse. J'ai eu l'occasion d'en montrer un exemple à la Société anatomique (30 juillet 1869).

Je connais quatre crânes seulement sur lesquels se rencontre cette anomalie, ce sont les suivants :

1° Occipital figuré par Et.-G. Saint-Hilaire (3);

2° Crâne du musée Dupuytren, n° 514 ;

3° Crâne étudié dans cette note, et que je présente aujourd'hui ;

4° Crâne que j'ai présenté à la Société anatomique dans la séance du 30 juillet 1869.

A l'occasion de ce dernier fait et de la hernie cérébelleuse qui

(1) Nouv. journ. de méd., t. IV, p. 328.

(2) Osteogenia fœtuum, Amstelodumi, 1670, in-4, p. 219, tab. XXXVI, fig. 2.

(3) Philos. anat.. 1822, t. II, pl. 3, fig. 6.

Digitized by Google

en avait été la conséquence, disons un mot du *mécanisme de l'encéphalocèle congénitale* sur lequel peut-être il jette quelque lumière.

Mécanisme de l'encéphalocèle congénitale. — Autrefois avec Himly et Serres, on pensait que l'encéphalocèle se produisait le plus souvent sur la ligne médiane, au niveau des sutures ou des fontanelles, par arrêt de développement.

D'après Spring (1), les hernies de l'encéphale ne s'effectueraient jamais sur la ligne médiane. Elles auraient toujours lieu dans un point correspondant aux cornes antérieures, postérieures ou inférieures des ventricules cérébraux, ou au niveau du quatrième ventricule. L'anatomiste belge s'appuie sur l'observation de hernies fréquentes chez les dindons. A cette observation, j'oppose l'étude de cette tête de jeune oison mort trois jours et demi après l'éclosion et qui présente une encéphalocèle.

Ce petit fait est important: en effet, la hernie s'est faite ici sur la ligne médiane, dans la suture bi-frontale, au niveau d'une fontanelle anormale si l'on veut, mais réelle, comme le prouve une membrane fontanellaire continue avec l'enveloppe herniaire et située en arrière de la hernie. La dure-mère se continue avec l'enveloppe de celle-ci. Ce petit fait prouve que l'encéphalocèle, contrairement à l'opinion de Spring, peut se produire sur la ligne médiane, au niveau d'une fontanelle, sans avoir été précédée d'érosion des os par la pression due à une méningocèle.

En outre, voilà une encéphalocèle antérieure à la naissance ; donc Spring a eu tort de dire qu'elle est toujours *postérieure* à celle-ci et toujours précédée d'une méningocèle.

L'opinion de R. Adams et de Spring, admise par M. Houel pour le siége de la hernie (*Arch. gén. méd.*, 1859), par M. Duplay, pour le siége et le mécanisme (*Pathol. ch.* de Follin), est trop exclusive.

C. *Rachitisme congénital.* — Le crâne qui fait le sujet de cette présentation appartient à un enfant dont le squelette paraît atteint de rachitisme.

Je ne voulais pas en parler à ce point de vue, mais puisque M. Guéniot me demande mon opinion sur ce point, je répondrai que le *rachitisme congénital*, admis par MM. Broca, Houel et Bouvier, nié par M. Depaul, me paraît exister réellement dans ce cas. Le squelette présente ici les incurvations, le chapelet costal et les gonflements épiphysaires du rachitisme postérieur à la naissance. Toutefois, sous le nom de rachitisme congénital,

(1) Mém. Acad. Belg., 1854, t. III.

Digitized by Google

on a décrit souvent une irrégularité de l'ossification qui donne aux os l'aspect d'os fracturés, et que Vrolik a nommée *osteogenesis imperfecta*. Le musée Dupuytren offre plusieurs exemples de cette dernière altération.

D. *Vaisseaux des membranes fontanellaires.* — Sur le même crâne, il est facile d'apercevoir dans les membranes des fontanelles latérales antérieures très-étendues, les artères et les veines de ces membranes provenant des vaisseaux méningés moyens.

2. *Cancer paraissant avoir débuté par le foie et s'être étendu à l'estomac, au duodénum, au pancréas, à la capsule surrénale et à la paroi abdominale antérieure.*

M. Luneau présente ces pièces provenant d'un homme de 58 ans, mort à l'hôpital de la Charité (service de M. le professeur Bouillaud, suppléé par M. Proust).

Cet homme est malade depuis le mois de janvier. La maladie a commencé par des douleurs vives au niveau de l'hypochondre droit. Ces douleurs n'étaient pas continues : dans l'intervalle, il restait une gêne et une pesanteur incommodes.

Pas de troubles notables du côté du tube digestif, sinon un peu d'anorexie et de la constipation.

Vers ce même temps, il survint de l'œdème des membres inférieurs et de l'ascite, mais à un faible degré.

Ce n'est qu'un mois et demi après les premières manifestations de ces douleurs que les troubles digestifs prirent une grande intensité : il y eut perte complète d'appétit ; des vomissements, d'abord alimentaires, puis noirs, survinrent pendant plusieurs jours. Puis tout rentra de nouveau dans l'ordre, et sauf l'anorexie, il ne resta plus d'indices d'une altération de l'estomac.

Au mois d'avril, quatre mois par conséquent après le début de la maladie, l'œdème des membres inférieurs reparut et le ventre distendu par le liquide de l'ascite augmenta considérablement de volume.

Tout travail devint alors impossible ; la marche, la position verticale devinrent si pénibles que le malade fut obligé de rester couché.

Le 6 mai, on apporta le malade à l'hôpital.

Il présentait déjà l'aspect de la cachexie la plus avancée.

La partie supérieure du tronc et les membres supérieurs con-

Digitized by Google

trastaient par leur maigreur avec l'œdème énorme des membres inférieurs et le volume considérable que l'ascite avait donné à la cavité abdominale.

Le côté droit du ventre était sensiblement plus développé que le côté gauche, et la partie inférieure de la cage thoracique de ce côté offrait une voussure bien marquée.

Les veines superficielles de la paroi de l'abdomen accusaient par leur nombre et leur développement la gêne de la circulation profonde. Elles irradiaient de la région ombilicale à l'épigastre.

La palpation, exercée au niveau du bord antérieur du foie, était douloureuse. Malgré l'abondance de l'épanchement et l'épaisseur de la paroi, on distinguait parfaitement à la surface du foie des bosselures très-distinctes.

La matité répondant à l'organe malade remontait à la quatrième côte; elle ne débordait que peu le rebord costal en bas. Latéralement elle s'étendait jusque dans l'hypochondre gauche où l'on ne retrouvait plus de zone sonore qu'on pût rapporter à l'estomac.

La rate n'était pas augmentée de volume. Il n'y avait pas et il n'y avait jamais eu d'ictère.

Le diagnostic porté par M. Proust fut : *Cancer primitif du foie, ayant atteint secondairement l'estomac.* L'affection marcha avec assez de rapidité et le malade mourait, un mois après son entrée, dans l'épuisement le plus complet.

Autopsie. Rien d'important à noter dans la *cavité crânienne.*

Les deux *poumons* étaient à leur base le siége d'un engouement hypostatique.

La *cavité abdominale* ouverte laissa écouler environ 15 litres d'un liquide limpide, citrin, non floconneux.

L'*intestin grêle* est réduit à un très-petit volume ; son calibre est diminué dans toute son étendue. Le *gros intestin* est distendu par des gaz.

Le *foie*, qui déborde un peu les côtes, ressemble à une énorme masse remplissant l'hypochondre droit, l'épigastre et l'hypochondre gauche. Sa face convexe est attachée au diaphragme par une foule d'adhérences filiformes ou lamelleuses, traces d'anciennes péritonites localisées. Au niveau de l'épigastre, la *paroi abdominale* est tellement adhérente au foie qu'on ne peut la séparer sans déchirer cet organe ; cette paroi est épaissie, comme lardacée et participe évidemment à la dégénérescence cancéreuse.

La face inférieure du foie est masquée par les organes voisins

Digitized by Google

Le *pancréas*, dont la grosse extrémité augmentée de volume participe à l'altération ;

Une masse de *ganglions* cancéreux de la grosseur du poing ;

La *capsule surrénale*, qui est le siége d'un foyer cancéreux ramolli ;

L'*estomac*, qui est accolé par toute sa face antérieure à la face inférieure du foie. Le cardia, la grande et la petite courbure, la face postérieure sont saines. La portion pylorique de la face antérieure s'est laissée pénétrer par les masses cancéreuses et bosselées du foie. Deux de ces masses font saillie dans la cavité de l'estomac, à travers la paroi qui est en partie détruite et dégénérée. Toute la région pylorique, vue par sa face interne, est recouverte de fongosités petites, molles, saignantes, ulcérées par places. Ces fongosités existent aussi sur l'anneau pylorique et la première portion du *duodénum*.

Le foie a un volume énorme ; il pèse environ 4 kilos (on a pesé en même temps l'estomac qu'on n'avait pas détaché). Il a un diamètre transverse de 32 cent., vertical de 20 cent. à peu près.

Son feuillet péritonéal est épaissi. Sa surface présente une grande quantité de nodosités arrondies, dont le centre commence à se déprimer.

A la coupe, on voit que ces tumeurs occupent la plus grande partie du parenchyme. Les unes sont arrondies, marronnées, plus ou moins blanches, plus ou moins molles ; une limite assez nette semble les séparer du tissu du foie.

Les autres, surtout dans le lobe gauche, sont diffuses et semblent s'être substituées au tissu même du foie.

Le lobe de Spigel, augmenté de volume, a presque effacé le sillon de la veine cave où celle-ci est comme pincée et comprimée.

La veine porte est volumineuse ; on a pu suivre ses branches assez loin sans y rien rencontrer de remarquable.

Les veines hépatiques contenaient, dans quelques-unes de leurs branches, des caillots défibrinés qui avaient contracté des adhérences avec les parois.

L'artère hépatique est volumineuse.

Les canaux hépatique et cholédoque, la vésicule biliaire et le canal cystique étaient dilatés, libres dans toute leur étendue, ce qui explique l'absence d'ictère.

En face des lésions trouvées à l'autopsie, il est permis de discuter si le cancer du foie a été ici primitif ou secondaire. La plupart des auteurs, en effet, soutiennent que le

Digitized by Google

cancer primitif du foie est rare, et que la plupart du temps, si l'on trouve un cancer de l'estomac près du cancer du foie, la propagation se sera faite de l'estomac au foie.

Malgré cela, M. Proust, en étudiant la marche des accidents, avait pensé que le cancer du foie était primitif : le malade avait eu de la gêne, de la douleur dans l'hypochondre droit, de l'œdème et de l'ascite, le tout sous l'influence de la lésion du foie, bien avant d'avoir des troubles du côté du tube digestif et de l'estomac. La maladie semblait déjà confirmée, quand ces désordres bien caractérisés de la digestion, anorexie permanente, vomissements noirs, etc., survinrent. Il y a bien des cancers de l'estomac qui restent sans manifestation pendant longtemps, mais ce ne sont pas les cancers fongueux, comme celui auquel nous avions affaire.

Le cancer de l'estomac occupait de plus la valvule pylorique, et les vomissements surviennent de bonne heure dans ces sortes de lésions. On peut donc déjà conclure que, relativement à sa nature et au siége qu'il occupait, le cancer du pylore n'était pas très-ancien, et n'avait pas eu une période latente ou d'évolution insidieuse.

Mais la question nous semblait beaucoup plus facile encore à résoudre en examinant simultanément le foie et l'estomac :

Le foie était envahi, dans toute sa masse, par d'énormes tumeurs. Le cancer qui s'était développé dans le lobe droit, sous forme de tumeurs marronnées, limitables, avait envahi le tissu du lobe gauche, en s'infiltrant en quelque sorte dans le tissu du foie, et en se substituant à lui.

L'estomac avait quelques fongosités de petit volume, dont quelques-unes à peine étaient ulcérées; toutes semblaient se grouper autour d'une des bosselures du foie, qui avait pénétré à travers la paroi stomacale.

Le foie avait contracté des adhérences avec tous les organes voisins, paroi abdominale antérieure, ganglions, pancréas, capsule surrénale, estomac, et leur avait communiqué des lésions de même nature que les siennes.

L'estomac n'avait d'adhérences qu'avec le foie, et si ses

Digitized by Google

petites fongosités cancéreuses ont été le point de départ de tous les autres cancers, il a fallu que le cancer se transmît d'abord au foie, puis du foie aux organes voisins, ce qui suppose au cancer de l'estomac un âge trop ancien, relativement à la lésion de l'estomac que nous avons sous les yeux.

Le cancer du foie a donc été primitif ici, et cette opinion nous l'appuyons sur deux ordres de preuves : la marche de la maladie, l'aspect des lésions.

Deux autres points méritaient, dans ce fait, de fixer l'attention :

1° L'absence d'ictère pendant toute la durée de la maladie. A l'autopsie, nous trouvâmes en effet toutes les voies biliaires parfaitement libres;

2° L'absence de signes se rapportant à la maladie d'Addison. La capsule surrénale droite était en effet le siége d'un foyer cancéreux qui l'avait distendue.

M. Hayem. — Le cancer primitif du foie est en effet très-rare, tandis que le cancer secondaire de cet organe est très-fréquent. Le cancer primitif débute presque toujours par la vésicule biliaire; aussi siége-t-il le plus ordinairement dans les vaisseaux biliaires. Le cancer mamelonné est presque toujours secondaire. Dans ce cas-ci, il est possible que les ganglions aient été pris les premiers et aient comprimé la veine cave de façon à produire l'œdème. De plus, le cancer mamelonné du foie est presque toujours accompagné d'autres cancers : de l'estomac, du péritoine, etc. Aussi ne puis-je accepter l'opinion émise par le présentateur que sous toutes réserves.

3. *Hépatite interstitielle diffuse.*

M. Thorens présente le foie d'un homme âgé de 41 ans, artiste lyrique, entré, le 11 avril 1870, dans le service de M. Bazin, à l'hôpital Saint-Louis, pour une éruption syphilitique, et mort le 28 mai, avec des accidents cérébraux.

Interrogé sur ses antécédents, il nous dit avoir eu les fièvres

Digitized by Google

en Afrique en 1849. A part cela, il n'a fait aucune maladie jusqu'en 1853; il contracte à cette époque un chancre, et quelque temps après il eut tout le corps couvert de boutons ; il prit des pilules de protoiodure de mercure et de la liqueur de Van Swieten.

En octobre 1869, apparut une éruption siégeant sur l'épaule gauche et sur la région auriculaire droite, et pour laquelle il se décide à entrer à l'hôpital : ce sont des placards circinés, d'un rouge cuivré, dont la surface est parsemée de croûtes sèches, arrondies, de la grandeur d'une pièce de vingt centimes et au-dessous, d'une couleur jaune-verdâtre, tirant sur le noir, caractéristique ; à côté se trouvent des maculatures cicatricielles, d'un brun cuivré. M. Bazin diagnostique une syphilide pustulo-crustacée (impetigo syphilitique).

Le malade est mis au sirop de biiodure ioduré.

Vers le milieu de mai, le malade, dont la syphilide s'améliorait considérablement, devient sombre, taciturne ; il se croit en but à des persécutions ; il garde le lit obstinément ; il ne parle plus ; il refuse de manger.

Le 21 mai, il est dans un état de prostration extrême ; il est étendu dans le décubitus dorsal, immobile et insensible à ce qui se passe autour de lui. Il comprend les questions qu'on lui adresse, mais il y répond avec mauvaise humeur et d'une façon inintelligible ; il bégaye. La sensibilité est amoindrie Il n'y a aucune paralysie. Les urines sont foncées. La respiration est faible, mais s'entend dans toute la poitrine ; quelques râles sous l'aisselle gauche. Les pupilles sont fortement rétrécies.

L'abdomen est douloureux à la pression, surtout l'hypochondre droit. L'on constate que le foie dépasse d'environ un travers de doigt et demi le rebord des fausses côtes.

Les jours suivants, cet état va s'aggravant ; le malade tombe dans un coma, dont rien ne peut le sortir. Il meurt le 28 mai, à deux heures de l'après-midi. Il n'a, à aucune période de sa maladie, présenté d'accidents convulsifs.

L'*autopsie* est faite le 30 mai, à huit heures du matin (quarante-deux heures après la mort.) Pas de rigidité cadavérique ; le cadavre commence à se décomposer. Les méninges sont laiteuses et congestionnées ; l'artère basilaire présente des parois épaissies, semées de quelques points blanchâtres, à aspect athéromateux. Le cerveau est ramolli dans toute son étendue ; mais l'on ne peut trouver aucun point paraissant plus altéré qu'un autre (il faut tenir compte de la chaleur excessive qu'il avait fait la veille de l'autopsie).

L'examen des organes thoraciques donne un résultat purement

Digitized by Google

négatif ; poumons congestionnés, bronches remplies d'écume.

Rien du côté du tube digestif, de la rate, des testicules.

Le rein gauche présente au sommet d'une des pyramides une petite nodosité ; c'est un petit corps fibro-plastique, du volume d'un grain de millet.

Le *foie* est augmenté de volume. Il présente à sa surface et à la coupe, disséminées dans toute son étendue, des nodosités jaunâtres qui tranchent sur la couleur foncée du reste de l'organe. Ces nodosités ont un volume qui varie depuis celui d'un grain de millet jusqu'à celui d'une petite noix. L'examen histologique en a été fait, dans le laboratoire de M. Vulpian, par mon collègue et ami Troisier, et a donné les résultats suivants :

Des noyaux de 5 à 6 millièmes de millimètre, appartenant aux cellules de tissu conjonctif, sont accumulés autour des lobules hépatiques, dans les espaces intertrabéculaires et jusqu'au pourtour de la veine centrale. Les parois des vaisseaux sont épaissies et entourées de noyaux de même nature. Cette accumulation de noyaux se retrouve sur toutes les coupes du foie, mais elle est plus considérable au niveau des petits îlots gris-jaunâtres, disséminés dans presque toute l'étendue de l'organe, et des traînées de même nature qui les relient entre eux. Les cellules hépatiques, comprises dans les points où la prolifération conjonctive est très-abondante, ont subi une atrophie graisseuse très-prononcée ; elles contiennent une goutte graisseuse, plus ou moins grosse, qui occupe le centre de la cellule et qui a repoussé sur les bords le reste du protoplasma et le noyau.

Dans les autres points, les cellules hépatiques offrent une structure normale.

Pas d'atrophie amyloïde.

4. *Kyste hydatique de la paroi thoracique.*

M. Culot montre un kyste hydatique, qui a été trouvé sur un sujet mort de méningite de la moelle.

Ce kyste, qui présente une coloration jaunâtre et a le volume d'un œuf de poule à peu près, était situé sous la plèvre de la paroi thoracique postérieure gauche. Les hydatides sont affaissées sur elles-mêmes et en voie de transformation graisseuse.

5. *Hydatides du cœur et des poumons.*

M. Ducastel met sous les yeux de la Société le cœur et

Digitized by Google

les poumons d'un homme de 25 ans, peintre en voitures, entré, le 23 avril 1870, dans le service de M. Hérard, à l'Hôtel-Dieu, et mort le 4 juin suivant.

Ce jeune homme avait, d'après sa déclaration, joui pendant toute son enfance d'une excellente santé, malgré les apparences d'une constitution délicate. Il présentait cependant une légère prédisposition aux rhumes.

Jusqu'à l'âge de 21 ans, il habita la Picardie.

Il y a trois ans, étant au service militaire, après une marche de quatre jours, il fut pris d'hémoptysie et rejeta pour la première fois une membrane hydatique.

Depuis cette époque, il n'a cessé de tousser, a eu plusieurs fois des hémoptysies et rejette de temps à autre des débris d'hydatides. Jamais il n'a eu d'ictère.

Il y a un an, il entra à l'Hôtel-Dieu dans le service de M. Tardieu. M. Hayem a bien voulu me transmettre les renseignements qu'il possédait sur l'état du malade à cette époque. En voici les principaux faits :

Dans les poumons, en avant, rien de notable, respiration rude; en arrière, au sommet, pas de matité; quelques craquements, en arrière, au sommet droit.

Vers la partie moyenne du poumon gauche, râles sous-crépitants et bruit probablement de drapeau.

Aux deux bases, submatité, râles sous-crépitants et frottements pleuraux.

Rejet de membranes hydatiques; pas de crochets dans les crachats, dont la forme est nummulaire.

Cœur normal.

Foie débordant un peu les fausses côtes.

A l'entrée du malade dans le service de M. Hérard, on constate un amaigrissement considérable, une pâleur très-prononcée du visage.

A l'auscultation, on trouve dans toute l'étendue des poumons de gros râles sous-crépitants très-humides; en arrière, quelques frottements pleurétiques.

La percussion donne une sonorité à peu près normale.

L'état du cœur n'a pas été noté.

La foie déborde un peu les fausses côtes et n'est pas douloureux; sa surface est lisse.

L'appétit est en partie conservé.

Pendant le séjour du malade à l'hôpital, les symptômes thoraciques se modifièrent peu.

Digitized by Google

il vomissait souvent, mais conservait cependant un peu d'appétit et n'avait pas de diarrhée.

L'expectoration muco-purulente, nummulaire, renfermait de temps à autre des débris d'hydatides.

Dans les derniers jours, on constata au cœur la présence d'un double bruit de souffle ; l'un à la base et au premier temps ; l'autre à la pointe, au même temps et dans une assez grande étendue.

Le 22, le malade présenta de l'œdème des jambes, et bientôt après, de la bouffissure de la face et de l'œdème des mains.

Jamais on ne trouva d'albumine dans les urines.

Le 4 juin, le malade mourut épuisé.

Autopsie. — Poumons. Les deux feuillets de la plèvre sont, dans toute leur étendue, fortement adhérents l'un à l'autre.

La surface des poumons est bosselée. Des saillies qu'elle présente, les unes sont dues à des points emphysémateux; les autres à des hydatides, dont quelques-unes apparaissent transparentes.

Des coupes, pratiquées dans l'épaisseur des poumons, permettent de constater, dans tous deux, la présence de nombreuses hydatides plus abondantes aux bases qu'aux sommets. La plus considérable, située en arrière du poumon droit, offre le volume d'un œuf de poule. Quelques-unes se sont vidées par les bronches, avec lesquelles on peut constater leur communication.

Entre les hydatides, le tissu pulmonaire, emphysémateux par points, offre dans d'autres des noyaux d'induration inflammatoire ; les cloisons interlobulaires sont épaissies.

A la base des poumons, en arrière, existe une infiltration œdémateuse.

Cœur. Le cœur, volumineux, est développé aux dépens du ventricule droit. A sa surface se rencontrent quelques plaques laiteuses.

En ouvrant les cavités, on les trouve remplies de caillots noirâtres et mous.

Le ventricule et l'oreillette gauches ne présentent aucune lésion.

Dans le ventricule droit existe une tumeur bosselée, irrégulière, qui remplit l'infundibulum de l'artère pulmonaire et fait un peu saillie dans la cavité de cette artère. C'est une tumeur hydatique, dont le point d'implantation est sur la partie moyenne de la cloison interventriculaire. Elle est formée par la réunion d'une dizaine de vésicules hydatiques. La plus considérable a le volume d'un œuf de pigeon et forme la base de la

Digitized by Google

umeur. Les parois sont opaques et fibreuses; elles adhèrent fortement au tissu du cœur.

Le volume des vésicules va décroissant à mesure qu'on se rapproche de la plus élevée, qui a le volume d'un gros pois et se trouve à l'entrée de l'artère pulmonaire. Les plus petites vésicules sont transparentes.

La tumeur est recouverte de dépôts fibrineux.

Le *foie*, les *reins*, la *rate* sont sains.

Le *cerveau* est pâle et légèrement mou.

M. Laborde attire l'attention sur l'extrême rareté des hydatides dans le cœur, et surtout de leur développement primitif dans cet organe. Il serait assez disposé à croire que, dans ce cas-ci, elles sont venues du poumon, malgré la direction contraire du courant sanguin.

M. Carrière admettrait plus volontiers que c'est dans la migration d'une colonie d'échinocoques *vers* le poumon, que quelques-uns se seraient arrêtés sur la paroi du cœur, et y auraient proliféré. Il est généralement admis, en effet, depuis les recherches de von Siebold, de Van Beneden et de Leuckart, que les hydatides se développent chez l'homme à la suite de l'ingestion dans l'estomac d'embryons du *tænia echinococcus*. De là ils se propagent dans les divers organes, de plusieurs façons, dont une, assez fréquente, est de pénétrer dans le torrent de la circulation, après avoir perforé une racine de la veine porte. C'est ainsi qu'ils peuvent arriver dans le poumon, en suivant le courant sanguin dans les branches de la veine porte, les veines sus-hépatiques, la veine cave, les cavités droites du cœur et l'artère pulmonaire. C'est probablement ce qui a dû avoir lieu dans ce cas-ci.

6. *Ramollissement superficiel du cerveau, intéressant surtout la troisième circonvolution frontale gauche, sans aphasie.*

M. Chouppe présente le cerveau d'un homme de 43 ans, crèmier, entré, le 17 mai 1870, dans le service de M. le professeur Vulpian, à l'hôpital de la Pitié, avec des signes de phthisie pulmonaire très-avancée, et mort des suites de son affection pulmonaire, le 31 mai 1870.

Parmi les renseignements que nous fournit le malade, nous

Digitized by Google

remarquons le suivant : il y a environ dix-huit mois, après avoir travaillé toute la journée à un déménagement, et sans avoir fait aucun excès de boisson, il tombe subitement dans la rue sans connaissance ; ses amis le transportent aussitôt à l'hôpital Saint-Antoine, où il reste sans connaissance pendant un temps qu'il ne peut en aucune façon préciser. Quand il reprit l'usage de ses sens, il n'avait de paralysie d'aucun membre, ni aucun embarras de la parole. A la Pitié, pas trace de paralysie ; il s'exprime facilement, ne cherche jamais ses mots et ne bredouille en aucune façon.

A l'*autopsie*, faite le 2 juin, tous les organes abdominaux sont sains. Il en est de même du cœur et de l'aorte thoracique. Les poumons présentent les lésions de la phthisie pulmonaire.

Cavité crânienne. Les artères de la base ne présentent aucune lésion ; il en est de même de la dure-mère. Le cervelet, la protubérance et le bulbe, ainsi que les méninges qui les recouvrent, ne montrent aucune trace d'altération.

Cerveau, hémisphère droit. Le lobe occipital et le lobe frontal sont facilement dépouillés des méninges qui les recouvrent. Sur le lobe sphénoïdal, l'on voit que la première circonvolution est ramollie dans sa partie superficielle ; l'on retrouve les mêmes altérations sur les parties latérales et postérieures du même lobe ; ces lésions sont tout à fait superficielles. Les parties profondes de cet hémisphère sont saines.

Hémisphère gauche. Toute l'étendue de la troisième circonvolution frontale, excepté la partie postérieure et interne, est le siége d'un ramollissement grisâtre pulpeux. Sur la face latérale du lobe sphénoïdal, l'on retrouve en plusieurs points les mêmes lésions. L'extrémité antérieure du même lobe est dans le même état. Sur le lobe occipital, pas de lésions ; la pie-mère est un peu épaissie par places.

Au *microscope*, l'on ne trouve dans les points ramollis que des corps granuleux, des granulations graisseuses, quelques cellules nerveuses très-altérées.

M. Hayem. — Je ferai remarquer que la partie postérieure de la 3e circonvolution frontale était intacte, circonstance sur laquelle ceux qui localisent la production de l'aphasie dans l'altération de cette circonvolution, s'appuieraient pour expliquer son absence dans ce cas-ci. — Il est remarquable de trouver du ramollissement superficiel chez un homme de 43 ans, sans poussée d'embolie. J'ai consigné dans ma thèse des cas dans lesquels il y avait des

Digitized by Google

plaques de ramollissement superficiel, mais elles étaient dues à de l'inflammation chronique. Ces cas ressemblent à celui du présentateur, au point de vue symptomatique, en ce qu'ils ne s'étaient manifestés par aucun signe pendant la vie.

7. *Abcès du cerveau consécutif à une otite interne.*

M. Humbert. — Une femme, de 30 ans environ, se présente à la consultation, se plaignant de douleurs dans l'oreille droite. Ces douleurs ont commencé il y a huit ou dix jours. Puis est survenu un écoulement purulent assez abondant par le conduit auditif externe.

La malade entra à la salle Sainte-Jeanne, dans le service de M. Verneuil. Elle était venue à pied à l'hôpital ; l'intégrité de tous les mouvements était conservée ; elle répondait nettement aux questions qu'on lui adressait ; en un mot, rien ne pouvait faire supposer autre chose qu'une simple otite. Elle parut s'affaiblir dans la journée, et le soir, on remarqua un peu d'hébétude, sans qu'il y eût aucun dérangement, à proprement parler, des facultés intellectuelles. Du côté des membres ou de la face, il n'y avait ni contracture ni paralysie.

La même nuit, on la trouva morte dans son lit, sans qu'elle eût appelé l'attention, au moment de sa mort, par des cris, du délire ou des convulsions.

L'*autopsie* fut pratiquée le lendemain. Les méninges incisées et rabattues de chaque côté, on constata, en renversant le cerveau d'avant en arrière, la présence d'un foyer purulent occupant la face antérieure et inférieure du lobe sphénoïdal du côté droit. Le foyer, creusé dans l'épaisseur de la substance cérébrale, avait une paroi inférieure si mince, qu'elle se déchira quand on enleva le cerveau et laissa échapper environ deux cuillerées d'un pus épais et extrêmement fétide. Les autres parties de l'encéphale étaient saines ; il en était de même des méninges.

La dure-mère, qui tapisse la fosse sphéno-temporale, était parfaitement intacte ; il n'y avait ni perforation, ni décollement, ni même ce changement de coloration qu'on observe dans quelques cas, à tel point qu'on aurait pu se demander s'il n'y avait pas là une simple coïncidence entre les deux lésions, si le siége correspondant de l'abcès, l'absence de toute cause antérieure, traumatique ou autre, capable de l'avoir fait naître, n'eût forcé de rejeter cette hypothèse.

Les lésions du rocher, qui étaient celles de l'otite interne,

Digitized by Google

telles qu'on les observe dans la plupart des cas, ne doivent pas nous arrêter ; notons seulement qu'il n'y avait pas trace de perforation de l'os à sa partie supérieure. Ce que nous croyons touver de plus intéressant dans cette observation, si incomplète qu'elle soit, vu le peu de temps que la malade est demeurée à l'hôpital et l'insuffisance des renseignements antérieurs, c'est la présence d'une lésion encéphalique aussi considérable, ne se traduisant par aucun symptôme capable de la faire soupçonner, et l'intégrité absolue des méninges au niveau de la lésion, fait qui, sans être nouveau, n'en est pas moins assez rare dans les cas dont il s'agit.

M. Brouardel. — Il y a eu des cas analogues fréquemment présentés à la Société. Je me rappelle un en particulier, qui provenait du service de M. Bernutz, et dans lequel un abcès du cerveau était survenu à la suite d'une carie du rocher, mais sans communiquer avec cette carie (1). Ce sont des faits très-intéressants au point de vue physiologique.

M. Després. — Il y a eu aussi un cas présenté par M. Labory, mon interne, dans lequel existait un abcès dans les circonvolutions cérébrales, en même temps qu'une otite ; mais l'abcès paraissait indépendant de l'otite (2). Peut-être dans quelques cas ces abcès doivent-ils être rattachés à toute autre cause, à des tubercules, par exemple. Quant à l'absence de symptômes signalés dans le cas du présentateur, elle confirme la loi établie par Desault, que les lésions cérébrales ne déterminent de symptômes que lorsqu'il survient de l'inflammation ou de la congestion autour d'elles.

M. Brouardel. — Ce fait est confirmé aussi par les expériences de M. Chauveau, qui a constaté que, lorsqu'on injecte des liquides caustiques dans le cerveau des animaux, il ne se manifeste rien dans les vingt-quatre et même les trente-six heures. Au bout de ce temps, la mort arrive subitement par suite du développement de la congestion et de l'inflammation.

M. Liouville fait remarquer que les méninges étaient saines, autre point de ressemblance avec le cas cité par

(1) Bull. de la Soc. anat., année 1866, p. 226.
(2) Bull. de la Soc. anat., année 1867, p. 116.

Digitized by Google

M. Brouardel; mais, dans un cas présenté par lui, il y avait une altération circonscrite des méninges, de la dimension d'une pièce de 20 centimes.

M. Brouardel. — Diverses lésions peuvent se montrer. Tantôt les méninges sont saines, et il n'y a pas de collection de pus dans le cerveau, mais celle-ci existe entre la dure-mère et le rocher; d'autres fois, il survient une perforation de la dure mère, alors il se forme un abcès dans la substance cérébrale, et quelquefois il se développe une méningite cérébro-spinale. Enfin, il peut arriver qu'il y ait un abcès dans le cerveau, et que des adhérences se soient formées entre les méninges et le rocher; ces adhérences ont ordinairement la dimension d'une pièce de 20 centimes. Le plus souvent, il y a une partie du cerveau entièrement saine entre les méninges plus ou moins altérées et l'abcès du cerveau (1).

M. Desprès. — Dans l'observation de M. Labory, il y avait altération des méninges, mais pas de perforation.

8. *Abcès du rein droit.*

M. Villard présente un abcès du rein provenant d'une femme âgée de 32 ans, entrée, le 18 mai 1870, à l'hôpital de la Pitié, dans le service de M. Gallard, et morte le 1er juin suivant.

Cette femme, qui avait toujours joui d'une bonne santé jusqu'au mois de décembre 1869, ressentit à cette époque, quelques semaines après un accouchement, les premiers symptômes de son mal, symptômes qui se traduisirent d'abord par un affaiblissement graduel, un malaise général, des nausées et quelques vomissements alimentaires. Deux mois après, elle commença à éprouver une douleur au niveau de l'hypochondre droit. Un médecin, appelé quelque temps après, constata au niveau de cette région la présence d'une tumeur.

Etat au moment de l'entrée. — La malade est dans le décubitus

(1) Voyez à ce sujet un travail très-intéressant de M. Brouardel, *Des lésions du rocher et de l'apophyse mastoïde (carie-nécrose) et des accidents qui en sont les conséquences*; in Bull. de la Soc. anat., année 1866, p. 212.

Digitized by Google

dorsal ; elle présente une teinte pâle, anémique, des tissus. Sa peau est fraîche ; son pouls rapide, petit, bat 106 fois par minute. Son appétit est conservé, mais parfois elle a des nausées et des vomissements ; elle se plaint de renvois fréquents et de hoquets fatigants ; tous les jours, elle accuse de petits frissons. Elle éprouve, en outre, des douleurs au niveau de l'hypochondre droit, douleurs intermittentes, revenant sous forme d'élancements pénibles, irradiant vers les cuisses, l'épigastre et la région lombaire. L'examen de l'abdomen fait voir que cette région est déformée et volumineuse ; au niveau de l'hypochondre droit, on note une saillie considérable, saillie douloureuse spontanément et à la pression ; toute la région hépatique est sensible à la palpation. En percutant sur une ligne verticale partant du mamelon, on trouve une matité qui s'étend depuis 2 centim. au-dessous de ce point jusqu'au niveau d'une ligne passant à 2 centim. au-dessous de l'ombilic. En palpant cette région, on limite très-bien, à gauche, le bord inférieur du foie, qui se trouve placé à 3 centimètres au-dessus de l'ombilic. Mais à droite, en suivant le rebord de cet organe, à 4 centimètres de l'ombilic, on trouve une espèce d'encoche, formée par le rebord et le contour d'une tumeur qui se continue sans ligne de démarcation appréciable avec le foie, et qui, en bas, descend jusqu'à 2 centimètres au-dessous de l'ombilic. Cette tumeur est arrondie, globuleuse, de la grosseur du poing d'un adulte ; on y sent manifestement une sensation de fluctuation.

Le 21 mai, une ponction est faite avec un trocart de moyenne grosseur, au niveau du point le plus saillant de la tumeur. Par l'orifice de la canule, il sort environ 200 gr. de pus.

22 mai. La malade a quelques nausées ; sa peau est moite ; son pouls bat 120 fois par minute ; sa respiration est difficile, fréquente. Elle n'a pas uriné depuis vingt-quatre heures ; le cathétérisme est pratiqué ; l'urine rendue est claire et limpide.

Les jours suivants, la malade se sent soulagée ; elle respire plus facilement ; sa douleur dans l'hypochondre est moins vive ; son pouls, moins fréquent ; mais le 26 mai, elle présente des signes d'accidents septicémiques auxquels elle succombe le 1er juin.

Autopsie. Il n'y a pas traces de péritonite. Au niveau de la ponction avec le trocart, on trouve des adhérences assez solides établies entre la paroi abdominale et la tumeur. Celle-ci est constituée par le rein droit qui a acquis des dimensions considérables ; il mesure 14 centimètres dans son diamètre transverse et 21 dans son diamètre vertical ; il a 36 centimètres de

Digitized by Google

circonférence. Cet organe a contracté des adhérences intimes avec le foie qui le recouvre dans ses deux tiers supérieurs et se trouve aplati et réduit à une lame mince. Si on fait une coupe du rein, on voit que sa substance a été complétement détruite, et qu'il est divisé en sept ou huit vastes loges pleines de pus, limitées par des parois tomenteuses, et communiquant entre elles par le bassinet. La coque qui limite extérieurement toutes ces loges n'a pas plus de 2 à 3 millimètres d'épaisseur.

L'uretère du côté droit est dilaté dans sa partie supérieure ; la vessie est remplie d'urine purulente ; le rein gauche est volumineux et congestionné.

M. Liouville. — Cette absence de pus dans l'urine quelques jours avant la mort est un fait curieux, alors qu'à l'autopsie on a trouvé une grande quantité de pus dans la vessie. Il est probable que le jour où l'examen fut fait il s'était formé, dans l'uretère, un bouchon qui avait empêché l'écoulement du pus dans la vessie. L'uretère, du reste, est très-dilaté. Ce fait peut être rapproché d'un cas analogue présenté, en février 1869, par M. Michaud. Les urines, qui avaient contenu d'abord du sang, étaient devenues purulentes, puis claires et normales, pour se charger de nouveau de sang et de pus dans les derniers temps de la vie. J'avais cru pouvoir, dans ce cas aussi, attribuer ces changements à une oblitération intermittente de l'uretère.

M. Legroux. — Il est parfaitement admissible que l'écoulement du pus dans la vessie puisse être intermittent.

6. *Néphrite calculeuse double; infection purulente.*

M. Langlet fait voir les reins d'un homme âgé de 27 ans, maçon, entré le 18 mai 1870, dans le service de M. Gubler, à l'hôpital Beaujon, et mort le 30 du même mois.

Il n'a jamais été malade. Depuis près de quinze jours, il est souffrant, il éprouve un malaise général qu'il ne peut rapporter à rien. Depuis les huit derniers jours, l'état de maladie s'accentue, il a eu de la diarrhée presque tous les jours.

Il n'a pas eu de maux de tête ; mais a des bourdonnements d'oreille. Pas d'épistaxis.

Au moment de son entrée, fièvre assez intense, langue sèche,

Digitized by Google

rouge au milieu ; il rend par vomissements tout ce qu'il boit. Il accuse aussi de la douleur abdominale. La pression de la fosse iliaque la provoque ; mais, en insistant, on voit qu'elle n'est pas localisée là ; elle existe aussi en arrière. En pressant de la main sur la région des reins, on réveille une douleur très-intense de *chaque côté*.

La peau est un peu congestionnée. On trouve des phénomènes d'indépendance vasculaire et musculaire très-prononcés. L'intelligence est intacte.

L'*urine* est *pleine de pus*. Dans le verre, le dépôt purulent occupe les deux tiers de la hauteur du liquide.

Le pouls est bon, régulier mais fréquent, Pouls 96, respiration 28. La température rectale est à 40°. Le diagnostic porté est *néphrite aiguë* . Le diagnostic de *la cause* est réservé.

18 mai, soir. P. 96, R. 28, T. r. 40°.

Le 19. P. 96, R. 24, T. r. 38°,8. — 6 ventouses scarifiées de chaque côté des reins; tisane de chiendent. — Soir. P. 104, R. 24, T. r. 40°,6.

Le 20. P. 92, R. 24, T. r. 39°. — Soir. P. 84, R. 28, T. r. 39°,8. — Les douleurs sont très-intenses, le malade éprouve un peu de gêne pour respirer, les mouvements du tronc sont difficiles. L'urine est toujours la même.

Le 21, soir. — P. 96, R. 24, T. r. 39°,6. — Les douleurs thoraciques sont très-violentes. L'auscultation n'indique rien. Ventouses sur les côtés de la poitrine.

Le 22, matin. — P. 100, R. 32, T. r. 39°. — Soir. P. 100, R. 32, T. r. 40°,2. — Moins de douleurs, les urines sont les mêmes.

Le 23. soir. — P. 96, R. 28, T. r. 40°.

Le 24, matin. — P, 80, R. 24, T. r. 38°,6. — Soir. P. 80, R. 28, T. r. 39°,6.

Le 25, soir. — P. 96, R. 28, T. r. 39°,6.

Le 26, soir. — P. 80, R. 28, T. r. 39°,6. — A toujours de la diarrhée, a vomi plusieurs fois dans la journée.

Le 27, soir. — P. 96, R. 32, T. r. 38°.

Le 28, matin. — P. 68, R. 32, T. r. 37°. — Il continue à vomir un liquide verdâtre, bilieux. Il présente aux phalanges des doigts plusieurs petits abcès. Il accuse une douleur dans l'épaule droite. Pas de tuméfaction en ce point. — Soir. P. 80, R. 32, T. r. 37°,6. — Irrégularités du pouls assez considérables. Vomissements.

Le 29. — P. 100, R. 28, T. r. 37°. — Soir. P. 104, R. 28, T. r. 40°. — A encore vomi, a toujours des douleurs intenses dans l'épaule droite. Sulfate de quinine, 1 gr. 50.

Digitized by Google

Le 30. — P. 100, R. 28, T. r. 38°. — Soir. P. 124, R. 40, T. r. 40°. — Décès le soir même.

L'*autopsie* montre, à l'ouverture de la cavité abdominale, deux *tumeurs fluctuantes* situées, à droite et à gauche, dans la loge du *rein* correspondant. La saillie est énorme. En disséquant le péritoine de la paroi abdominale postérieure, on découvre ces masses rénales. La paroi en est excessivement mince; à leur surface se trouvent de nombreux petits abcès.

Enlevés et ouverts, ces deux reins présentent des cavités, pleines de pus, à peu près également développées dans tous les deux, et communiquant toutes les unes avec les autres et avec les uretères qui sont distendus par le pus. Çà et là, dans ces cavités, sont de petits calculs les uns jaunes, les autres blanc-cristallisé. Enfin, dans chaque rein, se trouve engagé à l'orifice de l'uretère et dans l'entonnoir du bassinet, un calcul volumineux, avec embranchements se prolongeant dans les calices.

La quantité de pus retenu dans les reins équivaut à un demi-litre.

Les petits abcès de la surface, situés sous la capsule, n'ont pas de rapport avec les cavités dilatées des calices. Ce sont des abcès secondaires.

Le *foie* ne présente pas de foyers purulents.— Les plèvres sont enflammées, surtout à droite où il y a adhérence dans une grande partie de leur étendue. Le *poumon droit* porte à sa surface et principalement vers le sommet de petits abcès. Il n'y a pas de liquide épanché dans les plèvres.

Le *cœur* ne présente rien d'anormal.

Les centres nerveux n'ont pas été examinés.

Rien du côté de l'intestin.

L'examen chimique des calculs montre surtout des phosphates.

10. *Stéatose glandulaire généralisée dans la variole.*

A. M. Liouville fait voir un testicule présentant de la stéatose et une orchite qu'il croit varioleuses. Il rappelle d'abord la présentation analogue qu'il a faite à la Société, en juillet 1869.

De plus, j'ai rencontré, dans l'épidémie actuelle de variole, des *lésions notables* dans *plusieurs glandes* (*testicules*, *ovaires*, *corps thyroïde* et *ganglions*). On trouve, dans ces organes, dans presque tous les cas un peu graves, de la *stéatose*, comme

Digitized by Google

dans les muscles et dans le cœur. La pièce que je présente provient d'un homme de 34 ans qui a succombé à une variole assez confluente ; j'ai trouvé chez lui cette stéatose ainsi qu'une véritable orchite. M. Béraud avait vu surtout la vaginalite ; il y en a ici, mais il y a en outre orchite véritable avec stéatose ; les vaisseaux sont très-fortement dégénérés ; les éléments sont couverts de graisse ; la tunique vaginale présente une congestion marquée ainsi que des produits puriformes et membraneux ; dans l'autre testicule il y avait un épanchement séreux.

J'ai encore trouvé, dans un assez grand nombre de cas, une hypertrophie notable du *corps thyroïde*. Je n'ai pas vu beaucoup de lésions de l'*ovaire* ; dans un cas cependant, j'en ai constaté une manifeste. Enfin j'ai trouvé quelques *ganglions du cou* altérés, même sans ulcération des voies aériennes.

Les *vaisseaux*, dans tous ces cas, étaient manifestement atteints par la dégénération granulo-graisseuse. Il y avait souvent autour d'eux, le long de leur trajet, de l'infiltration hémorrhagique.

M. Desprès émet l'opinion que le malade pouvait avoir de la blennorrhagie, dont on ne trouve pas toujours la trace sur le cadavre, surtout pendant l'orchite.

M. Blache rappelle qu'il a présenté un cas d'orchite, dans lequel on avait pu constater sur le cadavre les lésions d'une blennorrhagie avec du pus. Le malade était mort de pneumonie (1).

M. Desprès. — Si le malade est mort d'une maladie aiguë grave, le cas n'est plus le même.

M. Liouville. — J'ignore si le malade avait la blennorrhagie ; je ne le crois pas ; toutefois, je fais une réserve pour ce cas, puisque je ne puis affirmer qu'il en fut indemne. Mais j'ai trouvé des lésions du testicule dans la variole un si grand nombre de fois, que je ne crois pas qu'il faille toujours reconnaître comme cause que la blennorrhagie ; d'autant plus que j'en ai aussi trouvé surtout dans le *corps thyroïde*, qui n'a aucun rapport avec la blennorrhagie.

Il me paraît donc plus rationnel d'accuser une autre cause morbide plus générale.

M. Reverdin. — Je crois qu'on doit aussi faire des ré-

(1) Bull. de la Soc. An., année 1865, p. 96.

Digitized by Google

serves au sujet du corps thyroïde, car il n'y a pas d'organe qui présente de plus grandes variations chez l'adulte. Non-seulement le corps thyroïde n'est pas souvent normal quant à sa texture, mais son volume et ses dimensions sont des plus variables. L'altération ordinaire est la dégénérescence colloïde.

M. Liouville. — La remarque est juste, et j'y ai fait attention; quand j'ai signalé cette hypertrophie spéciale, c'est dans les points qui ne paraissaient pas avoir subi cette altération, à laquelle on vient de faire allusion. En outre, il faudrait demander si M. Reverdin a trouvé les lésions particulières que j'ai signalées dans ces cas.

M. Reverdin.—Je ne les ai pas rencontrées. Ce n'est que sous le rapport de l'hypertrophie que je fais des réserves, attendu que les dimensions du corps thyroïde sont mal établies.

M. Lucas-Championnière demande si, dans le cas d'ovarite signalé, il y avait des lésions du péritoine. Sur la réponse négative de M. Liouville, il rappelle que, d'après Aran, l'ovarite est toujours accompagnée d'une lésion du péritoine; autrement, il n'y a que simple congestion sans travail inflammatoire.

M. Muron. — Il s'agit ici d'une véritable orchite parenchymateuse; il n'y a donc pas lieu de supposer une orchite blennorrhagique, celle-ci étant très-rarement parenchymateuse. De plus, ici, l'épididyme est sain ou à peu près; je mettrais donc cette orchite sous la dépendance de la variole. Dans la variole, en effet, on voit, vers le troisième ou quatrième jour de l'éruption, le testicule se gonfler et devenir dur comme la pierre (8 fois sur 10), et l'évolution se fait en huit ou dix jours. C'est dans le testicule lui-même que se fait le travail dans l'orchite varioleuse.

M. Després. — Je ne comprends pas trop comment la stéatose peut se faire ainsi en quelques jours, en deux jours; je crois que la stéatose est simulée, dans ces cas, par des globules sanguins altérés. D'autre part, il faudrait rechercher s'il n'y a pas des pustules dans l'urèthre; ces

Digitized by Google

pustules alors constitueraient une uréthrite pouvant causer une orchite.

M. Liouville. — Il peut parfaitement y avoir des pustules dans l'urèthre; M. Gosselin en a même vu, dans un cas, dans la vaginale. Je n'ai pas dit que deux jours suffisaient pour amener la stéatose variolique, et dans ce cas-ci, je fais remonter le début à huit jours, ce qui suffit grandement pour qu'elle se produise. J'ajoute en outre qu'on ne peut pas la confondre avec des globules sanguins altérés. Dans l'empoisonnement par le phosphore, il suffit de quelques jours pour que la stéatose se montre.

M. Lolliot. — J'ai produit la stéatose en vingt-quatre heures avec l'arsenic. Les malades n'avaient-ils pas suivi un traitement qui aurait pu produire la stéatose?

M. Liouville. — Beaucoup de malades étaient alcooliques; mais le traitement ne me paraît pas avoir influé sur la production de cette stéatose généralisée.

M. Laborde. — J'accepte ce fait qui concorde avec ce que nous savons des fièvres graves. Quant à la rapidité, elle n'est point étonnante; avec le phosphore et les acides biliaires, la stéatose apparaît très-vite. Elle se produit très-vite aussi dans la fièvre typhoïde et le typhus, et on a remarqué, dans l'épidémie actuelle, des phénomènes typhiques; étaient-ils prédominants chez les malades de M. Liouville?

M. Liouville. — Non, mais la gravité d'un grand nombre de cas était incontestable.

M. Bouchereau. — Il pourrait y avoir un inconvénient de comparer la stéatose à une infection.

M. Laborde. — Il y a une très-grande variété dans les intoxications au point de vue symptomatique; d'un autre côté, il y a entre les phénomènes de certaines fièvres graves et certaines intoxications une très-grande ressemblance.

M. Bouchereau. — En ce qui concerne la stéatose dans l'ovaire à la suite de la variole, la lésion ne devait pas être bornée à l'ovaire?

Digitized by Google

M. Liouville. — J'ai déjà dit que j'avais constaté manifestement qu'il y avait des lésions analogues dans les autres glandes, dans les vaisseaux et le cœur, dans les muscles en général; ceux du larynx, en particulier, étaient très-stéatosés. En un mot, la stéatose généralisée dans la variole grave me paraît incontestable.

B. M. Liouville présente encore à la séance suivante (24 juin) les testicules d'un jeune homme de 16 ans et ceux d'un homme de 24 ans, morts tous les deux de variole.

Ces testicules offrent les altérations manifestes de la stéatose. Les premiers présentent en outre une congestion et une vascularisation abondante sous la capsule. Les seconds ont surtout une lésion parenchymateuse; toutefois, il existe aussi une lésion périphérique. On trouve de la sérosité un peu trouble dans la vaginale. De plus, il existe une stéatose considérable dans le *corps thyroïde* et dans les *ganglions*, aussi bien que dans le *foie*, les *reins*, les *muscles du cœur* et ceux du *larynx*. — Ce sont deux faits nouveaux à ajouter à ceux que j'ai déjà signalés, et sur lesquels j'insiste à cause de l'âge des sujets. Je possède en outre quinze ou vingt cas où cette *stéatose des glandes* dans la variole est bien établie, et se montre aussi considérable que la stéatose musculaire qui existe dans ces cas-là, et que divers auteurs ont déjà parfaitement étudiée.

M. Laborde. — Ce serait un champ de recherches intéressantes que l'étude de ces mêmes organes chez les enfants varioleux. J'ai eu occasion d'en faire avec M. Chédevergne sur des faits comparatifs dans les fièvres graves, c'est-à-dire les fièvres éruptives graves, la fièvre typhoïde et le choléra infantile. Nous y avons constamment trouvé de la stéatose, en particulier dans le foie. Nous avons été frappé aussi de la stéatose du testicule. La stéatose des muscles du larynx et du voile du palais accompagne presque toujours l'angine. On y trouve des granulations graisseuses dans les muscles et de l'altération des nerfs qui a été indiquée par M. Vulpian pour expliquer les paralysies consécutives aux angines. Ces recherches seraient intéressantes chez les enfants.

M. Liouville. -- Je suis absolument de l'avis de M. La-

Digitized by Google

borde. C'est dans ce but que j'avais cherché à rapprocher les âges; seulement il y a moins d'enfants que d'adultes frappés dans l'épidémie actuelle (1). Du reste, je ne présente pas ces faits comme spéciaux à la variole; on aurait probablement, et je crois qu'on a déjà eu, dans des études générales, des résultats analogues dans les recherches sur la fièvre typhoïde. Quant aux muscles, je tiendrai compte de l'observation de M. Laborde pour la région. Il y a, en effet, une altération du larynx dans un grand nombre de mes observations, de la trachéite même avec une poussée de pustules très-considérable. Mais les autres muscles, même très-éloignés, ainsi que ceux du cœur, ont également paru très-altérés dans ces cas; il vaut mieux par conséquent admettre la stéatose des muscles comme une altération générale que comme dépendant d'une modification du conduit aérien, qui du reste subit aussi un gonflement analogue à celui des autres parties du corps.

11. *Absence complète de vagin avec rudiments de l'utérus.*

M. Girard présente les organes génitaux d'une femme de 50 ans, morte de variole dans le service de M. Brouardel.

Assez fortement constituée, cette femme n'avait jamais eu d'écoulement menstruel. La terminaison fâcheuse et prompte de la maladie ne permit pas un examen plus approfondi.

A l'autopsie, étonné de ne point trouver d'utérus entre le rectum et la vessie, on visite les organes génitaux externes :

Le mont de Vénus est couvert de poils nombreux ; les grandes et les petites lèvres, le clitoris, sont normalement développés.

Au-dessous du clitoris, existe une ouverture incapable de livrer passage au doigt; l'espace qui répond à la vulve ne présente aucune dépression.

Un trait de scie sur les arcades pubiennes permet d'enlever la pièce.

Une sonde introduite par l'ouverture externe, démontre qu'elle n'est autre que le méat urinaire.

(1) Dans des recherches postérieures (juillet 1870), M. Liouville constatait les mêmes lésions de *stéatose généralisée* dans la *variole*, chez des *enfants* qui succombaient à la forme confluente de cette maladie.

Digitized by Google

La vessie est très-développée; emplie d'eau, elle permet d'observer ce qui suit :

Des parois abdominales, le péritoine se réfléchit sur la vessie et passe directement sur le rectum sans former de cul-de-sac antérieur. Le cul-de-sac postérieur, très-marqué, est en tout comparable au cul-de-sac vésico-rectal de l'homme.

Sur la face postérieure de la vessie et un peu au-dessous de son diamètre transverse, on trouve un noyau pyriforme, de la grosseur d'une châtaigne, aplati d'avant en arrière. La pointe, dirigée en bas et à gauche, est séparée de la grosse extrémité par un petit étranglement; le tout représente à peu près la forme de l'utérus.

Ce noyau médian est relié à deux noyaux latéraux par un ligament de 3 centimètres de longueur sur 1 de diamètre. Les noyaux latéraux appliqués, eux aussi, contre la face postérieure de la vessie, sont fusiformes, ils mesurent environ 2 centimètres et demi de longueur sur 2 d'épaisseur, et reçoivent l'insertion des trompes, ainsi que celle des ligaments ronds.

Les trompes, tout à fait normales, sont perforées et présentent un pavillon, qui embrasse les ovaires.

Ces derniers, volumineux, contiennent quatre corps jaunes et sont placés dans l'aileron postérieur des ligaments larges.

Le péritoine, au niveau du noyau médian, forme trois replis qui correspondent au ligament rond, à la trompe et à l'ovaire.

Détachant de la face postérieure de la vessie le feuillet péritonéal qui la recouvre, on reconnaît que les noyaux médian et latéraux sont compris dans l'épaisseur de la couche sous-péritonéale. Aucun canal ne leur fait suite; en poursuivant la direction, on voit que la vessie adhère immédiatement à la face antérieure du rectum.

Il a été impossible d'examiner au microscope le tissu des noyaux et celui des ligaments qui les unissent. Une incision met à nu un tissu rougeâtre qui paraît contenir des fibres musculaires.

Cette anomalie s'explique très-bien, si on accepte la théorie du développement de l'utérus, du vagin et des trompes, par l'adossement des canaux de Müller, alors que l'ovaire doit son origine au corps de Wolf.

Chez cette femme, les canaux de Müller, au lieu de se réunir jusqu'au niveau des ligaments qui seront plus tard les ligaments ronds, ne se confondent qu'en un point.

Digitized by Google

Normalement ils se creusent; ici, ils restent pleins, et nous ne trouvons pas de cavité dans les noyaux.

Enfin les éperons antérieur et postérieur qui doivent, en se développant, séparer le rectum de la vessie et former les parois vaginales, restent atrophiés, et par suite point de vagin.

Les trompes n'ont point subi d'arrêt de développement et communiquent avec des ovaires que ne pouvait influencer l'arrêt du corps de Müller, puisque c'est le corps de Wolf qui leur donne naissance.

M. Brouardel. — Un des points les plus intéressants de cette pièce me paraît se trouver dans l'existence du noyau médian et des deux noyaux latéraux qui remplacent l'utérus. Celui-ci existe, en effet, mais ses divers éléments, au lieu de se réunir et de former un utérus bicorne, sont restés séparés, sous forme de trois noyaux distincts. La présence des corps jaunes dans l'ovaire constitue aussi un fait très-singulier. Il existait une véritable menstruation latente, et cela sans péritonite ni pelvi-péritonite.

12. *Absence de vagin.*

M. Desprès, à l'occasion de la présentation précédente, rapporte un cas d'absence de vagin, qu'il a pu observer, *chez une prostituée,* dans son service à Lourcine.

La fille B..., 23 ans, entre à l'hôpital de Lourcine le 3 février 1870. Atteinte de syphilis constitutionnelle depuis trois mois, elle a été soumise à l'examen le 5 février.

La vulve était normalement conformée; l'orifice de l'urèthre était agrandi et avait l'aspect d'une fente verticale. L'intervalle compris entre les petites lèvres et la fourchette vulvaire était comblé par une membrane offrant des plis comme la muqueuse du vagin, et ne présentait d'orifice nulle part. Cette membrane élastique se laissait déprimer, et le doigt pouvait la repousser dans le petit bassin jusqu'à une profondeur de 7 centimètres environ. Les glandes vulvo-vaginales et leurs conduits étaient bien conformés.

Le doigt introduit dans le rectum sentait le pubis et distinguait à peine un cordon fibreux qui s'arrêtait en haut à une

Digitized by Google

masse un peu dure, que je crois être un utérus rudimentaire. J'ai touché, par comparaison, par le rectum, une malade ayant un vagin normal, et j'ai parfaitement constaté que je sentais entre le rectum et le pubis une épaisseur beaucoup plus considérable de parties molles.

La malade ne s'était jamais doutée qu'elle eût un vice de conformation. Depuis trois ans elle avait des rapports sexuels. A 18 ans elle avait eu ses règles, dit-elle, et elle avait rendu du sang par l'urèthre; deux ans après ses règles avaient cessé, mais elle avait vomi du sang tous les mois.

Le fait de l'écoulement du sang par l'urèthre m'a conduit à rechercher s'il y avait une communication entre l'utérus et l'urèthre, mais je n'ai trouvé dans l'urèthre exploré avec l'uréthroscope aucun pertuis appréciable.

La malade recherchait les rapports sexuels, ce qui fait supposer que le vice de conformation du vagin n'avait point aboli les sensations génitales.

13. *Renversement de l'utérus produit par un corps fibreux développé dans le fond de cet organe.*

M. Troisier met sous les yeux de la Société l'utérus d'une femme de 55 ans, morte dans le service de M. Panas, à l'hôpital Saint-Louis.

Elle était entrée à l'hôpital Saint-Louis pour des métrorrhagies provenant d'une tumeur qui paraissait implantée dans la cavité utérine, et qui formait une saillie globuleuse à la partie supérieure du vagin. Cette tumeur offrait la grosseur d'un œuf de poule; elle était d'une consistance assez ferme dans presque toute son étendue, sauf à gauche, où elle était friable et saignante.

La malade succomba huit jours après son entrée à des accidents de septicémie putride, sans qu'on ait eu le temps de tenter aucune opération.

L'utérus, vu extérieurement, ne paraît pas hypertrophié. Il offre dans sa configuration les modifications suivantes : il est comme tassé dans le sens vertical, et sa portion cervicale est effacée ; il offre à sa partie supérieure une sorte d'infundibulum où l'on peut faire pénétrer une sonde dans une étendue de 2 centimètres environ. Cet infundibulum est formé par le fond même de l'utérus qui s'est fortement déprimé, et qui a entraîné avec lui les ligaments de l'ovaire et les trompes.

Digitized by Google

Par une section de la paroi antérieure du vagin et de l'utérus, on voit que la tumeur qui proémine dans le vagin est formée par le fond de l'utérus qui s'est retourné comme un doigt de gant. Cette tumeur se continue sans ligne de démarcation avec les parois de l'utérus, dont la cavité est représentée par un cul-de-sac circulaire correspondant au point même où commence le renversement. Le col offre un diamètre de 3 centimètres environ, et forme un bourrelet qui divise en deux moitiés la portion de l'utérus renversée : l'une, au-dessus de l'orifice du col, assez régulièrement cylindrique et sur laquelle on trouve les orifices des trompes; l'autre au-dessous, formant une tumeur globuleuse, d'une coloration violacée, lisse dans presque toute son étendue, excepté à gauche, où le tissu offre des érosions et où adhèrent quelques caillots. Sur une coupe de cette portion vaginale, on distingue le tissu propre de l'utérus enveloppant complétement un myome (corps fibreux) qui occupe la presque totalité de la tumeur. Ce myome interstitiel, par son siége au niveau du fond de l'utérus, paraît avoir déterminé le renversement de cet organe.

Sur la même malade on a trouvé un calcul biliaire avec épaississement de la vésicule du foie.

14. *Abcès du ligament large. — Mort subite.*

M. Gorecchi. — Il s'agit d'une femme qui, accouchée il y a six semaines, avait pu aller en convalescence au Vésinet, mais avait été forcée de rentrer de nouveau à l'hôpital, il y a peu de jours. Elle présentait une tumeur dans l'abdomen et des symptômes de péritonite. Elle pouvait être considérée comme étant tout à fait en dehors de l'état puerpéral, lorsqu'elle mourut subitement.

A l'autopsie on constata que le cerveau était sain, et qu'il n'y avait pas d'embolie dans les artères pulmonaires. Dans la fosse iliaque gauche se trouvait une masse qui avait englobé toute la partie antérieure du ligament large de ce côté et une partie des intestins. Cette masse était constituée par trois poches purulentes, l'une desquelles présentait une très-petite perforation. Il y avait, en outre, une péritonite récente : 300 grammes de sérosité dans l'abdomen, mais pas d'adhérence des anses intestinales. Il y avait quelques gouttes de pus au niveau de la perforation. On n'a pas pu trouver de traces de phlébite ni d'embolie. La mort subite est survenue dans une syncope qui paraît avoir été causée par la péritonite.

Digitized by Google

M. Hayem. — Je ne crois pas la mort subite en rapport avec la péritonite.

15. *Myome fibreux suppuré du petit bassin.*

M. Veyssière présente une énorme tumeur recueillie chez une femme de 49 ans, morte à l'hôpital Saint-Antoine.

Cette femme avait eu deux enfants et fait deux fausses couches. La menstruation avait cessé au mois de janvier 1870 ; le ventre s'était beaucoup augmenté depuis deux mois à six semaines. On avait d'abord diagnostiqué une tumeur de l'utérus ou de ses annexes, mais le toucher vaginal donnait tellement la sensation d'une suture lambdoïde, que l'on crut à une grossesse extra-utérine. La malade mourut le 30 mai avec des symptômes de péritonite, survenus après l'affaissement de la tumeur. A l'autopsie on constata que c'était une tumeur en partie solide et en partie liquide, cette dernière située en avant de la première et constituée par une vaste poche remplie de pus crémeux et caillebotté, qui s'était affaissée à la suite d'une perforation survenue pendant la vie, selon toute probabilité. L'examen micrographique a permis de constater que c'était un myome fibreux développé dans l'ovaire droit autant qu'on peut en juger à première vue, le temps ayant manqué pour une dissection minutieuse.

M. Hayem. — Cette pièce ressemble de loin à une pièce actuellement au laboratoire de M. Vulpian, et recueillie sur une femme morte de cancer de l'estomac. Elle avait aussi une pelvi-péritonite caractérisée par des adhérences de la face postérieure de l'utérus et de ses annexes avec la paroi antérieure du rectum. En examinant les ovaires, on vit qu'ils étaient volumineux et qu'il s'y était développé une quantité considérable de fibres musculaires lisses et de tissu fibreux; il s'était formé un fibro-myome, c'est-à-dire une transformation fibreuse et musculaire. Je crois qu'un grand nombre d'ovarites peuvent se terminer par cette transformation. Mais les myomes peuvent se développer aussi en dehors de l'ovaire, dans les replis du péritoine; on en trouve même dans les replis de l'intestin. C'est ce qui me

Digitized by Google

paraît être le cas ici, car voici les deux ovaires parfaitement sains, aussi bien le droit que le gauche.

M. Veyssière. — M. Ranvier y a trouvé pourtant un nombre considérable de filets nerveux.

M. L. Championnière. — Le myome peut prendre naissance dans les fibres des ligaments larges, aussi bien que dans ceux de l'ovaire.

M. Hayem. — Au point de vue pratique, je demanderai aux chirurgiens si on n'aurait pas pu débarrasser cette femme au moyen de l'ovariotomie, dans le cas où le diagnostic de tumeur de l'ovaire eût été positif.

M. Després. — Je ne crois pas qu'il soit indispensable de reconnaître que l'ovaire est malade pour juger de la nature de la tumeur. Il y a des tumeurs fibreuses isolées qu'on a rencontrées autour de l'utérus; à ma connaissance, il y a eu trois cas de tumeurs fibreuses du bassin et des ligaments larges qui ont été présentés à la Société anatomique. L'opération est possible, mais les chances de mort sont considérables à cause des adhérences.

16. *Hémorrhagies du placenta.*

M. Rigaut présente deux placentas recueillis dans le service de M. Tarnier, à la Maternité.

L'un d'eux, provenant d'un accouchement survenu à huit mois, présente sur sa face fœtale, au-dessous des membranes, une couche fibrineuse blanc-jaunâtre et adhérente au point de ne pouvoir être enlevée que par lambeaux. Il s'est fait une hémorrhagie dans les couches superficielles de cette face fœtale.

Le second placenta a un aspect fibrineux sur la face fœtale, au-dessous des membranes. Il s'y est aussi fait, dans les couches superficielles, une hémorrhagie qui paraît être de même nature que la précédente. — Un premier examen microscopique de ces deux placentas avait permis d'établir que les villosités placentaires étaient en dégénérescence graisseuse, mais ce résultat n'a pas été confirmé par un second examen.

M. Chantreuil. — Il eût été pourtant intéressant d'établir cette dégénérescence d'une façon positive. Deux opi-

Digitized by Google

nions existent au sujet des apoplexies placentaires : pour les uns (M. Bailly en particulier) elles existent toujours en même temps qu'une dégénérescence fibro-graisseuse; pour les autres, elles peuvent être isolées. Je rappellerai la discussion qui a eu lieu à ce sujet, lors d'une présentation d'hémorrhagie placentaire faite par moi, il y a quelques mois ; plusieurs membres de la Société ont nié l'existence isolée de l'hémorrhagie du placenta.

17. *Fœtus mal conformés : absence de la voûte du crâne ; — exomphale.*

M. Labuze fait voir deux fœtus provenant du service de M. Matice à l'hôpital Beaujon.

1° L'un présente une absence de la voûte du crâne, les méninges seules existent. Il est venu au monde avec un enfant bien portant et a vécu 16 heures. Le cerveau n'a pas été ouvert.

2° L'autre a une exomphale avec issue de l'estomac et des intestins.

OBSERVATIONS

Cancer primitif du testicule pris pour un testicule syphilitique. — Paraplégie considérée aussi comme étant de nature syphilitique. — Mort. — Autopsie. — Généralisation du cancer aux viscères et a la colonne vertébrale, par M. Rendu, interne des hôpitaux.

M..... (Eugène), 29 ans, mécanicien, d'apparence débile, entre à l'hôpital Saint-Antoine, le 9 avril 1870, dans le service de M. Guyot. Il donne sur sa maladie les renseignements suivants :

Il fait remonter tous les accidents à un chancre qu'il aurait eu en 1859. Il est très-affirmatif au sujet de ce chancre, beaucoup moins au sujet de la nature des accidents secondaires ; cependant, il a eu, dit-il, des taches sur la peau. Le traitement

Digitized by Google

fut dirigé par un empirique, il ne sait pas ce qu'on lui a ait prendre; son chancre a été pansé avec du vin aromatique.

Bonne santé de 1859 à 1869 ; il se marie, a trois enfants qui meurent jeunes de maladies aigües (croup, fièvre typhoïde, convulsions); ni lui ni sa femme ne sont malades pendant cette période.

En 1869, au printemps, il s'aperçoit d'une grosseur au niveau du testicule gauche, qui est presque doublé de volume, du reste indolent. Il ne s'en préoccupe pas. En août, quelques douleurs lombaires avec sensation de constriction abdominale apparaissent; durant les mois de septembre et d'octobre, ces douleurs s'accroissent et deviennent continuelles, *avec exacerbations nocturnes*. Il s'y joint, en novembre, une hyperesthésie de la cuisse gauche, avec élancements.

Au commencement de janvier, il entre à l'hôpital du Midi, dans le service de M. Mauriac, qui diagnostique un testicule syphilitique avec début de paraplégie, et soumet le malade à l'iodure de potassium. Il éprouve au début un mieux notable; puis, au bout de cinq semaines, se trouvant presque guéri, il demande à sortir le 15 février.

A partir de cette période, le mal fait de rapides progrès. A l'hyperesthésie des jambes et à la douleur en ceinture, a succédé de l'affaiblissement des membres inférieurs, puis de l'obtusion de la sensibilité. La nuit, il souffre toujours de douleurs lancinantes le long des os de la jambe. Déjà se manifeste un peu de paresse intestinale et vésicale. C'est à ce moment qu'il arrive dans le service. On constate alors les désordres suivants :

Testicule gauche triplé de volume, bosselé, irrégulier, dur et lourd au toucher, présentant une résistance élastique, non fluctuante. Peu ou point de liquide dans la tunique vaginale. Indolence complète de la tumeur. On reconnaît difficilement les diverses parties de l'organe; cependant on peut distinguer, séparées de la tumeur mère par un sillon, deux bosselures plus volumineuses qui représentent probablement la tête et la queue de l'épididyme, indolentes également.

Le cordon est légèrement empâté du côté gauche, le testicule droit est petit et atrophié.

La *colonne vertébrale* ne présente aucune déviation ni gibbosité. Sensibilité au niveau des apophyses épineuses des 2e, 3e, 4e vertèbres lombaires ; peu de sensibilité sous l'influence de l'eau chaude.

Paraplégie presque complète, impossibilité de se tenir debout,

Digitized by Google

et même de bouger sa jambe gauche dans son lit ; la droite remue encore un peu.

La sensibilité est beaucoup diminuée des deux côtés ; cependant à droite, elle n'est qu'obtuse; à gauche, elle est presque nulle.

La sensibilité thermale est la moins atteinte. Du côté gauche toute la région innervée par le nerf crural est complétement anesthésiée ; la zone du nerf sciatique, au contraire, conserve une sensibilité relative.

Le sens musculaire n'est pas perdu. La sensibilité réflexe existe des deux côtés, mais très-affaiblie.

Fonctions digestives intactes ; constipation. Paresse de la vessie, mais miction encore possible.

Le traitement consiste dès le premier jour en 1 gramme d'iodure de potassium, dose élevée rapidement à 3 grammes quotidiennement. Comme M. Mauriac, M. Guyot est persuadé avoir affaire à une paraplégie syphilitique.

L'affection ne tarde pas à faire de rapides progrès. Le 25 avril, un peu d'œdème survient au bas des jambes. Le 30, il se produit une rétention d'urine complète, et l'œdème a gagné toutes les parties sous-jacentes à la lésion médullaire.

Les douleurs en ceinture sont devenues intolérables et nécessitent chaque soir des injections de morphine. Le 4 mai, une légère eschare se manifeste à gauche; quelques jours plus tard de la diarrhée séreuse colliquative survient, sans que le malade en ait conscience. L'amaigrissement augmente, les fonctions digestives languissent, les eschares se creusent de plus en plus, en même temps que des douleurs fulgurantes intolérables, incessantes, enlèvent tout repos au malade et nécessitent tous les jours trois injections de 50 gouttes de chlorhydrate de morphine au 30e.

Cet état de choses dure jusqu'au 7 juin ; malgré tous les médicaments, la diarrhée a continué sans interruption, et a contribué à la formation de trois eschares énormes; la peau macérée dans l'urine et la sérosité qui s'échappe de quelques piqûres aux jambes, s'ulcère. — Le 8 juin, des signes de consomption prochaine se déclarent. Le malade devient sourd, ses lèvres bleuissent, sa voix s'affaiblit ; de larges plaques gangréneuses se montrent sur la cuisse droite qui exhale une odeur fétide : la mort survient le soir.

Autopsie, vingt-quatre heures après la mort.

Cadavre très-infiltré, présentant déjà des signes de décomposition avancée. Eschares larges de 20 centimètres, dénudant le sacrum et les trochanters.

Digitized by Google

Le *testicule* est perdu au milieu du scrotum très-œdématié. La tunique vaginale renferme environ 30 grammes de liquide citrin, non hémorrhagique; elle a contracté sur certains points des adhérences avec l'albuginée.

La tumeur est bosselée, inégale, du volume d'une orange, circonscrite par l'albuginée distendue; elle donne au toucher une résistance homogène et une véritable fluctuation à la place des bosselures. L'épididyme qui se prolonge du côté du cordon, sous forme de tumeur diffuse, offre les mêmes caractères de consistance.

La coupe de la tumeur fait voir une masse jaunâtre, molle, fongueuse, rappelant l'aspect et la coloration des vieux foyers hémorrhagiques. Il paraît probable qu'il s'est fait à plusieurs reprises des épanchements sanguins dans la tumeur. Nulle part on ne reconnaît le parenchyme testiculaire; à la périphérie seulement, il existe un point correspondant à peu près à la queue de l'épididyme, où la structure normale se retrouve, ce qui fait supposer que le développement s'est fait du centre vers la périphérie. L'aspect du tissu vient confirmer cette idée : au centre il est jaunâtre et dégénéré; à la périphérie, grisâtre, vasculaire, visiblement de formation plus récente. A la coupe, il donne un suc abondant de couleur blanchâtre; son aspect rappelle tout à fait le cancer encéphaloïde. La portion qui se prolonge sur le cordon présente les mêmes caractères qu'au niveau des bosselures : autour d'elles, les veines du cordon sont dilatées.

L'examen microscopique fait reconnaître les éléments du sarcome embryonnaire.

Colonne vertébrale. Après section des téguments très-infiltrés et qui masquent toute tuméfaction morbide, on tombe sur l'aponévrose abdominale postérieure, visiblement soulevée, ainsi que les muscles vertébraux, par une tumeur résistante.

L'aponévrose enlevée, on découvre une masse molle, vasculaire, grisâtre, identique aux portions périphériques de la tumeur testiculaire, infiltrée au milieu et au-dessous des muscles du dos. Cette masse s'étend sur une hauteur de 20 centimètres et occupe toute la région lombaire. Elle recouvre toute la colonne vertébrale à ce niveau.

Après avoir sectionné les côtes à leur partie moyenne et désarticulé la première vertèbre dorsale, on pratique une large ouverture postérieure qui permet d'enlever en bloc l'ensemble de la tumeur. On a alors sous les yeux une masse énorme, du volume d'une tête d'adulte, ovoïde, plus développée du côté de la cavité abdominale, et englobant le rachis, les gan-

Digitized by Google

glions mésentériques, l'aorte, la veine cave (d'où l'œdème), les muscles de la région abdominale, surtout le psoas, bien que pendant la vie jamais il n'y ait eu de rétraction de la cuisse. Du côté du petit bassin, la tumeur formée en grande partie par les ganglions mésentériques se continue avec la chaîne des ganglions lombaires, qui sont tous envahis.

En ouvrant cette masse cancéreuse, on reconnaît que la colonne vertébrale n'est pas aussi atteinte qu'on pouvait le croire. La production s'est développée surtout au niveau des côtés des corps des vertèbres; elle a passé par les trous de conjugaison, et est ressortie à la partie postérieure, englobant ainsi l'arc antérieur et postérieur des vertèbres sans intéresser directement le tissu osseux. Celui-ci est un peu échancré à la partie antérieure du corps de la troisième et de la quatrième vertèbres lombaires. C'est plutôt une érosion qu'un envahissement par le tissu morbide. Les disques intervertébraux sont sains. La section des corps vertébraux montre un tissu jaunâtre, diffus, uniformément répandu dans le tissu spongieux, et ressemblant plutôt à de l'ostéite caséeuse qu'à du cancer.

C'est par l'intervalle des lames de l'arc postérieur des vertèbres, que s'est infiltré le tissu morbide, pour pénétrer dans le canal rachidien. Sur une longueur de 10 à 12 centimètres environ, celui-ci est rempli par un prolongement bosselé et fongeux de la tumeur, qui s'est insinuée à la partie postérieure de la moelle et la comprime d'arrière en avant, en refoulant la dure-mère vers la partie postérieure du corps des vertèbres. Sur toute cette longueur, le tissu médullaire est complétement détruit, un aplatissement prononcé rapproche les deux moitiés opposées de la dure-mère, et le tissu nerveux ne reprend de consistance qu'à la région dorsale et à l'extrémité de la queue de cheval. Sur quelques points, la dure-mère est adhérente aux masses cancéreuses. Quant aux points d'émergence des nerfs rachidiens, ils sont complétement englobés dans la tumeur et détruits par compression. Les autres viscères présentent à un moindre degré des lésions de même nature que le testicule et la colonne vertébrale.

Les *poumons* sont infiltrés de très-nombreux noyaux de la grosseur d'une noisette à celle d'une tête d'épingle, identiques comme aspect avec la tumeur mésentérique. On les trouve à toutes les périodes d'évolution. A la partie supérieure du poumon, ils sont plus nombreux qu'à la base; plusieurs se sont ramollis et ont donné naissance à des cavernes. Le tissu pulmonaire voisin est injecté et induré sur quelques millimètres d'étendue.

Digitized by Google

Il est à remarquer que les *ganglions bronchiques* ne sont nullement atteints, ce qui semblerait prouver que la généralisation du mal s'est faite plutôt par les veines que par les lymphatiques.

Le *foie* est mollasse et graisseux. A la périphérie, au niveau du bord libre et de la surface convexe surtout, on remarque de petits îlots blanchâtres, entourés du tissu hépatique enflammé. A la coupe, ils ressemblent absolument à des infarctus métastatiques. Leur contenu est solide, de même nature que les noyaux du poumon et des ganglions mésentériques. Les plus volumineux ne dépassent pas la grosseur d'un noyau de cerise.

Les *reins* sont jaunâtres, mollasses, fongueux, mais on n'y trouve pas de noyaux cancéreux.

L'*intestin* est injecté et vascularisé; sa muqueuse, amincie et ramollie, lésion de la diarrhée des derniers jours.

Rien à la rate, ni à la vessie, ni à la prostate.

La tête et le cerveau n'ont pas été examinés.

En résumé, ce cas est un exemple de sarcome primitif du testicule, avec généralisation aux viscères et à la colonne vertébrale. L'affection a débuté par le testicule, car nulle part ailleurs, on ne trouve l'état jaunâtre, caséeux, et l'aspect de vieux foyers hémorrhagiques. La propagation s'est faite d'abord par le cordon spermatique, qui s'est pris de proche en proche, puis par les ganglions iliaques, lombaires et mésentériques, où le mal a atteint tout son développement. De là, la généralisation a paru déterminée par le transport d'éléments dans le système sanguin plutôt que dans les lymphatiques, car on trouve de très-nombreux noyaux dans les parenchymes, sans que les ganglions correspondants soient atteints.

M. Desprès. — Cette observation prouve qu'il ne faut pas admettre aussi facilement le testicule syphilitique, que l'on confond si souvent avec le testicule cancéreux dans la plupart des pièces et des observations qui y ont trait. Pour ma part, je ne crois pas au testicule syphilitique; tous les faits rapportés jusqu'à ce jour ne m'ont pas permis de l'admettre, et sa nature est assez mal définie par Ricord, Gosselin, Fano et les divers auteurs qui s'en sont occupés. Pour les uns c'est une albuginite, pour les autres c'est un épaississement de l'albuginée, un dépôt de matières jau-

Digitized by Google

nâtres dans les canaux séminifères, etc. Virchow le considère comme une gomme du testicule, et selon moi ce serait là le vrai testicule syphilitique, mais je n'en ai jamais vu, et n'y a rien de précis à ce sujet.

II. Extrait du rapport sur la candidature de M. Thorens, au titre de membre adjoint, par M. Saison, interne des hôpitaux.

(Réflexions sur une observation de : Tuberculisation d'un rein, de la vessie, et de la portion prostatique de l'urèthre) (1).

Bayle le premier, dans un mémoire publié en l'an XI dans le journal de Corvisart, Boyer et Leroux, établit d'une manière positive que l'altération tuberculeuse pouvait envahir d'autres organes que le poumon. Et parmi les cas avancés à l'appui de son opinion, figure une observation très-concluante de tubercules des organes génito-urinaires. Avant lui, Malpighi avait déjà décrit des abcès scrofuleux des reins, et Baillie avait donné une description plus ou moins nette de cette lésion. Mais c'est à partir des travaux de Bayle que cette question de la tuberculisation des organes génito-urinaires devint à l'ordre du jour, et depuis de nombreuses observations en ont été publiées dans les divers recueils périodiques. Les bulletins de la Société anatomique en renferment plusieurs. Rayer, dans son Traité des maladies du rein, et M. Cruveilhier, dans son Anatomie pathologique, ont décrit de main de maîtres ces altérations sur lesquelles a été soutenue, en 1854, une thèse fort intéressante par M. Dufour.

Sans être très-communs, les cas de tubercules des organes génito-urinaires ne sont pas rares. Ainsi, dans un relevé statistique de l'Institut anatomo-pathologique de Prague, du 1er février 1854 au 31 mars 1855, nous trouvons, sur 1,317 cas de tuberculose, 74 cas de tubercules des

(1) Bull. Soc. An. Mars 1870, obs. VII, p. 244.

Digitized by Google

reins et 33 cas (11 hommes et 22 femmes) de tubercules des organes génitaux. Rayer en donne 15 observations personnelles. M. Dufour, dans un an d'internat à l'hôpital des Enfants, a vu, sur 30 autopsies de tuberculeux, 2 cas de tuberculose génito-urinaire, et pendant une année passée à l'hôpital du Midi, sur 177 individus atteints d'affection vénérienne, il a observé 22 cas de tubercule des organes génito-urinaires. La plupart des observations se rapportent, comme celle de M. Thorens, à des individus de 20 à 30 ans. Nous venons cependant de voir qu'on pouvait en observer chez des enfants. D'un autre côté, M. Dufour en cite un cas chez un homme de 60 ans, Guersant chez un de 70, et M. Barth chez un de 79 ans.

Dans l'observation de M. Thorens, la nature de l'affection ne peut être mise en doute; c'est un type d'une des formes décrites par les auteurs que je viens de citer, et notamment par Rayer, forme dans laquelle l'altération du rein est liée à des lésions de même nature des voies urinaires.

On peut se demander dans ce cas quelle a été la cause de la tuberculisation des organes génito-urinaires, et si elle a précédé celle des organes thoraciques? C'est là une question qui semble bien difficile à résoudre.

La blennorrhagie, dont le malade a été atteint est-elle avec la tuberculose en relation directe? C'est possible et même probable. Les symptômes du côté des voies urinaires ne se sont montrés qu'après le début de cet accident vénérien.

Quant à tracer l'histoire clinique de cette maladie, la chose est peu aisée. Beaucoup d'altérations ne donnent lieu à aucun signe clinique. Les symptômes éprouvés par le malade, les douleurs hypogastriques, l'incontinence d'urine peuvent être attribués à une inflammation de la vessie, à une cystite blennorrhagique. Cependant le toucher rectal permet de reconnaître la tuberculisation de la prostate. Si l'on joint à ce signe précieux l'hématurie, la persistance d'un écoulement purulent par l'urèthre, symptôme constant dans les cas analogues, et désigné par M. Ricord sous le

Digitized by Google

nom de blennorrhagie tuberculeuse, et surtout la coïncidence de lésions tuberculeuses des poumons, on doit alors penser à une tuberculisation des organes génitaux. Mais ce qu'il est bien difficile de savoir, c'est si la tuberculisation est limitée à la prostate ou si elle s'étend au delà.

Quant aux tubercules du rein, peuvent-ils être diagnostiqués? En parcourant les observations, on voit que, dans la majeure partie des cas, ils ont passé inaperçus. On n'a guère pu les diagnostiquer que lorsque, comme dans les cas de Lundberg et d'Ammon, le rein formait une tumeur qu'on pouvait sentir à travers la paroi abdominale, tumeur occupant la région rénale, douloureuse, manifestement formée par le rein, et existant chez un individu déjà en puissance de tubercules. Mais ces cas sont rares, et dans tous les autres les lésions rénales se produisent et se développent sans aucun retentissement d'aucune sorte. Seule, l'hématurie pourrait mettre sur la voie d'une lésion rénale, et si elle survient chez un tuberculeux, elle pourra faire soupçonner que cette lésion est de nature tuberculeuse.

III. Extrait du rapport sur la candidature de M. Laugier, au titre de membre adjoint, par M. le Dr Legroux, chef de clinique de la Faculté.

(Réflexions sur une observation de : Rétrécissement cancéreux des voies biliaires. — Ictère a forme hémorrhagique (1).

Voici le fait en résumé :

Le nommé (Joseph) R...., âgé de 52 ans, cocher (je dirai entre parenthèse, que cet homme était cocher chez une personne de ma famille, et qu'en conséquence j'avais pu l'examiner et le soigner avant qu'il entrât à l'hôpital) Joseph, dis-je, fut pris au mois d'août 1866, d'une cholérine intense, mais de peu de durée, consécutive à un refroidissement survenu pendant un orage. Cet homme, qui avait depuis le commencement de l'épidémie cholérique, une frayeur grande d'être atteint du fléau, fut terrifié dès qu'il commença à se sentir malade et de

(1) Bull. de la Soc. Anat. Avril 1867. Obs. XII, p. 277.

Digitized by Google

la façon qu'il redoutait le plus. Quelques jours après le début de cette cholérine, survint un ictère qui arriva rapidement à la teinte vert foncé. L'émotion causée par la cholérine joua-t-elle le principal rôle dans l'apparition de l'ictère, ou y eut-il simple coïcidence, c'est ce que nous ne pouvons en ce moment discuter : nous verrons plus tard ce que l'on peut admettre.

Quoi qu'il en soit, l'ictère devint vert en quelques jours et fut pendant longtemps le seul symptôme morbide présenté par le malade. Pas de douleur ni même la sensibilité hépatique ; pas d'anorexie. Cependant la bile ne coulait pas dans l'intestin, car les fèces étaient décolorées et les urines étaient couleur acajou.

Cet état morbide latent se maintint le même pendant deux mois, et le malade, vu par plusieurs médecins et par moi-même en dernier lieu, fut soumis, d'avis constants, aux alcalins sous forme d'eau de Vichy et de bains alcalins, au calomel, aux vésicatoires sur l'hypochondre droit, etc. Vous pensez bien, messieurs, par quelles phases le diagnostic dut passer pendant cette période : l'ictère spasmodique simple, de cause morale, fut d'abord admis, puis on pensa à un ictère dû aux troubles gastro-intestinaux de la cholérine, puis on crut à une congestion hépatique de nature douteuse ; enfin, devant la persistance et l'intensité d'un ictère à marche aussi insolite, on renonça à une explication précise pour se rejeter sur les hypothèses de tumeurs inappréciables comprimant les voies biliaires, etc.

Bref, pendant ces deux mois, Joseph conservait l'appétit, mais les digestions devinrent peu à peu plus longues et pénibles. La sensation d'un poids épigastrique se prononça davantage ; les repas durent être de plus en plus légers, et les forces allèrent en s'affaiblissant. Vers la fin de novembre, je constatai que le foie était volumineux et dépassait notablement le rebord des côtes, en même temps qu'il était un peu sensible à la palpation. J'insistai sur l'usage du calomel qui améliora un peu l'état du malade, puis je l'adressai à mon excellent maître, M. Bernutz, qui l'admit dans les salles de la Pitié, le 15 décembre 1866. Là, M. Laugier, interne de M. Bernutz, l'étudia et put suivre l'observation jusqu'à la fin ; à ce moment l'ictère, toujours généralisé, était très-foncé ; le foie, à peine sensible, était très-volumineux, car il s'étendait d'une ligne située à 5 centimètres au-dessous du mamelon, jusqu'à 2 centimètres de l'ombilic. L'appétit est conservé, les digestions bonnes, les selles grisâtres, les urines très-foncées. La peau était le siége d'un prurit, d'une intensité relativement moindre qu'au début de la maladie. La thérapeutique

Digitized by Google

consista en eau de Vichy, bains alcalins, douches de vapeur sur l'hypochondre et en toniques de toutes sortes.

Le 25 janvier, survint une hématurie abondante qui persista pendant deux jours, et fit perdre environ 1000 grammes de sang ; cet accident laissa après lui un peu de faiblesse, qui cependant ne tarda pas à disparaître.

Pendant trois semaines environ le malade est dans un état satisfaisant; mais le 17 février, une hémorrhagie tenace se fait jour à la surface des gencives de la moitié postérieure gauche de la mâchoire supérieure. Le perchlorure de fer, appliqué à plusieurs reprises, est inefficace à arrêter l'hémorrhagie qui se reprodui les 18, 19, 20, 21 et 22 février. On a recours alors au fer roug qui arrête l'hémorrhagie.

Deux jours après, l'hémorrhagie reprenait, mais bien moins abondante. Ces pertes successives de sang plongèrent cet homme dans une anémie profonde. Cependant les forces commençaient à revenir lorsque, le 18 mars, pendant la nuit, une épistaxis abondante se déclara, qui dura jusqu'au matin. *Deux kilogrammes* de sang s'écoulèrent ainsi en l'espace de quelques heures; le tamponnement est pratiqué, l'hémorrhagie s'arrête, puis reparaît encore, puis cesse spontanément.

Le 23 mars, épistaxis légère; mais le malade éprouve deux syncopes; quelques nausées survinrent, suivies de deux vomissements.

La faiblesse, on le conçoit, était excessive. Pendant les jours suivants on vit les jambes et la face s'œdématier; il y eut une diarrhée incessante, des épistaxis occasionnées par les plus légers efforts, enfin le malade s'éteignit sans autres phénomènes, le 25 mars.

Vous avez vu, Messieurs, les pièces recueillies à l'autopsie; vous vous rappellez que le foie très-gros, était distendu par la bile, que son tissu imprégné du liquide secrété était d'un vert foncé, couleur épinard; qu'en même temps, il était très-friable. Sur le bord inférieur de l'organe, on voyait un noyau gros comme une forte noisette, d'un tissu lardacé, manifestement cancéreux. Mais ce qui était le plus remarquable, c'était l'énorme dilatation de tous les canaux biliaires, c'était la transformation, en véritables sinus, du canal et des conduits hépatiques.

Un obstacle devait exister, lequel s'opposait à l'écoulement de la bile : en effet, un rétrécissement d'une longeur de 4 à 5 centimètres commençait un peu au-dessus de l'embouchure du canal cystique dans le canal hépatique, et s'étendait presque dans le canal cholédoque. Un stylet de trousse pénétrait avec

Digitized by Google

difficulté dans le rétrécissement. La pâleur et la décoloratian de la muqueuse du canal cholédoque indiquaient suffisamment que, depuis longtemps déjà, la bile avait cessé d'y pénétrer.

D'autre part, le canal cystique et la vésicule du fiel étaient distendus par une bile épaisse, et on remarquait que la paroi de la vésicule, correspondant au siége du rétrécissement, était épaissie, indurée, en somme en voie de dégénérescence cancéreuse.

Aucune part ailleurs, dans aucun autre organe (estomac, intestins, ganglions, etc.) on n'a trouvé de lésions.

Toute la maladie résida donc dans l'obstruction absolue des canaux hépatique et cholédoque et dans la rétention de la bile dans le foie.

Le cancer des canaux biliaires fut primitif; le noyau squirrheux du bord du foie fut secondaire. La preuve en est, ainsi que l'a très-bien dit M. Ranvier, dans la discussion que souleva cette présentation, dans la nature des lésions elles-mêmes, et dans la marche lente de la maladie.

Avant de vous communiquer les réflexions que me suggère cette observation, je crois utile de vous rapporter quelques cas analogues qui viendront corroborer l'enseignement que l'on doit en tirer.

Lorsque je pris le service de chef de clinique à la Pitié, au mois de novembre dernier, je trouvai couché, au n° 12 de la salle Saint-Paul, un homme atteint, depuis longtemps, d'un ictère foncé, dont la cause était restée indécise pour MM. Peter et Duguet, comme pour M. Ball et pour moi, ictère qui semblait, à lui seul, former tout le fond de la maladie. Un amaigrissement lent, un allanguissement dans la digestion, de la faiblesse musculaire, tels étaient les seuls symptômes concomitants. Le foie était encore peu augmenté de volume et assez peu sensible à la palpation. De temps en temps, le malade accusait des douleurs assez vives dans la région de la vésicule biliaire, et, sur ce signe d'une importance relative, M. Ball avait cru devoir persister dans l'opinion que des calculs biliaires venaient, à de certains moments, opposer un obstacle au cours de la bile, et que cette lithiase hépatique était l'origine des accidents. Pour moi, j'avais conservé l'opinion qu'il s'agissait d'un cancer du foie, tout en restant indécis sur son siége et son origine.

Digitized by Google

Pendant les premiers jours de janvier, l'état de faiblesse du malade augmenta, puis survinrent, à différents intervalles, des épistaxis de peu d'importance, il est vrai, mais se répétant fréquemment, et des hémoptysies caractérisées par des crachats sanglants, coagulés, noirâtres, peu abondants chaque fois, mais se renouvelant souvent. C'étaient des crachats d'apoplexie pulmonaire, et l'auscultation venait confirmer le diagnostic établi sur l'expectoration. Quelques selles sanglantes se produisirent ensuite, et le malade se cachectisant, la mort eut lieu vers la fin de janvier. Les pièces anatomiques vous furent présentées à l'une de vos séances par M. Ullé, élève du service, et vous avez vu qu'il s'agissait, dans ce cas, d'un cancer colloïde de la vésicule biliaire, s'étendant aux canaux cystique et cholédoque, et qui avait déterminé un obstacle absolu à l'écoulement de la bile dans l'intestin; là encore existait cette réplétion des canaux biliaires que vous avez vue dans le cas de M. Laugier. Dans cette observation aussi, comme dans la sienne, vous remarquerez l'apparition des hémorrhagies, à la période ultime de la maladie, venant précipiter la terminaison fatale. Or, si l'on recherche les observations d'oblitération des voies biliaires avec rétention prolongée de la bile dans le foie (et ces observations sont nombreuses, les *Bulletins de la Société anatomique* en contiennent un certain nombre), je vous citerai en particulier une très-belle observation de M. Cadet Gassicourt, 1865, — M. Laugier en a recueilli une très-remarquable, mais à laquelle manque la sanction de l'autopsie, — Monneret en rapporte trois cas importants au point de vue auquel je me place en ce moment, — M. Durand-Fardel, in *Archives de médecine*, 1840, en cite quelques exemples; enfin Frerichs, dans son *Traité des maladies du foie*, et Murchinson, in *the Clinical lectures on diseases of the liver*, London, 1868, ont attiré déjà l'attention sur ces faits. Quand on compare, dis-je, ces observations, on est frappé de la constance des hémorrhagies, et l'on est porté à leur accorder une importance considérable pour le diagnostic et le pronostic des lésions des voies biliaires.

Digitized by Google

Évidemment, dans ces cas, l'ictère suit immédiatement la rétention de la bile ; il arrive d'emblée à sa teinte maxima. C'est là manifestement un ictère de cause mécanique, et cette cause, le plus souvent constituée par une lésion organique des canaux excréteurs de la bile, ne devient manifeste qu'à ce moment pour celui qui en est porteur et pour le médecin.

Souvent il semble y avoir une cause appréciable, une impression morale, un trouble passager des voies digestives dans l'apparition de cet ictère. Mais cette cause ne joue qu'un rôle occasionnel secondaire, la lésion ayant vraisemblablement existé depuis un certain temps. On entre alors dans une période indécise : l'ictère est là, dénonçant seul qu'il y a maladie. L'organisme supporte pendant un certain temps, sans s'en ressentir, la rétention biliaire, des mois se passent ainsi quelquefois, mais arrive une autre période dans laquelle des hémorrhagies se produisent.

Pourquoi ces hémorrhagies, quelle est leur pathogénie? D'une part, on peut supposer, mais ce n'est ici qu'une vue logique de l'esprit, que les vaisseaux capillaires sont altérés dans leur structure, la nutrition générale étant en souffrance, et, d'autre part, on a de bonnes raisons pour admettre que le sang éprouve des altérations profondes, par l'action lente et prolongée sur les globules des acides biliaires. On sait que les expériences de Leyden et de Munk ont établi l'action dissolvante des acides biliaires sur le sang. Dans les cas dont je vous entretiens, la bile, constamment résorbée et constamment agissante sur les globules, produit une intoxication graduelle, laquelle, arrivée à un certain degré, est cause des pertes sanguines. Dès ce moment, la mort est prochaine. Des théories nombreuses ont été émises à côté de celles que je viens de relater. Aucune d'elles ne rend mieux compte des accidents.

Dans la cirrhose du foie, il y a bien des hémorrhagies, mais leur mécanisme est tout différent, ainsi que leur siége : elles doivent être attribuées à la gêne circulatoire du système porte.

Digitized by Google

A part quelques cas de cancer du foie signalés par Frerichs, dans lesquels des hémorrhagies multiples se sont produites à la fin de la maladie, cas dans lesquels l'autopsie n'ayant pas été faite, l'auteur n'a pu vérifier le siége certain des lésions, il n'est pas de maladie chronique du foie où les hémorrhagies soient aussi abondantes et aussi graves que dans le rétrécissement et l'occlusion des voies biliaires.

Dans la discussion qui précède, j'ai à dessein laissé de côté l'étude approfondie de la nature des lésions qui deviennent la cause de l'oblitération des voies biliaires. La Société anatomique est assez riche de faits pour savoir que cette oblitération, quand elle est persistante, peut être causée par des rétrécissements cicatriciels, par des brides étranglant le canal cholédoque, par des tumeurs extérieures ou par des hydatides, des abcès, des ganglions.

Il m'a paru plus important de faire ressortir ce qu'avait de spécial la marche des accidents, de discuter leur valeur et leur pathogénie, enfin de déduire, et c'est ici notre but, des lésions auatomiques la notion plus approfondie de la maladie.

Digitized by Google

JUILLET et AOUT 1870.

PRÉSIDENCE DE M. CRUVEILHIER.

SOMMAIRE.

Extrait des procès-verbaux. — 1. Nécrose phosphorique du maxillaire inférieur. — 2. Enfoncement du crâne guéri. — 3. Fractures multiples de côtes. — 4. Fracture comminutive de la jambe. — 5. Fracture de l'astragale chez un alcoolique; septicémie; mort. Abcès ossifluent du sacrum. — 6. Abcès sous-périostique de l'extrémité supérieure du fémur. — 7. Luxation radio-carpienne dans une tumeur blanche. — 8. Luxation de l'astragale sur place; rupture du cœur. — 9. Rupture de l'aorte. — 10. Tumeur érectile. — 11. Plaie du larynx; œdème de la glotte. — 12. Deux cas d'obstruction intestinale. — 13. Obstruction intestinale causée par une tumeur de l'ovaire. — 14. Rein unique par fusion. — 15. Kyste de l'ovaire. — 16. Tumeur du testicule (?) — 17. Hydrencéphalocèle; déformation des os du crâne. — 18. Tétanos spontané chez le chien. — 19. Coryza caséeux, avec incrustation calcaire des cornets. — 20. Variole hémorrhagique. — 21. Stéatose dans la variole.

Observations. I. — Séquestre invaginé dans la diaphyse du tibia atteint d'ostéo-sclérose, par M. Paul BERGER, interne des hôpitaux.

II. — Abcès sous-périostique du calcanéum, par M. THAON, interne des hôpitaux.

III et IV. — Deux cas d'ostéopériostite aiguë, par M. ALLING, interne des hôpitaux.

V. — Fistule duodénale ayant succédé à un ulcère simple du duodénum, par M. LUNEAU, externe des hôpitaux.

VI. — Gomme intra-cérébrale. Dégénérescence secondaire du

Digitized by Google

bulbe et de la moelle. Accidents épileptiformes, par M. HANOT, interne provisoire.

VII. — Acné hypertrophique du lobule du nez, par M. RIGAUT, interne des hôpitaux.

VIII. — Lymphadénie cutanée. Mycosis fongoïde (Alibert). Lichen hypertrophique (Hardy). Ablation de l'une des tumeurs; par M. BASSEREAU, interne des hôpitaux.

IX. — Abcès de la rate ouvert dans l'abdomen, par M. PRUVOST, interne des hôpitaux.

X. — Voûte crânienne de l'embryon. Structure. Premiers phénomènes de l'ossification des os qui doivent constituer la voûte crânienne osseuse, par le Dr LECOURTOIS, ancien interne des hôpitaux.

1. *Nécrose phosphorique du maxillaire inférieur.*

M. Laurent présente la mâchoire d'un homme atteint de nécrose phosphorique, qui a nécessité l'ablation totale pratiquée par M. Verneuil il y a six semaines; on a laissé le périoste, et il y a déjà régénération osseuse. Le malade avait travaillé au phosphore pendant vingt-cinq ans, et la nécrose a débuté il y a quatre ans par le condyle gauche.

M. Blache demande si le sujet avait de mauvaises dents; circonstance importante d'après ce qu'il a remarqué en visitant les fabriques d'allumettes.

M. Laurent. — Je n'ai pas de renseignements précis; mais c'est un sujet lymphatique, et sa sœur a succombé à une nécrose phosphorique; cette coïncidence me fait penser qu'il pouvait bien avoir de mauvaises dents.

M. Lucas-Championnière. — M. Trélat n'est pas de cet avis; il a vu des séquestres portant encore des dents parfaitement saines.

M. Liouville demande à M. Laurent s'il a fait des autopsies dans ces cas, et s'il sait quelles lésions on rencontre dans les viscères, dans ces cas d'empoisonnements lents. M. Laurent n'a pas eu l'occasion de faire d'autopsies.

M. Blache. — Il n'y a pas de rapport à établir entre ces cas et l'intoxication aiguë par le phosphore.

Digitized by Google

2. *Enfoncement du crâne guéri.*

M. Humbert présente un crâne sur lequel on voit la trace très-évidente d'une fracture avec enfoncement, guérie. La lésion paraît fort ancienne ; la pièce a été trouvée par hasard dans une autopsie.

M. Ranvier rappelle que les bulletins renferment de nombreux cas analogues.

3. *Fractures multiples de côtes.*

M. Hervey présente une pièce de fractures multiples de côtes.

« C'est un charretier sur lequel sa voiture a passé probablement en travers du dos.

« Il y avait de l'emphysème, surtout du côté gauche, et le malade a vécu dix jours.

Toutes les côtes depuis la 3e à droite et depuis la 4e à gauche sont fracturées à leur partie postérieure à 1 c. de l'apophyse transverse; on trouve en outre des fractures des apophyses transverses elles-mêmes et une disjonction des articulations costo-vertébrales. Plusieurs côtes présentent enfin des fractures vers leur partie moyenne.

4. *Fracture comminutive de la jambe gauche. Amputation immédiate.*

M. Hervey présente une jambe fracturée et amputée.

Le nommé D... (Charles), âgé de 40 ans, marbrier, est entré le 17 juillet 1870, à l'hôpital Saint-Louis.

Le matin après avoir déplacé un énorme bloc de marbre, il s'était retourné, quand celui-ci s'abattit et le frappa au niveau du jarret : le malade fut projeté le ventre contre terre et la pierre continuant sa course vint écraser la jambe à peu près au même point où élle venait de la frapper.

On l'amène aussitôt à l'hôpital : par une plaie très-étroite située à quelques centimètres au-dessous de la tubérosité du tibia s'écoule une notable quantité de sang. M. Guérin pratique immédiatement l'amputation au-dessus de la fracture, à deux centimètres environ au-dessus du lieu d'élection. Lambeau ex-

Digitized by Google

terne, circulaire en arrière et en dedans. Réunion par suture entortillée.

La fracture examinée aussitôt révèle les particularités suivantes : le fragment supérieur, à peu près horizontal dans sa partie externe forme une saillie en bas et en dedans : le fragment inférieur très-oblique est dirigé de haut en bas et de dehors en dedans. Entre ces deux fragments principaux se trouvent quatre fragments volumineux plus ou moins complétement séparés des premiers auxquels il n'adhèrent que par des lambeaux de périoste décollé : l'un d'eux de forme triangulaire situé en avant est complétement séparé; la substance spongieuse s'échappe de la fracture en plusieurs masses du volume d'une petite noix. Le péroné fracturé à peu près au même niveau offre un fragment séparé, encore adhérent au fragment supérieur.

L'artère tibiale antérieur était déchirée. La postérieure était saine, les muscles infiltrés de sang. Vaste épanchement sanguin au niveau de la fracture. Le soir, 108 puls. 37°8.

Le 18, 104, 37°8. Soir, 128, 39°6.

Le 19. Le malade a voulu se lever; il a enlevé son pansement. Lambeaux mortifiés; 120 puls. 38°8. En soulevant la cuisse, on y sent cheminer des gaz. Pansement à l'acide phénique.

Soir. Délire de parole toute la journée; 136 puls. 40°.

Le 20. Le malade a eu un frisson ce matin. La teinte verdâtre des téguments a gagné la cuisse jesqu'au milieu de sa hauteur. 120 puls. 39°2. Mors à 11 heures du matin.

La putréfaction est telle qu'on n'a pu faire l'autopsie, retardée d'ailleurs par une affaire judiciaire.

5. *Fracture de l'astragale chez un alcoolique; scepticémie; mort. Abcès ossifluent du sacrum.*

M. le professeur Verneuil montre l'intestin et le sacrum d'un homme qui était entré dans son service, pour une contusion du pied.

Lem alade paraissait alcoolique et toussait un peu; la contusion ne semblait pas grave et il n'y avait qu'une toute petite plaie ; mais il se forma un sphacèle de la partie antérieure du pied et un abcès; l'état général était mauvais, la température atteignit 40°5; on constata de la congestion pneumonique ; on ne put faire autre chose qu'ouvrir l'abcès; on vit alors qu'il y

Digitized by Google

avait une fracture de l'astragale avec déplacement du fragment; l'eschare et une partie du pied s'éliminèrent, mais le malade succomba à la septicémie.

A l'*autopsie*, on trouve le foie gras, de la phlébite du membre, mais pas d'abcès métastatiques. En enlevant l'intestin, on trouva une accumulation énorme de graisse dans le mésorectum, et jusque sous le péritoine viscéral; cette surcharge graisseuse s'étend jusqu'à la partie moyenne du côlon descendant. L'intestin dans toute la partie correspondante est épaissi; sa muqueuse est rouge et présente de petites tumeurs polypeuses, brunâtres, grosses comme des pois. Ces lésions sont restées complétement latentes. En outre on trouve entre la concavité du sacrum et l'intestin une collection purulente; le sacrum est à nu, présente les traces d'une ostéite condensante avancée et des ostéophytes nombreuses. Il y avait une eschare au sacrum, mais les lésions osseuses sont évidemment anciennes.

M. Verneuil se demande quel est le rapport entre ces lésions et l'issue du traumatisme auquel a succombé le malade; il est porté à croire que la lésion ancienne a réagi sur la lésion traumatique et lui a donné sa gravité; d'autant plus qu'il a vu déjà deux autres malades porteurs de lésions analogues succomber rapidement après un traumatisme.

Les urines du malade ne contenaient ni sucre, ni albumine.

M. Laborde demande si le malade n'avait pas de molluscum; il a vu coïncider ce dernier avec des tumeurs polypeuses de l'intestin (Le malade n'avait pas de molluscum).

M. Desprez.—Ces tumeurs paraissent être des papillomes, comme celles qui ont été décrites par Virchow et par Cornil. — Quant à l'atmosphère graisseuse, on la rencontre fréquemment dans les affections intestinales, et j'en ai observé dans les cas de rétrécissement du rectum. A l'époque de Chomel, on admettait que la surcharge graisseuse était fréquente dans les affections chroniques. Il est probable que ce malade a eu des rectites depuis longtemps.

M. Muron. — Je crois, pour ma part, que la maladie a débuté, non par le rectum, mais par l'os; l'inflammation du sacrum a retenti sur le tissu cellulaire voisin, puis sur l'intestin; c'est l'analogue de ce qui se produit dans les né-

Digitized by Google

phrites chroniques, dans les tumeurs blanches; quant aux tumeurs polypeuses, ce sont probablement des adénomes.

M. Desprez. — Les stalactites paraissent dirigées dans le sens des insertions musculaires, et pourraient s'être développées dans les tendons; quant à l'abcès, il peut être tout récent, puisque c'est un abcès sous-périostique; et comme je crois que la surcharge graisseuse ne peut être due qu'à une lésion ancienne, je l'attribue à la lésion intestinale; c'est lentement qu'elle se fait dans les cas de rétrécissement du rectum ou dans la dysentérie.

M. Verneuil. — La lésion osseuse est ancienne; elle n'est pas limitée; l'ostéite condensante est très-accusée sur la coupe de l'os et est probablement de très-vieille date; le foyer purulent a pu rester pendant longtemps petit et bénin. Quant aux tumeurs polypeuses, je crois plus volontiers à des adénomes qu'à des papillomes, parce qu'ils siégent en un point où il n'y a pas de papilles; celles-ci s'arrêtent à 3 centimètres de l'anus.

M. Muron. — M. Desprez croit la lésion osseuse récente. Je la fais remonter à deux ou trois ans au moins. Voilà la différence qui sépare nos deux interprétations.

M. Desprez. — Il y a des sujets qui ont leur système osseux dans l'état de ce sacrum; il y a là, surtout, hyperostose; son origine peut être très-variable.

6. *Abcès sous-périostique de l'extrémité supérieure du fémur.*

M. Humbert. « Un jeune homme de 18 ans entre dans le service de M. Millard, comme atteint de rhumatisme; le diagnostic ayant été rectifié, on le fait passer en chirurgie, et M. Verneuil incise un abcès qui s'est formé à la partie supérieure de la cuisse, on trouve le grand trochanter dénudé. L'état général est mauvais, on constate des symptômes d'infection purulente et de péricardite.

« A l'*autopsie* l'articulation coxo-fémorale est remplie de pus, le cartilage est en grande partie détruit; les autres articulations sont saines sauf celle du coude qui renferme du pus et de la sérosité. Épanchement abondant dans le péricarde; abcès métastatique du poumon. La capsule de l'articulation de la hanche

Digitized by Google

était perforée en un point, et on peut se demander si la maladie a débuté par l'articulation ou par le périoste du grand trochanter.

M. Laborde demande si quelque chose indique les rapports à établir entre les lésions de la cavité cotyloïde et l'abcès sous-périostique.

M. Humbert. — Il y a une perforation étroite de la capsule, mais il est difficile de dire par où a commencé la maladie.

M. Verneuil insiste sur les manifestations rhumatismales qui ont été constatées dans ce cas; à l'entrée du malade dans son service, trois articulations étaient gonflées et douloureuses.

7. *Luxation radio-carpienne dans une tumeur blanche.*

M. Thorens présente une luxation radio-carpienne, qui s'est faite dans une tumeur blanche du poignet.

« L'extrémité du cubitus est portée en dehors et en arrière; l'ancienne cavité est complétement abandonnée. L'extrémité inférieure du radius est portée en arrière et un peu moins en dehors. Les surfaces articulaires sont couvertes de fongosités. »

8. *Luxation de l'astragale sur place. Rupture du cœur.*

M. Chevalley. — La pièce que j'ai l'honneur de présenter à la Société anatomique est une luxation de l'astragale sur place, comme l'a appelée M. Broca, dans son Mémoire sur les luxations, lu à la Société de chirurgie.

Cette pièce vient d'un homme âgé de 46 ans, qui s'est précipité à terre d'un troisième étage.

A l'*autopsie*, faite en présence de M. Laugier, nous avons trouvé :

1° Une fracture de l'extrémité inférieure du radius gauche avec chevauchement du fragment supérieur sans aucune pénétration de celui-ci dans le fragment inférieur;

2° Des fractures multiples des 2e, 3e, 4e, 7e et 8e cartilages costaux droits; des 3e et 4e cartilages costaux gauches;

Digitized by Google

3° Une fracture du sternum au niveau du 3e espace intercostal;

4° Une rupture des fibres musculaires du ventricule droit sans lésion du feuillet péricardique pariétal, comme on peut le constater sur cette pièce;

5° Une fracture avec écrasement du calcanéum du pied gauche.

La lésion la plus intéressante était celle du pied droit.

Le pied était allongé, aplati dans son axe vertical. Le talon faisait saillie en arrière.

La dissection montra les désordres suivants que l'on peut voir sur cette pièce :

néum, fracturé transversalement au niveau de sa gouttière astragalienne, est projeté en arrière; sa petite apophyse reste unie à l'astragale par les ligaments astragalo-calcanéens, et se trouve séparée du corps du calcanéum par un espace de 2 centimètres; les rapports des tendons et des vaisseaux n'ont point changé avec la gouttière calcanéenne.

L'astragale n'a plus ses rapports normaux avec les surfaces articulaires voisines.

La surface articulaire supérieure est devenue externe et se trouve en connexion avec la face articulaire de la malléole péronière. La face externe est presque inférieure. La face inférieure, encore unie à la petite apophyse du calcanéum, est interne.

Outre le mouvement de torsion de l'astragale autour de son axe antéro-postérieur, on observe un mouvement de bascule. La face postérieure, séparée du calcanéum, lui est devenue inférieure et antérieure. Le tibia, appuyant sur la face postérieure de l'astragale, qu'il tient éloigné du calcanéum, fait basculer la tête de l'astragale dont la surface articulée avec le scaphoïde fait hernie incomplète sur le dos du pied, après avoir déchiré les ligaments astragalo-scaphoïdiens. La rupture de ces ligaments a été puissamment aidée par le mouvement de version en totalité de l'astragale.

Il y a là un commencement de luxation de la tête de l'astragale sur le scaphoïde.

Le bord antérieur du tibia offre une fracture triangulaire par arrachement, dont la base correspond à tout le bord articulaire antérieur.

Les ligaments latéraux interne et externe sont arrachés sans fracture des os où ils s'insèrent.

Le péroné n'a aucune fracture.

En résumé, nous observons une luxation sur place de l'astra-

Digitized by Google

gale (Broca), avec fracture du bord antérieur du tibia et écrasement du calcanéum.

En examinant la pièce, on est frappé du rôle qu'a joué le tibia dans la luxation de l'astragale. Le bord antérieur de l'extrémité inférieure du tibia brisé et taillé en biseau, a fait l'office de coin. — L'astragale a été chassé en avant. Le tibia, continuant sa marche de haut en bas, pressé par le poids du corps, vint appuyer sur la trochlée qu'il fit basculer de dedans en dehors, d'où le mouvement de version autour de l'axe antéro-postérieur du corps de l'astragale. Ce mouvement de rotation lui fait prendre les rapports nouveaux que nous avons signalés, et qui, pour la première fois, ont été observés par Dupuytren, dans une opération qu'il pratiqua chez un malade de Roux.

M. Blache fait remarquer que les parois du cœur paraissent amincies, et demande si le sujet n'était point alcoolique. On n'a pas de renseignements.

M. Liouville rapporte un fait analogue de rupture du cœur, survenue dans un traumatisme (chute volontaire d'un troisième étage). Dans ce cas, il s'agissait d'une vieille femme; les ruptures portaient sur les piliers de la valvule mitrale, qui étaient rompus en totalité; il est probable que, vu l'âge de la malade, les fibres musculaires étant altérées, peuvent être incriminées pour expliquer cette curieuse localisation.

9. *Rupture de l'aorte.*

M. Hanot. — La pièce a été recueillie dans le service du Dr Charcot, sur une femme de 72 ans.

La lésion siége à la partie culminante de la crosse de l'aorte. Là, on aperçoit une cavité aplatie pratiquée entre la tunique externe et les tuniques moyenne et externe, nullement épaissies, et qui se différencie des poches anévrysmales en ce qu'elle ne contient nulle trace de caillots stratifiés. Il est évident que les tuniques ne se sont séparées que peu de temps avant la mort: ce n'est qu'ainsi qu'on peut expliquer l'absence de caillots stratifiés.

Digitized by Google

La poche présente deux perforations : l'une, sur la tunique externe, qni la fait communiquer avec la cavité thoracique qui fut trouvée pleine de sang; l'autre, sur la tunique moyenne, qui établit un passage entre la cavité et le canal du vaisseau. Cette dernière perforation est de 1 centimètre de long, linéaire, en coup d'ongle; c'est plutôt, à vrai dire, une ulcération, une érosion qui se sera produite au niveau d'une plaque athéromateuse semblable à celles qu'on retrouve en assez grand nombre sur la face interne de la crosse aortique.

L'autre perforation est une véritable déchirure, longue de 4 centimètres, irrégulière, déchiquetée sur les bords en plusieurs languettes.

On pourrait admettre que le travail morbide s'est fait en deux temps. Dans un premier temps, le sang se serait infiltré petit à petit par l'érosion des tuniques interne et moyenne entre ces tuniques et la tunique externe; puis il se serait épanché et accumulé en ce point jusqu'à ce que la pression exercée sur la tunique externe fût devenue suffisante pour la rompre.

Cette explication serait en concordance avec les phénomènes observés chez la malade pendant les derniers temps de la vie.

Environ trente-six heures avant sa mort, et au milieu d'une santé parfaite, cette femme fut prise d'un malaise général, d'un sentiment pénible d'oppression, de dyspnée profonde dont on ne put découvrir la cause. Cet état persista jusqu'au moment où la mort survint comme par un coup de foudre.

Pendant les trente-six heures, le travail de filtration du sang entre les tuniques s'était probablement opéré, après quoi la rupture de la tunique externe s'était brusquement produite.

10. *Tumeur érectile.*

M. E. Bourdon présente une tumeur érectile de la région dorsale, opérée par M. le professeur Richet.

Louis F..., âgé de 33 ans, entre, le 5 juillet 1870, à l'hôpital des Cliniques, dans le service du professeur Richet, n° 25.

Ce malade porte dans la région dorsale, au niveau de la 7e vertèbre cervicale, sur la ligne médiane, une tumeur érectile congénitale, mais qui augmente de volume depuis quelques années. Cette tumeur ne cause aucune douleur au malade, mais elle saigne de temps en temps, et plusieurs hémorrhagies se sont produites à la suite d'accès de colère.

Sa forme est analogue à celle du mamelon; son volume est

Digitized by Google

celui d'une grosse framboise; sa couleur est lie de vin; sa surface est veloutée et présente quelques saillies de la grosseur d'un grain de millet.

Cette tumeur finit brusquement, et sur ses limites le derme paraît sain; pas de vénosité, pas de varices artérielles. Réductibilité très-incomplète; pas de souffle, pas de battements, pas de frémissement, pas d'augmentation de volume par la toux. Profondément, on sent une masse pâteuse plus considérable que la tumeur apparente, mais facile à délimiter.

M. Richet enlève la tumeur par deux incisions semi-elliptiques; pas d'hémorrhagies. La tumeur n'est pas enveloppée par un lacis variqueux, les veines circonvoisines ne sont pas prises. Profondément est une autre petite tumeur aréolaire, reposant sur les fibres du trapèze et parfaitement distincte de la tumeur principale.

A l'incision il s'échappe un sang veineux, sans plasticité, d'un nombre considérable d'aréoles offrant l'aspect de celles qui composent la moelle du jonc; la coupe rappelle absolument celle du tissu spongieux de l'urèthre. Ces aréoles sont circonscrites par des trabécules qu'on peut soulever et que l'insufflation écarte en doublant au moins le volume de la tumeur.

Le sang qui arrivait par les artérioles avait beaucoup de peine à sortir par les vaisseaux efférents, par les veines, car en pressant la tumeur avant l'incision (la tumeur, après son extirpation totale, a le volume d'une noix), on éprouve la sensation que donnerait un kyste; il semble que la poche soit parfaitement close; il ne sort pas une goutte de sang, même par une pression énergique; la tumeur est entourée de graisse à sa face profonde; on n'y voit aucun orifice vasculaire, et les vaisseaux circonvoisins ne sont aucunement dilatés.

Au bout de peu de jours, le malade sort guéri de l'hôpital.

M. Lafont demande pourquoi on a enlevé cette tumeur.

M. Bourdon répond qu'elle augmentait depuis quelque temps, et qu'il y avait eu une hémorrhagie.

11. *Plaie du larynx, œdème de la glotte.*

M. Solmon présente le larynx d'un individu qui a tenté de se suicider, en se coupant le cou avec un rasoir.

La plaie, parfaitement transversale, mesure environ 8 centimètres à la peau, un peu plus étendue du côté gauche, où elle intéresse presque la moitié du sterno-mastoïdien. Les muscles sous-

Digitized by Google

hyoïdiens sont coupés des deux côtés, ainsi que la membrane thyro-hyoïdienne, qui l'est dans toute son étendue. La plaie, largement béante, laisse voir à sa lèvre supérieure l'épiglotte complétement détachée à sa base et adhérente à l'hyoïde ; aussi, toute déglutition était impossible, et les liquides étaient-ils vivement projetés par la plaie dans des accès de toux.

La paroi inférieure du pharynx offre aussi une solution de continuité de 1 centimètre 1/2 environ, et la lame est allée marquer son passage jusque sur le corps de la 4e cervicale.

Nous avions d'abord essayé de rapprocher les deux lèvres de la plaie ; mais la base de la langue, tuméfiée, rendant difficile le passage de l'air à l'arrière-bouche, nous fûmes obligés de rompre les sutures. Trois jours après son entrée, le malade succombait à un œdème sous-muqueux limité au niveau de l'espace inter-arythénoïdien.

12. *Deux cas d'obstruction intestinale.*

M. Verneuil présente deux pièces d'obstruction intestinale.

1° Dans le premier cas, c'est un homme qui, quinze jours avant son entrée, avait été pris de diarrhée, à aquelle succéda, dix jours plus tard, une constipation nvincible ; le teint était un peu jaune, le ventre ballonné, peine douloureux ; il y avait eu quelques vomissements ; l'état général n'était pas très-mauvais : on lui prescrit de l'huile ricin et un lavement avec une décoction de 1 gramme de tabac dans 250 grammes d'eau.

Dans la soirée, le pouls baisse, les extrémités se refroidissent, et il meurt à quatre heures du matin.

Autopsie. — Il s'écoule de la cavité péritonéale un peu de sérosité ; pas de péritonite, pas de perforation. Dans la fosse iliaque droite, on trouve une transition brusque entre le gros et le petit intestin : le gros intestin est aplati et affaissé ainsi que la dernière anse de l'intestin grêle ; de petites adhérences appliquent cette anse au psoas ; l'intestin grêle, à 8 centimètres du cæcum, est tordu complétement sur lui-même ; son calibre est en outre réduit à ce point à 7 millimètres environ ; ce rétrécissement est probablement dû à une bride qui n'a pu être retrouvée. L'insufflation de l'intestin a reproduit exactement la torsion qui avait cessé d'exister après l'ouverture du conduit ; il est probable que cette torsion a complété l'obstruction déjà produite en partie par le rétrécissement.

2° Le second cas concerne une femme entrée dans un service

Digitized by Google

de médecine comme atteinte d'obstruction intestinale et de cancer de l'utérus. Quand je l'ai vue, il n'y avait pas eu de selles depuis dix-huit jours; le ventre était ballonné, mais peu douloureux; quelques vomissements; pouls assez bon; température, 37°. En pratiquant le toucher vaginal, on trouvait un cancer du col de l'utérus; l'utérus est fixé. Par le toucher rectal, on constate que tout le petit bassin est rempli par une masse solide et bosselée; on pensa qu'il y avait propagation du cancer au rectum et des noyaux cancéreux dans le petit bassin. Je pratiquai l'anus contre nature dans la fosse iliaque gauche; il s'écoule du ventre de la sérosité rosée; le doigt, introduit dans l'ouverture peu large, rencontre l'S iliaque (sur 5 entérotomies, j'ai réussi 3 fois à trouver de cette façon l'S iliaque). L'entérotomie est pratiquée par le procédé de Nélaton, et des matières fécales s'écoulent en abondance. Le lendemain, l'état était bon, mais les jours suivants les traits se grippent, la malade est très-abattue et meurt 50 heures après l'opération.

Autopsie. — Cancer atrophique du col de l'utérus. La trompe droite est dilatée, et l'ovaire droit présente un kyste; à gauche, la trompe et l'ovaire sont fixés dans le cul-de-sac. Les intestins renferment des matières fécales d'une dureté extraordinaire. L'S iliaque et le rectum sont sains; l'S iliaque adhère à l'angle de l'utérus, qui est fortement attiré et fléchi à angle droit grâce à cette attraction; la flexion a produit une obstruction du conduit qui reprend au-dessous son calibre.

Péritonite généralisée, avec faible vascularisation; état poisseux; adhérences faibles et sérosité.

Il y a déjà, entre la paroi abdominale et l'intestin, une zone d'adhérences complètes, empêchant l'épanchement des matières.

L'opération paraît avoir accéléré la mort, mais la raison de celle-ci est difficile à donner. Je ferai remarquer que j'avais affaire à un sujet doublement intoxiqué par stercorémie et par cachexie cancéreuse.

13. *Obstruction intestinale causée par une tumeur de l'ovaire.*

M. Lepiez présente une énorme tumeur de l'ovaire qui a donné lieu à un étranglement interne.

Une malade de 57 ans entre à l'hôpital Lariboisière dans un état très-grave, et l'on ne peut avoir que des renseignements incomplets sur son compte. Elle n'a pas eu de selles depuis cinq jours; il y a un ballonnement du ventre considérable et des

Digitized by Google

vomissements fécaloïdes. On lui donne un purgatif, des lavements d'eau de Seltz sans résultat. La malade meurt avant qu'on ait pu intervenir par l'entérotomie. Au toucher, on trouvait dans le cul de sac postérieur une tumeur volumineuse ; on la sentait également par le rectum.

A l'autopsie, on trouve l'intestin distendu, avec quelques traces de sphacèle, peu de péritonite. L'utérus est sain, une grosse tumeur occupe la place de l'ovaire gauche ; elle est rougeâtre et sa coupe présente l'aspect encéphaloïde.

Le rectum est rétréci très-haut et en deux points, entre lesquels il présente une vaste solution de continuité.

14. *Rein unique par fusion.*

M. Thorens présente un cas de soudure des deux reins.

Le rein unique a la forme d'un fer à cheval : l'union s'est faite à la partie supérieure des deux organes. Un pont de substance rénale réunit ces deux extrémités. Les deux uretères et les deux bassinets sont complétement indépendants.

15. *Kyste de l'ovaire.*

M. Villard présente un kyste de l'ovaire trouvé à l'autopsie d'une femme de 59 ans, dans le service de M. Gallard.

La malade était entrée à l'hôpital, se plaignant de vives douleurs dans le ventre ; on trouvait à droite une tumeur dure, à gauche une autre tumeur ; celle-ci était douloureuse et donnait une sensation de flot. On pratiqua une ponction qui donna issue à un liquide fétide, grisâtre, puriforme.

La malade alla bien d'abord, mais tout à coup survinrent des douleurs aiguës dans le ventre, et elle succomba rapidement.

Autopsie. — L'utérus présente des corps fibreux multiples dont un très-volumineux sur le côté droit.

L'ovaire droit présente de petits kystes.

A gauche, l'ovaire est transformé en une grande poche kystique qui s'est perforée dans un point.

La face interne de la poche est dans plusieurs points le siége d'ulcérations commençantes, taillées à l'emporte-pièce. A la partie inférieure du kyste, on trouve au contraire des ulcération qui ont débuté par la face externe.

Digitized by Google

16. *Tumeur du testicule. (?)*

M. Collette présente une tumeur du testicule.

Elle a débuté il y a deux ans chez un homme qui n'a d'autres antécédents qu'une blennorrhagie légère contractée il y a dix-sept ans; le malade remarqua d'abord un peu de tuméfaction, puis la tumeur prit des adhérences avec la peau, qui se modifia; les parties mises à nu étaient rouges. Il entre au mois de juin dans le service de M. A. Guérin; on trouva une tumeur rougeâtre, bosselée, faisant hernie à travers le scrotum; la partie du testicule restée dans les bourses est rénitente; la prostate est grosse, sans bosselures. La tumeur fut enlevée; elle est d'un rouge jaunâtre sur la coupe, et plus franchement jaune dans un point mal limité. A l'examen microscopique, on la trouve formée d'éléments de tissu conjonctif; on ne peut songer qu'à une tumeur syphilitique ou sarcomateuse, et comme elle contient des cellules rondes et fusiformes et des éléments du tissu conjonctif, on arrive par élimination au diagnostic de sarcome.

M. Reverdin ne trouve pas ces caractères suffisants; si c'était un sarcome on ne trouverait pas de tissu conjonctif; il aimerait mieux la dénomination de fongus.

M. Collette trouve que cette désignation n'apprend rien, que le mot de fongus n'est pas assez précis; les éléments fusiformes indiquent qu'il s'agit d'un sarcome.

M. Muron a fait un examen rapide de la tumeur. Le produit du râclage renferme des éléments fibro-plastiques; mais sur les coupes on trouve la tumeur constituée par une trame fibroïde renfermant dans ses mailles des éléments très-petits, excessivement nombreux, et disposés par amas qui rappellent tout à fait dans quelques points les granulations gommeuses.

17. *Hydrencéphalocèle; déformation des os du crâne.*

M. Chantreuil, chef de clinique d'accouchements, présente une hydrencéphalocèle siégeant au niveau de la fontanelle antérieure.

Digitized by Google

L'enfant, qui a vécu seize jours, avait été extrait après trois applications de forceps faites en ville. Les sutures et les fontanelles sont distendues par le liquide situé à l'intérieur du crâne; on trouve, de plus, au niveau de la fontanelle antérieure, une tumeur constituée par le cuir chevelu, les méninges et probablement un peu de substance encéphalique. Au moment de l'extraction, on avait constaté la présence du liquide non-seulement à l'intérieur du crâne, mais aussi à l'extérieur, entre les os et le cuir chevelu; il y avait donc hydrocéphalie interne et externe comme dans un cas cité par Cazeaux, et il était probable que le liquide avait passé de l'intérieur à l'extérieur. On trouve en effet, en examinant, le crâne très-déformé et comme enfoncé sur les côtés, surtout au niveau du frontal droit, une fracture peu étendue au voisinage de la tumeur; au niveau de l'enfoncement du frontal, une fissure de la table interne. Enfin, en regardant attentivement, on aperçoit un petit trou dans la fontanelle antérieure; c'est probablement par là que le liquide a passé. La matière, paraissant encéphalique, vient d'être examinée par M. Muron, qui y a trouvé des gouttes de myéline; il s'agit donc bien d'une hydrencéphalocèle, et j'attire l'attention sur son siége qui n'est pas ordinaire, sur le passage du liquide et sur l'enfoncement des os qui paraît s'être fait consécutivement à ce passage par une sorte de retrait.

M. Muron s'est assuré qu'il y a, dans les préparations qu'il vient de faire, de la pulpe grisâtre contenue au fond de la poche, des amas irréguliers à double contour, qui ne peuvent être formés que par de la myéline. Il s'agirait donc d'une encéphalocèle dont la poche s'était oblitérée.

M. Lucas-Championnière. — L'enfoncement des os du crâne doit s'expliquer, je pense, en partie par rétraction, en partie par le traumatisme dû au forceps.

M. Lecourtois. — La théorie actuelle n'admet pas les encéphalocèles se faisant par les sutures; ce fait est intéressant sous ce rapport et contredit cette loi. Quant à la déformation du frontal, elle existe quelquefois en dehors de tout traumatisme, et elle siége précisément alors sur le frontal droit.

M. Chantreuil. — La déformation a augmenté jusqu'au seizième jour. On voit quelquefois, dans les accouchements

Digitized by Google

difficiles, la matière cérébrale sortir, soit par le crâne, soit par la colonne vertébrale et les trous de conjugaison.

M. Lucas-Championnière. — La déformation est trop angulaire, surtout du côté de la table interne, pour être congénitale.

M. Lecourtois. — Si la déformation était anguleuse et sans fracture, ce serait une raison de croire qu'elle est congénitale; mais, puisqu'on me montre une fracture de la table interne, j'abandonne ma première opinion.

M. Laborde. — Je crois que, dans la rétraction de la poitrine à laquelle on compare celle de ces os, il faut tenir compte des fausses membranes.

18. *Tétanos spontané chez le chien.*

M. Th. Anger, prosecteur à Clamart, présente un chien atteint de tétanos spontané.

Il y a quinze jours, le cheval qui conduit la voiture de Clamart meurt du tétanos spontané. Il y avait alors dans l'écurie une chienne avec trois petits; l'un d'eux meurt du tétanos quelques jours après. A l'autopsie, les viscères sont sains sans congestion, le cerveau et la moelle sont pâles, anémiques.

Un autre des petits chiens est celui que je présente: il est dans l'opisthothonos le plus prononcé; il a été pris du tétanos il y a quelques jours, et au bout d'un certain temps les muscles des régions antérieures ont été pris eux-mêmes; le chien vomit fréquemment au moment des attaques, sous l'influence des contractions des muscles de l'abdomen. Le troisième chien a été enlevé de l'écurie; il commençait à avoir un peu de raideur des pattes.

Il est intéressant de voir le tétanos survenir spontanément chez des animaux d'espèces différentes réunis dans la même habitation; peut-être la température très-élevée pourrait-elle être invoquée comme cause; on sait que le tétanos spontané est assez fréquent chez les enfants dans les pays chauds.

M. Liouville demande si l'on n'a pas fait quelques tentatives thérapeutiques.

Digitized by Google

M. Anger se propose de donner à ce chien du chloral. L'expérience est faite; 0 gr. 50 de chloral sont donnés en lavement, et M. Anger ramène le chien dormant paisiblement; l'opisthotonos a complétement disparu.

19. *Coryza caséeux avec incrustation calcaire des cornets.*

M. Reverdin présente une concrétion calcaire extraite des fosses nasales d'un malade âgé de 65 ans.

La maladie avait débuté il y a quinze ans par un érysipèle de la face, auquel avait succédé un écoulement persistant par les narines ; les fosses nasales avaient été peu à peu complétement obturées, et il s'était développé des fistules.

L'extraction avec des pinces de parties dures qu'on sentait à nu dans les narines, donna issue à des concrétions nombreuses formées sur les cornets nécrosés et à une quantité énorme de matière jaunâtre, caséeuse, d'une odeur infecte. Après deux séances, les fosses nasales furent débarrassées, les fistules se fermèrent et le malade fut guéri. La matière caséeuse était formée de granulations graisseuses et de cristaux en aiguille d'acides gras ; les concrétions sont formées de phosphate de chaux et doublent les cornets nécrosés. On avait proposé au malade des opérations, mais d'autres chirurgiens avaient repoussé toute intervention.

J'ai vu chez une femme adressée à M. Guyon, pour un polype, une accumulation semblable de matière caséeuse, et j'ai trouvé des cas analogues cités par M. Maisonneuve, et une observation de M. Millard dans laquelle l'affection siégeait dans le sinus maxillaire. Tous ces cas avaient donné lieu à des erreurs de diagnostic et on avait repoussé toute intervention, tandis que, la maladie reconnue, la guérison était des plus faciles. Ces cas paraissent tous se rapporter à une affection des fosses nasales et des sinus que je n'ai trouvée décrite nulle part jusqu'ici, caractérisée par l'accumulation de matière caséeuse dans ces cavités, et qu'on pourrait appeler *coryza caséeux*.

M. Laborde demande si l'on s'est assuré s'il n'y avait pas une communication avec le canal lacrymal, car on a décrit des calculs formés des éléments des larmes; n'y aurait-il

Digitized by Google

pas aussi un rapprochement à faire avec les autres calculs des voies aériennes et particulièrement avec les concrétions bronchiques décrites par M. Leroy.

M. Reverdin. — On a décrit aussi les calculs des fosses nasales; M. Demarquay a analysé les cas connus, et il se peut qu'ils soient dus aux larmes; mais dans mon cas ce ne sont pas des calculs à proprement parler; je crois que la filiation des lésions est la suivante : inflammation de la muqueuse, formation de produits inflammatoires, rétention de ces produits et transformation en matières grasses, ulcération de la muqueuse, nécrose des cornets et dépôt à leur surface de matière calcaire.

20. *Variole hémorrhagique.*

M. Brouardel communique quelques observations relatives à la pathogénie des altérations du sang dans la variole.

Il a remarqué que les malades qui meurent de variole confluente présentent des lésions analogues à celles des grands brûlés, tandis que chez ceux qui succombent à la variole hémorrhagique, ce sont les lésions des asphyxiés. Il s'est demandé si dans ce dernier cas i n'y a pas altération du sang par intoxication, et a recherché si les globules sont devenus incapables d'absorber l'oxygène. Il a recueilli du sang à l'air et l'a défibriné à l'air, ce qui n'a pas d'inconvénient dans ce cas, puisqu'il s'agit d'expériences comparatives; il a trouvé que, tandis que chez les malades ordinaires, 50 C^3 de sang renferment 30 C^3 de gaz en moyenne, dans les cas de variole hémorrhagique, on n'en trouve plus que 16 C^3 ; il est évident que la proportion d'azote et d'oxygène ne change pas; mais la quantité totale des gaz du sang est certainement moindre dans la variole hémorrhagique. L'activité de la nutrition est donc beaucoup diminuée, et on comprend la rapidité de la dégénérescence graisseuse. Mais, chose curieuse et difficile à concilier avec ce fait, on trouve que chez ces malades la température s'élève rapidement.

M. Liouville. — J'ai remarqué que, chez les varioleux hémorrhagiques, le sang du foie est clair et ressemble à de l'eau rousse; on trouve chez eux, parmi leurs hémorrhagies multiples, des traînées hémorrhagiques, existant tout à fait

Digitized by Google

le long des vaisseaux, et qui, de plus, vont quelquefois très-loin, dans une grande étendue. Les analyses du sang aideront probablement à expliquer ces faits.

21. *Stéatose dans la variole.*

M. Liouville présente les organes d'un enfant de 5 ans mort de variole.

La *stéatose* existe dans le corps thyroïde, les testicules, les ganglions lymphatiques. L'enfant était mort en huit jours. L'âge du malade répond à quelques-unes des objections qu'on avait faites à M. Liouville, lors de ses présentations précédentes sur la stéatose généralisée (glandulaire et viscérale surtout), dans les varioles graves.

M. Houel se demande comment la stéatose peut se produire avec une telle rapidité. Cependant il est probable qu'il faut ajouter à la durée de la maladie celle de l'incubation; on arrive alors à une durée plus compatible avec les lésions produites.

M. Liouville. — Dans une explication possible à donner de ces *faits réels*, il faut certainement bénéficier du temps de l'incubation; mais d'autre part les expériences, par exemple de M. Lolliot, celles rapportées par M. Laborde, d'autres, de plus, ont montré qu'on peut produire la stéatose très-rapidement.

M. Laborde. — J'ajouterai à ce que j'ai déjà dit qu'en dehors des intoxications, de celle par le phosphore qui produit la stéatose en quarante-huit heures, on la voit se faire très-vite dans l'ictère grave; deux jours suffisent.

Digitized by Google

OBSERVATIONS.

Obs. I. — SÉQUESTRE INVAGINÉ DANS LA DIAPHYSE DU TIBIA ATTEINT D'OSTÉOSCLÉROSE, par M. Paul BERGER, interne des hôpitaux.

Malgré les progrès rapides d'une tuberculisation pulmonaire avancée chez cette malade qui est âgée de 18 ans à peine, M. Gosselin a cru devoir céder à ses désirs et pratiquer l'amputation de la jambe. Il y était déterminé par l'abondance de la suppuration qui, venant des os du tarse, épuisait la malade depuis plusieurs mois, et par les douleurs intolérables qui lui rendaient tout repos impossible.

L'amputation fut faite au lieu d'élection, un léger gonflement de la diaphyse du tibia, vers l'union de son tiers inférieur et de ses deux tiers supérieurs, ayant fait craindre au professeur une lésion de cet os analogue à celle des os du pied, quoique moins avancée.

Voici cet os dont a fait une section longitudinale. Tout le tissu diploïque qu'on y trouve est manifestement condensé même vers l'épiphyse. Le canal médullaire, au niveau du point où existait le gonflement, est bouché dans un quart de sa longueur par un vrai bouchon de tissu compacte. Au centre de ce bouchon est un séquestre, tranchant sur le reste de l'os par sa couleur mate, éburnée et son absence de vascularité; — il a environ trois centimètres de long sur deux de large. — Il est environné d'un cercle très-vasculaire qui marque le travail de délimitation et le commencement de l'élimination.

Tout autour le périoste a produit des ostéophytes qui forment une véritable périostose fusiforme environnant le point malade.

Du reste, les articulations tibio-tarsiennes et tarsiennes, quoique présentant une destruction complète des cartilages, et des fongosités synoviales, n'étaient pas suppurées.

Le calcanéum, le scaphoïde, la partie antérieure de l'astragale étaient sclérosés au plus haut degré. Le calcanéum était creusé de plusieurs cavités tapissées par une membrane pyogénique, se continuant avec celle des fistules. On y voyait en outre des dépôts caséeux environnant des séquestres encore immobiles.

Les os de la rangée antérieure du tarse étaient cariés (ostéoporose et dégénérescence graisseuse).

Digitized by Google

Ce fait nous a paru rare comme étant un exemple :

1° D'altération scrofuleuse d'une diaphyse ;

2° D'ostéo-sclérose chez un sujet scrofuleux et tuberculeux.

On sait que ce siége et cette forme d'altération osseuse caractérisent bien plus la diathèse syphilitique que les affections scrofuleuses du squelette.

Cette pièce appuie, du reste, d'une façon très-nette, ce que l'on sait sur la pathogénie et le développement spontané de séquestres dans l'ostéo-sclérose.

Obs. II. — Abcès sous-périostique du calcanéum, par M. Thaon, interne des hôpitaux.

Antoine L..., 16 ans, chapelier. Entré le 6 juillet à l'hôpital de la Pitié, service de M. Trélat.

Il serait tombé d'un escabeau, et depuis il souffre dans le pied gauche. Il a pris le lit il y a trois jours, époque où il est devenu très malade. Insomnie complète, cris, délire.

Jamais de rhumatisme. Très-bonne santé habituelle. Pas de traces de scrofule. Tempérament nerveux, corps grêle, mais bien constitué.

6 juillet. — L'enfant est couché sur le dos, pousse des cris, même lorsqu'on ne le touche pas, répond mal aux questions. Les cris sont plaintifs, sans aucun caractère. Le pied, reposant sur un coussin, présente une rougeur assez vive, au niveau du cou-de-pied, avec gonflement remontant jusqu'au tiers moyen de la jambe et envahissant tout le pied. Douleur très-vive à ce niveau, empêchant toute exploration. T. R. 39°. Une pilule extrait thébaïque.

Le 7. A crié et divagué toute la nuit ; hyperesthésie de tout le corps. La rougeur du pied est un peu plus pâle. Au niveau de l'articulation sterno-claviculaire droite, gonflement, rougeur, douleur très-intense ; la face est inclinée à droite. Pupilles égales, moyennement dilatées. Toujours mêmes cris. On arrache difficilement quelques réponses au malade, et ces réponses sont incohérentes. Pas de selles. Urine dans le lit. Choc cardiaque assez fort. Bruits fréquents et tumultueux. Frottements péricardiques très-marqués. Rhonchus dans toute la poitrine.

8 centigrammes extrait thébaïque ; 1 gramme sulfate de quinine. Limonade. T. R. 38°7.

Digitized by Google

Le soir, le malade semble sommeiller. Toujours dans la même position. Pousse néanmoins des cris plaintifs de temps à autre, sans ouvrir les yeux. Le bruit de frottement est moins net. Irrégularité du pouls. T. R, 40°. Mort dans la nuit.

Autopsie faite vingt-six heures après la mort.

L'articulation sterno-claviculaire, les tissus péri-articulaires sont infiltrés de pus jaunâtre. Le périoste de la clavicule se décolle facilement. L'articulation est injectée. Le péricarde contient environ 30 grammes de liquide séro-purulent. La face postéro-inférieure du péricarde adhère par des brides très-lâches, très-molles. Toute la face interne du péricarde viscéral et pariétal est couverte par une fausse membrane réticulée, jaunâtre; elle a un demi-millimètre d'épaisseur, se détache facilement. Au-dessous on voit la séreuse vivement injectée. Le poumon gauche présente des adhérences à la face externe et postérieure, mais fort lâches et molles. A la base du même poumon, on remarque une fausse membrane réticulée comme celle du péricarde. Sous la plèvre pulmonaire, nombreuses petites taches ecchymotiques. Le lobe inférieur du poumon gauche est densifié, ne crépite plus, tombe au fond de l'eau.

Foie normal. Reins : le droit, à la surface, on voit cinq ou six masses blanchâtres, variant du grain de millet à la lentille. Une coupe y fait voir de petits abcès s'enfonçant en pointe dans la substance rénale. Mêmes lésions dans le rein gauche. — Rate saine. — Cerveau : Les membranes sont un peu louches, les réseaux sanguins sont injectés. Caillots mous dans les sinus. Deux cuillerées de sérosité dans les ventricules. A la coupe du cerveau rien d'anormal.

Membre inférieur droit : La peau au-dessous de la malléole externe est tellement amincie, qu'on voit le pus sourdre par plusieurs orifices au-dessous de l'épiderme ramolli. Le tissu cellulaire est infiltré de pus et de sérosité. De l'articulation tibio-tarsienne il sort du pus épais. Les surfaces articulaires ne sont pas dénudées, mais rougeâtres, et se laissent facilement pénétrer. Le tibia, le péroné ne semblent nullement lésés. L'articulation astragalo-calcanéenne présente les mêmes lésions que la précédente.

Le calcanéum est dénudé ; le périoste, complétement décollé, permet au doigt de parcourir toute la surface osseuse, sauf à la partie inférieure. Le tendon d'Achille est aussi décollé. Pus rougeâtre, épais, huileux entre le périoste et l'os. Calcanéum rougeâtre commençant à s'éroder.

M. Verneuil. — On n'a peut-être pas assez signalé les

Digitized by Google

poussées articulaires coïncidant avec les abcès sous-périostiques. Je ne sais pas si les lésions des séreuses ont été signalées. Quant à la coïncidence des lésions du rein, elle est encore moins connue. Il est difficile de croire que toutes ces lésions n'ont pas coïncidé; la rapidité de la terminaison n'est pas exceptionnelle, et puisque tout s'est passé sous la peau, et que la pyohémie en un pareil cas est rare, je crois qu'on peut admettre qu'il y a eu inflammation suppurative sur toute la ligne à la fois.

M. Thaon. — Roser a signalé la coïncidence de la péricardite avec les abcès sous-périostiques, et c'est pour cela qu'il a proposé le nom de périostite pseudo-rhumatismale. J'ai observé souvent l'existence de l'arthrite sterno-claviculaire.

M. Laborde. — Les faits d'abcès sous-périostiques ont souvent donné lieu, comme on sait, à des erreurs de diagnostic : on les prend, soit pour du rhumatisme, soit pour des fièvres typhoïdes; quand on en a vu un certain nombre de cas, les coïncidences rhumatismales peuvent mettre sur la voie. M. Giraldès et M. Henrot ont insisté sur ces coïncidences, et souvent aussi la cause elle-même est rhumatismale; le refroidissement est fréquent. L'existence d'œdème, la douleur très-vive à la pression suppléent pour le diagnostic à la fluctuation qui est souvent difficile à percevoir. Dans le cas de M. Thaon, il faut ajouter aux lésions ordinaires les abcès du rein, et je me demande s'il n'y aurait pas eu dans ce cas deux affections distinctes.

M. Bourneville. — Très-souvent cette maladie est confondue avec la fièvre typhoïde ou le rhumatisme, comme j'ai pu le voir pendant mon internat à l'hôpital des Enfants. La péricardite est certainement fréquente. Les cas de guérisons ne sont pas rares : je connais 3 exemples de périostite du calcanéum, qui ont guéri dans le service de M. Giraldès; et il y en a encore un actuellement.

M. Blache demande si M. Thaon a examiné le muscle cardiaque; il pense qu'il trouvera les fibres musculaires en dégénérescence graisseuse.

Digitized by Google

M. Reverdin. — Dans le cas de M. Thaon, il faut remarquer que le traumatisme paraît avoir joué un rôle; l'existence de la péricardite, en cas pareil, paraît singulière. Cette complication a été, si je ne me trompe, signalée d'abord par Schutzemberger, qui donnait à ces cas le nom de périostite rhumatismale.

Obs. III et IV. — Deux cas d'ostéopériostite aigue, par M. Alling, interne des hôpitaux.

Obs. III. — Hôtel-Dieu, salle Saint-Côme, n° 14, service de M. Voillemier.

Le nommé A..., serrurier, 18 ans, entre le 7 avril 1870 en médecine chez M. Fauvel, supposé atteint de rhumatisme articulaire aigu.

Ce garçon, sans être très-fortement constitué, dit qu'habituellement il se porte très-bien; on ne trouve pas chez lui de traces de scrofule; son père vit, bien portant; sa mère est morte du choléra; il a une sœur bien portante.

Il fait remonter le début de son mal à cinq semaines, c'est-à-dire huit jours avant son entrée en médecine.

Le début a été marqué par des douleurs très-vives dans les membres inférieurs des deux côtés, et, pendant les quelques jours qui ont précédé son entrée à l'hôpital, il ne dormait pas, à cause de l'acuité de ses douleurs. Il n'a pas eu de frissons au début, mais a eu une fièvre vive et, paraît-il, de la diarrhée. Il n'avait jamais eu de rhumatisme auparavant. Il reste chez M. Fauvel en médecine pendant près d'un mois; la douleur s'était localisée dans le genou gauche, avec signes d'inflammation; mais, voyant qu'il ne s'agissait pas là d'un rhumatisme articulaire, ce malade nous est envoyé en chirurgie.

A l'entrée dans notre service, le 2 mai, nous le trouvons amaigri, la peau mate, ayant un aspect cachectique et très-souffrant, donnant l'idée d'un individu miné par une vieille affection chronique. Il a de la fièvre, peau chaude, pouls 150. Pas d'autres symptômes généraux.

Du côté du genou gauche, nous constatons une tuméfaction qui, partant des condyles du fémur, remonte jusqu'au tiers moyen presque de l'os, et là s'arrête brusquement; cette tuméfaction occupe tout le tour du membre et semble due au gonflement du fémur; les parties molles sont cependant empâtées;

Digitized by Google

l'exploration est très-douloureuse, il n'y a pas de fluctuation; le malade n'accuse pas de douleur plus vive en soulevant le membre.

Le lendemain M. Voillemier soupçonnant la présence d'une très-petite quantité de pus sous le périoste, fait une ponction, mais rien ne s'est écoulé.

Ce garçon reste deux mois et demi dans le service avant de mourir.

N'ayant rien présenté de bien frappant, je résume en deux mots la fin de son histoire.

La cuisse a suppuré abondamment.

Il s'est anémié de plus en plus, de façon à devenir complétement décoloré ; ses jambes se sont œdématiées, puis son visage s'est bouffi, son intelligence, déjà faible à l'entrée, a disparu peu à peu, et il est devenu complétement gâteux. Enfin il a fini par mourir sans rien présenter de particulier de plus.

A l'autopsie : cuisse gauche disséquée par du pus.

Ostéo-périostite et myélite occupant la moitié inférieure du fémur.

Stalactites osseuses irrégulières, doublant le périoste. Un abcès de la partie inférieure de la diaphyse perforait le tissu compacte, et s'ouvrait dans les parties molles de la cuisse. Le cartilage de conjugaison paraît intact.

Tout le tissu spongieux et la moelle (cette dernière diffluente) ont une coloration lie de vin, et cela jusqu'à la partie supérieure du fémur ; cette coloration existe même dans les extrémités, condyles et tête du fémur, quoique les cartilages de conjugaison paraissent sains.

Le tissu compacte dans le tiers inférieur présente par places une raréfaction remarquable, comme criblé de trous.

Quelques tubercules dans les sommets des poumons.

Pas d'abcès métastatiques dans les viscères.

Obs. IV. — Hôtel-Dieu, salle Saint-Côme, n° 30, service de M. Voillemier.

Le nommé B.. (Rémy), 17 ans, journalier, entre le 24 juillet pour une ostéo-périostite aiguë de l'extrémité inférieure du fémur.

Ce garçon, quoique n'ayant que 17 ans, est bâti en colosse, il est vraiment remarquable comme corps.

Il déclare n'avoir jamais été malade. Pas de scrofule dans ses antécédents.

Digitized by Google

Huit jours avant son entrée, il se portait parfaitement bien. Il est allé aux bains froids, et deux ou trois jours après il est pris d'une douleur au niveau du condyle interne du fémur droit. La douleur va en augmentant, puis les parties se tuméfient. Pas de frissons, mais fièvre intense dès le début; pas d'autres symptômes généraux.

A l'entrée, nous constatons une réaction *des plus intenses;* peau brûlante, pouls accéléré, plein, dur. Du côté de la cuisse, tuméaction sans rougeur de la peau occupant la partie inférieure et interne de la cuisse, au niveau du condyle interne, sur l'étendue de la main. Tuméfaction considérable; pas de fluctuation. Douleur très-vive à l'exploration, mais qui n'est pas notablement exagérée en soulevant le membre.

20 sangsues; diète absolue.

Le 25, lendemain. Même état, réaction très-vive; même état local, a déliré un peu cette nuit.

Saignée de 550 grammes. Diète.

Le 26. Toujours fièvre très-intense, a été très-agité cette nuit, a été attaché. Dans le but d'ouvrir, au plus tôt, une voie au pus qui devait se former, sans sentir de fluctuation, je plonge profondément un bistouri dans le point le plus saillant (ponction simple) mais il ne sort rien.

20 sangsues; diète.

Soir. Peau fraîche, pouls moins accéléré.

Le 27. Toujours même état local, mais il a de nouveau de la réaction fébrile; a déliré toute la nuit. M. Voillemier le voit et prescrit 20 autres sangsues.

Soir. Amaigrissement sensible, a beaucoup pâli. — Potion de Todd 100 gr. Tuméfaction de la mâchoire inférieure à droite un peu en avant du masséter.

Le 28. Notablement amaigri, et plus anémié. La tuméfaction de la mâchoire s'étend davantage; pas de fluctuation; moins de fièvre; du côté du genou il y a moins de tension. Sur le condyle interne du fémur, il y a de la fluctuation très-évidente, et qui ne paraît pas communiquer avec l'articulation; cependant n'étant pas sûr qu'elle soit indépendante, je ne fais qu'une ponction avec le trocart explorateur; il en sort de la synovie, et pas de pus, mais non par le trocart. J'avais été obligé de faire une ponction avec le bistouri le long du trocart, il en sort une vingtaine de grammes.

délire un peu; typhomanie.

Todd à 100 gr.; bouillon; potages; bordeaux.

Le 29. De plus en plus amaigri, peau jaune. La tuméfaction de la mâchoire augmente; pas de fluctuation.

Digitized by Google

Le gonflement de la cuisse a presque complétement disparu. Todd, etc., *ut supra.*

Le 30. S'affaisse de plus en plus; ne s'inquiète pas de ce qu se passe autour de lui; peau jaune; typhomanie, ne peut prendre ni potages ni bouillon et très-difficilement le Todd.

Même état local, c'est-à-dire que le gonflement de la cuisse a disparu.

Le médius gauche est le siége d'une inflammation qui occupe presque toute son étendue. Peau rouge-foncé; douleur; fluctuation au niveau de l'articulation de la 1re et 2e phalanges.

Quelques taches sur les bras; taches rouges de 6 à 7 millim. de diamètre disparaissant momentanément par la pression.

Soir. Baigné de sueur; pouls accéléré.

Le 31. Ce matin, immobile, sans connaissance, peau moite, pouls toujours accéléré.

La peau n'a plus sa coloration jaune, a pris un aspect terne, terreux remarquable.

Les extrémités sont cyanosées; les deux jambes sont œdématiées.

Il meurt à onze heures le douzième jour de sa maladie.

Autopsie, le 2 août, quarante-huit heures après la mort. Putréfaction avancée à la face, au cou et à la poitrine.

Joue. Le muscle masséter et le tissu cellulaire sont infiltrés de gouttelettes de pus. Le périoste est décollé par du pus sur presque toute l'étendue de la branche horizontale droite du maxillaire inférieure.

Doigt médius. Périoste décollé par du pus sur presque toute son étendue.

Poitrine. Poumons criblés d'abcès métastatiques de toute âge et de volume variable.

Foie. Rien. Les autres viscères n'ont pas été examinés.

Cuisse. Articulation du genou : La ponction avait pénétré dans l'articulation; toute la moitié supérieure de la synoviale est épaissie et enflammée; aspect chagriné. Injection au pourtour des cartilages des condyles.

En sectionnant le triceps, il s'écoule des parties profondes, du pus en quantité notable, infiltré dans le périoste, dans les muscles, dans le tissu cellulaire, pus bien lié, sans aucune odeur et contenant beaucoup de gouttelettes d'huile.

Périoste épaissi, infiltré de pus, détruit par places; d'une façon générale, décollé sur tout le quart inférieur du fémur. Mais, suivant la moitié interne du plan médian, il est injecté jusqu'au tiers supérieur du fémur.

Digitized by Google

Tissu osseux. L'*épiphyse* ne présente rien à noter ; le cartilage de conjugaison n'a rien d'appréciable.

Le *diaphyse*, tissu compacte, n'a rien d'appréciable. Mais le tissu spongieux offre par places des points ecchymotiques.

La *moelle* a une teinte lie de vin vers l'union du tiers inférieur avec les deux tiers supérieurs du fémur.

M. Verneuil. — Ces cas viennent s'ajouter à ceux qui ont été présentés dans les séances précédentes, et forment une série de faits remarquables par la généralisation des lésions qui les rapprochent de l'infection purulente. Voici deux faits, celui de M. Thaon et celui de M. Alling, dans lesquels on trouve de l'infection purulente sans plaie à la peau.

Pourquoi, dans les derniers cas, n'est-on pas intervenu ?

M. Alling. — On a mis en pratique les émissions sanguines, à cause de l'état fébrile intense; le malade a été peu vu par le chef de service.

M. Verneuil. — Les antiphlogistiques ne valent rien dans ces cas; il faut ouvrir largement dès qu'il y a une douleur très-vive, avec empâtement et œdème; il y a ordinairement après le débridement une amélioration, et il vaut mieux faire une incision à faux que de n'en pas faire; il m'est arrivé d'inciser sur le cubitus sans trouver de pus; une autre fois sur le tibia, et de tomber sur une collection sanguine.

M. Alling. — J'ai fait ressortir la force du malade et la réaction intense qu'il présentait, qui invitait aux antiphlogistiques. Le second jour, sans trouver de fluctuation, j'ai enfoncé le bistouri dans les parties empâtées, sans trouver de pus. Le troisième jour, il y avait de la fluctuation à la partie interne du genou; mais un coup de trocart n'a donné issue qu'à de la synovie. — J'ai vu dans le service de M. Laugier un malade qui présentait un abcès de même nature, et qui n'a été incisé que tardivement.

M. Verneuil. — L'incision remplace parfaitement la saignée, et il faut la pratiquer sur les parties œdématiées, sans attendre la fluctuation. Je sais bien que, dans cer-

Digitized by Google

taines régions, l'opération est délicate, mais ce n'est pas une raison pour hésiter. Il est certain qu'il y a des cas où l'urgence n'existe pas et où on peut attendre, mais il en est d'autres où il ne faut pas transiger.

M. Alling rappelle un cas observé dans le service de M. Millard, accompagné de phénomènes typhoïdes.

Obs. V. — Fistule duodénale ayant succédé a un ulcère simple du duonénum, par M. Luneau, externe des hôpitaux.

Le malade, qui a succombé dans le service de M. Proust, à la Charité, à la suite d'une fistule duodénale, était un homme de 58 ans.

Au mois de novembre 1869, il était entré dans le service de M. Bernutz, à la Pitié.

Un soir, à la suite de son repas, il avait été pris brusquement de vomissements. Ces vomissements étaient assez abondants, colorés en noir et il durèrent pendant six semaines environ.

En raison des symptômes présentés par le malade, M. Peter avait pensé à un cancer de l'estomac. Le diagnostic fut modifié depuis par M. Bernutz qui, en raison de l'évolution de la maladie, crut pouvoir affirmer qu'il y avait là un ulcère simple de l'estomac.

Quinze jours après le début des vomissements il se forma à la paroi abdominale deux ou trois petites collections purulentes au niveau du creux épigastrique. Ces abcès furent ouverts avec le bistouri et les incisions se cicatrisèrent bientôt.

Mais trois mois après il se forma au-dessus de la dixième côte, dans la région hypochondriaque, au niveau du bord antérieur du foie, un nouveau foyer qui fut ouvert de même par M. Reverdin, alors interne chez M. Bernutz. Il s'échappa cette fois du pus et des gaz, et l'ouverture devait rester ensuite fistuleuse.

Quand le malade entra à la Charité au commencement de cette année la fistule existait toujours. Tous les liquides ingérés par le malade étaient évacués par cette fistule, au bout de deux ou trois minutes au plus. Ils produisaient une douleur cuisante en s'échappant.

Le malade mourut d'inanition il y a quelques jours, dix-huit mois après le début de sa maladie.

A l'*autopsie* nous avons constaté qu'en ouvrant la paroi abdominale tout l'hypochondre doit était rempli par une masse d'intestins tous adhérents entre eux.

Digitized by Google

Il a fallu une dissection attentive pour séparer le côlon transverse de l'estomac à la face antérieure duquel il était intimement appliqué.

La face postérieure de l'estomac adhérait dans toute son étendue à la face plane du foie.

L'estomac ouvert, nous avons constaté l'absence presque complète de lésion. La cavité stomacale était un peu plus vaste qu'à l'ordinaire et l'anneau pylorique semblait un peu rétréci. Pas de traces d'ulcères.

Mais immédiatement au-dessous du pylore, sur la paroi antérieure du duodénum il existait une ouverture circulaire de la largeur d'une pièce de 2 francs environ. Cette ouverture conduisait au trajet fistuleux.

La muqueuse duodénale se terminait au niveau de cet orifice par une dégradation insensible; il n'y avait là ni bourrelet ni bords taillés comme à l'emporte-pièce.

Le trajet qui faisait communiquer cette ouverture avec l'orifice cutané était devenu une sorte de grande cavité anfractueuse, un cloaque ayant des embranchements terminés en culs-de-sac dans toutes les directions. Ces embranchements avaient disséqué les parois abdominales, pénétré entre le péritoine et la paroi. L'un d'eux allait s'ouvrir dans une vaste loge, remplie de détritus purulents et qui s'étaient formée entre la paroi thoracique du côté droit et la face supérieure du diaphragme. Dans cette loge l'extrémité antérieure de la dixième côte, dénudée de son cartilage et comme rongée, flottait librement. Un autre cul-de-sac important avait disséqué la muqueuse du pylore et se prolongeait ainsi sous l'anneau pylorique qui, lui, était resté intact.

Toute cette cavité à embranchements, qui représentait le trajet fistuleux, était cloisonnée en tous sens par des brides de pseudo-membranes, dirigées dans tous les sens, reliant pour la plupart la paroi abdominale à la paroi profonde de la cavité.

Enfin l'orifice cutané, ressemblant à une boutonnière, était oblique d'une longeur de 2 1/2 à 3 centimètres et répondait à la région qu'on décrit comme étant celle de la vésicule biliaire.

Il y avait bien un peu plus haut une autre petite ouverture cutanée; mais celle-ci s'était formée dans les derniers jours et faisait communiquer avec l'extérieur la loge sus-diaphragmatique indiquée plus haut.

En résumé nous avions eu affaire là à un ulcère simple du duodénum, ce qui est une lésion déjà assez rare, lequel ulcère s'était ouvert à l'extérieur, après avoir contracté des adhérences avec la paroi abdominale à son niveau; cette complication de

Digitized by Google

l'ulcère simple nous a paru extrêmement curieuse et nous ne savons s'il en existe un seul fait publié dans la science.

Les autres lésions viscérales étaient celles des malades qui succombent à l'inanition.

Obs. VI. — GOMME INTRA-CÉRÉBRALE. — DÉGÉNÉRESCENCE SECONDAIRE DU BULBE ET DE LA MOELLE. — ACCIDENTS ÉPILEPTIFORMES. par M. HANOT, interne provisoire.

J'ai recueilli cette pièce dans le service du Dr Charcot, sur une femme de 55 ans, morte le 26 mai 1870, à l'infirmerie générale.

Voici en quelques mots l'histoire de cette malade qu'il serait fort intéressant mais trop long ici de raconter en détail.

Cette femme souffrait depuis 1862 : à partir de cette époque elle fut prise de temps en temps d'attaques épileptiformes. Son intelligence commença à baisser et elle tourna petit à petit à l'état de gâteuse.

Après être restée quelque temps à la Pitié, elle fut admise à la Salpêtrière, M. Charcot l'avait examinée à plusieurs reprises et avait posé un diagnostic que l'autopsie démontra exact.

Il avait d'abord noté que la température de sa malade ne s'élevait pas sensiblement pendant les attaques, et, s'appuyant sur la loi thermique qu'il a établie, il écarta l'hypothèse d'accidents dus soit à des hémorrhagies cérébrales, soit à des poussées de ramollissement. D'un autre côté, il avait remarqué au dessus de l'œil droit, sur le front, une cicatrice large comme une pièce d'un franc, circulaire déprimée, de teinte cuivrée. Cet indice le porta à admettre l'existence d'une lésion syphilitique intra-crânienne.

Il avait ordonné l'iodure de potassium et l'iodure de mercure et ce traitement avait quelque temps amélioré l'état de la malade; puis les attaques reprirent avec toute leur intensité et à la quinzième la malade succomba.

A l'*autopsie*, en décorticant la voûte crânienne, on trouva, au niveau de la bosse frontale gauche, sous le péricrâne, une gomme ulcérée du volume d'une noisette.

Dans la cavité crânienne, rien à la base. La dure-mère est saine. La pie-mère présente une suffusion sanguine générale. Pas d'épanchement dans la cavité de l'arachnoïde ni dans les ventricules.

Digitized by Google

Rien ni dans le cervelet ni dans la protubérance. Le lobe droit est absolument sain.

Mais au lobe gauche on trouve, dans le corps strié, entre les deux noyaux, dans l'épanouissement du *tractus moteur*, tout à fait à la partie interne, une petite tumeur du volume d'un pois qui présente au microscope la constitution des gommes.

En examinant avec soin le bulbe on trouve une dégénérescence secondaire de la pyramide antérieure gauche; puis au-dessous de l'entrecroisement des pyramides la dégénérescence, selon la règle, s'était propagée le long du faisceau antéro-latéral droit. Cette dégénérescence a été suivie jusqu'à la partie supérieure de la portion dorsale de sa moelle.

Il est intéressant de faire remarquer que, pendant les derniers mois de sa vie, la malade avait présenté des contractures permanentes du membre supérieur droit.

Ainsi donc les lois de Bouchart sur les dégénérescences secondaires s'appliquent aussi aux gommes intra-cérébrales.

Le cœur présentait sur la valvule mitrale quelques traces d'endocardite ancienne.

La face convexe du foie était sillonnée de deux cicatrices syphilitiques considérables.

Rien d'anormal ni à la rate, ni aux reins, ni aux organes génitaux.

M. Liouville. — Ce n'est pas à la nature de la lésion, mais à son siége, qu'on doit attribuer la sclérose descendante, et je pense bien que c'est aussi ce qu'a voulu dire M. le présentateur.

M. Hanot. — Je suis de l'avis de M. Liouville, et il est établi que les tumeurs peuvent provoquer la dégénérescence secondaire; mais nous n'en avons pas trouvé d'exemple particulier cité.

M. Hayem. — On en trouverait peut-être quelques-uns dans le travail anglais de Ogle.

Obs. VII.— Acné hypertrophique du lobule du nez, par M. Rigaut, interne des hôpitaux.

Le nommé B. (Guillaume), âgé de 69 ans, entre à l'hôpital Saint-Louis, salle Saint-Augustin, n° 59, dans le service de M. Guérin, le 9 avril 1870.

Digitized by Google

C'est un homme vigoureux, d'une constitution robuste, d'un tempérament sanguin.

Il a toujours joui d'une bonne santé; mais depuis longtemps il a de l'acné sur le visage et sur le tronc.

Bien qu'il ne soit pas précisément alcoolique, il a l'habitude de boire; il prise depuis fort longtemps environ 10 centimes de tabac par jour.

Dès l'âge de 20 ans, il avait déjà le nez un peu gros, vascularisé et couvert par places de pustules d'acné. Il y a quatre ans, son nez a pris un développement beaucoup plus considérable et d'une autre nature.

Tout à fait à l'extrémité du lobule du nez, il s'est formé d'abord comme une petite verrue, qui n'a pas tardé à augmenter de volume et qui a bientôt été suivie de la présence de tumeurs semblables sur les ailes du nez.

Graduellement ces tumeurs se sont développées en nombre et en volume. Leur ensemble a bientôt donné l'aspect d'une petite pomme de terre lobulée, surajoutée à l'extrémité inférieure du nez. Jamais la moindre douleur, seulement un peu de gêne pour respirer, pendant le sommeil surtout.

C'est dans cet état que le malade s'est présenté une première fois à M. Guérin, en octobre 1869.

Depuis cette époque, l'accroissement a été beaucoup plus rapide, surtout sur les parties latérales.

État actuel. — Le malade présente une grosse tumeur irrégulière, lobulée, appendue au lobule du nez, ressemblant à ces pommes de terre dont la tige centrale est recouverte de tubercules en nombre et en volume variables.

A un examen détaillé, nous trouvons en effet que cette hypertrophie du nez est constituée par une tumeur moyenne, correspondant à la pointe du lobule du nez, grosse comme une pomme d'api, arrondie dans sa partie inférieure et descendant presque jusqu'au devant de la bouche, ou plutôt jusqu'au rebord de la lèvre supérieure. Elle est dure et résistante au toucher.

De chaque côté, sur les ailes du nez, se trouvent de petites tumeurs, du volume d'une noisette, disposées sous forme de lobules, plus nombreuses à gauche qu'à droite, et d'une consistance un peu molle.

L'ensemble de la tumeur est mobile. Elle remue assez facilement, soit par le toucher, soit sous l'influence des mouvements que fait le malade. A son niveau, la peau offre une coloration violacée; cette coloration est plus prononcée sur les lobules latéraux que sur la tumeur médiane.

Les capillaires sont injectés et présentent de nombreuses va-

Digitized by Google

ricosités. Comme nous l'avons déjà dit, elle cause simplement de la gêne et pas la moindre douleur.

M. Guérin considère cette tumeur comme constituée par l'hypertrophie des glandes sébacées, et se propose de l'attaquer par les flèches caustiques. A quinze jours d'intervalle, il fait deux applications de flèches caustiques dans l'interstice des lobules, et fait tomber ainsi la moitié de la tumeur. La première fois, au moment de l'élimination de l'eschare, il s'est fait une hémorrhagie que l'on a eu cependant un peu de peine à arrêter avec le perchlorure de fer.

Le malade, très-heureux de cette demi-guérison, quitte l'hôpital le 13 mai. La portion de tumeur qui a été enlevée à l'aide du caustique offre à l'œil nu l'aspect du tissu fibreux. La surface de la coupe est blanchâtre, dense, résistante et dure au toucher.

L'examen microscopique a été fait par mon excellent collègue et ami Renault, et voici *in extenso* la note qu'il m'a communiquée :

La tumeur est constituée par la peau hypertrophiée, épaissie, dans laquelle se sont développés de très-nombreux kystes sébacés.

Les uns sont formés par des glandes sébacées simplement turgides, remplies de cellules épithéliales, et au milieu desquelles se développent parfois des globes épidermiques.

Les autres sont devenus nettement kystiques ; on ne retrouve plus le conduit excréteur ; leur contenu est formé de cellules épithéliales remplies de gouttes de graisse, et à leur centre on trouve un ou plusieurs globes épidermiques.

Autour des glandes dilatées, on voit souvent une couche énorme de tissu embryonnaire, qui dénote l'état subinflammatoire du tissu conjonctif périglandulaire. C'est aux dépens de cette couche de tissu de granulations que se développe le stroma fibreux si abondant, rempli de vaisseaux sanguins très-dilatés qui forme la charpente de la tumeur acnéïque.

La coloration rouge, livide ou sombre de celle-ci est due à deux causes : 1° la pigmentation très-accusée qu'on observe à ce niveau ; 2° l'état variqueux des vaisseaux également facile à observer même à l'œil nu.

D'après l'examen microscopique, le développement de la tumeur est facile à comprendre.

Le premier phénomène est une hypergénèse de cellules épithéliales dans l'intérieur des culs de sac des follicules sébacés. Sous l'influence de cette hypergénèse, les follicules se dilatent, arrivent même à former de véritables kystes. Tout autour il se

Digitized by Google

fait une fluxion sanguine, et par une irritation continue, le tissu conjonctif périglandulaire devient le siége d'un travail inflammatoire. Celui-ci, par une prolifération abondante de cellules embryonnaires, forme un stroma fibreux très-dense, rempli de vaisseaux sanguins dilatés, et constituant la charpente de la tumeur acnéique. Cette hyperplasie du tissu conjonctif produit une hypertrophie et un épaississement considérables de la peau.

Les lobules de la tumeur correspondent aux lobules glandulaires dilatés ; c'est du reste le processus indiqué par Virchow dans son livre *des Tumeurs*, à l'article *Acné*.

Cette tumeur, que l'on comprenait autrefois dans la classe des tumeurs éléphantiasiques du nez, est décrite par M. Hardy, sous le nom d'acné hypertrophique.

M. Meunier se demande si ce ne serait pas un éléphantiasis du nez.

M. Rigaut. — Il y a éléphantiasis, mais avec hypertrophie glandulaire.

M. Schweich. — Si cette tumeur était moins développée, on la rangerait dans l'acné induré.

Obs. VIII. — Lymphadénie cutanée. — Mycosis fongoïdes (Alibert). — Lichen hypertrophique (Hardy). — Ablation de l'une des tumeurs ; par M. Bassereau, interne des hôpitaux.

Le sujet de cette observation est une femme de 50 ans, mariée à l'âge de 30 ans à un homme mort phthisique. Elle a eu trois enfants morts l'un du croup, le second de méningite, le troisième d'une affection intestinale ; elle a fait deux fausses couches à cinq mois de grossesse toutes deux.

Son père est mort à 57 ans d'une rétention d'urine, sa mère à 67 ans, après avoir eu onze enfants ; la malade a encore trois frères et une sœur très-bien portants.

Cette femme a été réglée à 14 ans ; elle ne l'est plus depuis deux ans.

Elle est entrée à l'hôpital Lariboisière dans le courant de 1870, dans le service du professeur Verneuil, pour une tumeur siégeant au front, à la racine des cheveux ; cette tumeur, qui datait de deux ans, était ulcérée et causait à la malade d'intolérables souffrances.

Digitized by Google

Elle était située, comme je viens de le dire, en haut du front, moitié sur celui-ci, moitié sur le cuir chevelu; son centre se trouvait sur la ligne médiane antéro-postérieure de la tête; sa forme était presque ronde (6 et 8 centimètres), et son élévation d'un centimètre environ.

La peau qui la recouvrait était luisante et violacée, le tiers de sa surface était occupé par une ulcération irrégulière à fond noirâtre et très-sensible; cette tumeur est immobile, dure, elle semble avoir envahi les os.

Les cheveux qui s'implantent au niveau de la tumeur sont blancs; les douleurs partent de la tumeur et s'irradient sur le sommet de la tête; elles sont atroces.

La malade raconte que son mal a débuté par une petite grosseur mobile; il y a deux ans, elle occupait la ligne médiane, elle resta stationnaire pendant une année, puis se mit à grossir; quelques boutons se formèrent à sa surface qui s'ulcérèrent il y a 6 mois. En même temps que la tumeur s'accroissait, les douleurs intermittentes parurent; elles furent particulièrement fortes lors de la formation des ulcères.

Devenues atroces depuis six mois, elles empêchent la malade de manger; c'est depuis ce temps qu'elle est devenue très-maigre.

Ces douleurs, la durée du mal et l'insistance de la malade décidèrent M. Verneuil à enlever la tumeur qu'il pensait de nature fibro-plastique.

Une incision circulaire faite avec le galvano-cautère permit d'enlever facilement la tumeur dépourvue d'adhérences aux os; la vaste plaie fut couverte de charpie imbibée d'eau alcoolisée. J'envoyai la tumeur à mon collègue Muron, qui déclara que c'était un lymphadénôme. Voici du reste ses propres expressions :

On y trouve un tissu réticulé, renfermant dans ses aréoles des globules blancs, structure absolument semblable à celle des ganglions lymphatiques. Cette tumeur offrait sur un de ses points une traînée rougeâtre allant de sa partie profonde à sa superficie, qui n'était autre qu'un infarctus à sa première période. De nombreux points jaunâtres étaient dus à la dégénérescence granulo-graisseuse des éléments anatomiques de la tumeur.

Cet examen micographique nous ouvrit les yeux, et l'examen méticuleux de la malade nous permit d'enregistrer les faits suivants :

A l'âge de 14 ans, à la figure et aux mains se sont montrés des boutons accompagnés de démangeaisons; ces manifestations

Digitized by Google

disparaissaient l'hiver pour revenir au printemps ; elles ont peu à peu disparu.

Il y a douze ans, à l'âge de 38 ans, première grosseur sur la tempe droite, disparue, il n'y en a point de traces.

Il y a un an, sur le dos en haut, du côté droit, il s'est formé une tumeur grosse comme un œuf qui a duré six mois, puis a disparu ; à cette place existe une plaque ovale de 6 centimètres de grand diamètre ; elle est formée d'une peau épaisse, dure, d'une coloration bleuâtre.

Sur la poitrine, au niveau de l'articulation sterno-claviculaire gauche, se trouve une tache rosée du diamètre d'une pièce de cinquante centimes, la peau est épaisse à ce niveau, la malade ignorait son existence.

Sur la pommette gauche, près de l'angle externe de l'œil, se trouve une petite tumeur rosée de la grosseur d'un pois ; elle existe depuis quatre mois.

Une éruption prurigineuse assez discrète occupe le cou, les bras et la partie supérieure de la poitrine. Rien sur le reste du corps. La peau du cou du côté gauche est légèrement épaissie, peu souple et fendillée.

Les ongles sont biens sains. Il n'existe pas de souffle cardiaque, les poumons sont sains. Cette femme déclare n'avoir jamais été malade.

Voici, je crois, tous les éléments constituants de la rare maladie appelée *mycosis fongoïdes*, par Alibert et Bazin, retrouvés un à un.

L'éruption prurigineuse, les plaques lichénoïdes, les taches rosées, les tumeurs s'ulcérant ou disparaissant tout à coup.

Les fortes douleurs sont presque une exception et ne sont notées que dans l'observation due à Alibert.

(J'ai eu la bonne fortune de retrouver cette malade dans le service de M. Verneuil.

Au mois de mars, je revenais de l'armée, la malade sortait.

La vaste plaie du front était cicatrisée à peine ; huit mois après l'opération, cicatrice mince et adhérente.

Les autres tumeurs avaient disparu ainsi que les douleurs).

M. Carville. — M. Bassereau vient de signaler lui-même les caractères exceptionnels de l'affection dans ce cas ; j'y ajouterai la cicatrisation d'une des tumeurs ; cela n'arrive pas dans le vrai mycosis fongoïde, comme M. Gillot l'a montré dans sa thèse ; peut-être s'agit-il ici d'une affection

Digitized by Google

qui doit être rapprochée, mais non assimilée au mycosis. La rétrocession des tumeurs ne se fait que dans la période des élevures; j'ai pu l'observer chez un malade à l'hôpital Saint-Louis; mais les véritables tumeurs ne disparaissent pas. Leur structure est analogue à celle des tubercules de la lèpre.

M. Bassereau. — Alibert et d'autres ont signalé des cas où de véritables tumeurs ont disparu; je ne peux affirmer que c'était le cas ici, puisque nous ne le savons que par le récit de la malade. Les trois périodes ordinaires ont existé, et l'ulcération s'est faite par pustulation, exactement comme M. Gillot l'a décrit.

M. Muron. — Je crois qu'il existe des cas où de véritables tumeurs, les tomates de M. Bazin, même ulcérées, ont disparu. M. Bazin signale lui-même le fait : il se fait alors quelquefois des sortes d'infarctus par oblitération des vaisseaux; il y a dégénérescence graisseuse, et des portions de tumeurs s'éliminent.

Le tissu lymphatique est parfaitement net dans cette tumeur; et c'est précisément en raison de cette netteté que le diagnostic a été fait et s'est trouvé vérifié par un examen attentif.

M. Ranvier. — J'ai trouvé que le mycosis fongoïde est constitué par du tissu lymphatique; j'ai montré qu'il n'y a pas altération du derme, mais développement de tissu lymphatique entre ses faisceaux. Dans la lèpre, dans les tumeurs syphilitiques, il n'en est pas de même; il y a altération du derme. C'est ce qui explique comment les tumeurs du mycosis peuvent disparaître sans qu'il y ait de cicatrice, tandis qu'il n'en est pas de même dans les deux autres cas.

Obs. IX. — Abcès de la rate ouvert dans l'abdomen, par M. Pruvost, interne des hôpitaux.

Eugénie, domestique, âgée de 18 ans, entre à l'hôpital Saint-Antoine, dans le service de M. Gombault, pour un rhumatisme articulaire aigu le 19 juin 1870.

Digitized by Google

Bonne santé habituelle, tempérament lymphatique. Bien réglée depuis l'âge de 16 ans; toutefois retard depuis le 15 juin.

Accès de fièvre intermittente, à deux reprises différentes, il y a trois ans. (Sulfate de quinine.)

La veille de son entrée, application à cinq heures du soir, de sinapismes Rigollot sur les mollets, à cause de douleurs très-vives dans les genoux. Les sinapismes n'ayant été énlevés qu'à deux heures et demie du matin sur les cris de la jeune fille, déterminèrent à gauche une brûlure au premier et au deuxième degré sur le mollet, et à droite une brûlure au quatrième degré, au niveau de la malléole externe, sur une hauteur de 12 centimètres et une largeur de 6 centimètres. (Le sinapisme de ce côté avait glissé.)

Après son entrée dans le service, les articulations malades furent entourées avec de la ouate, et l'on y fit quelques frictions avec du laudanum jusqu'au 29 juin. Les douleurs diminuèrent beaucoup dans les genoux; mais vers cette époque, le pied droit prit une teinte marbrée et se refroidit d'une manière notable (24° au lieu de 26° du côté opposé). Cet état décida le passage de la malade dans le service de chirurgie de M. Tillaux, le 29 juin.

On peut remarquer tout d'abord un léger degré de bouffissure de la face, joint à un peu d'abattement. Langue blanche et sèche; diarrhée assez abondante depuis cinq jours au dire de la jeune fille. Pas de céphalalgie, rien dans les poumons, rien au cœur, si ce n'est un peu de souffle au premier temps. Douleurs vagues dans l'épaule, et le genou du côté droit.

Au niveau de la malléole externe du côté droit, brûlure au quatrième degré. (Nous en avons déjà parlé.) Il paraît y avoir peu d'inflammation éliminatrice au pourtour. Le pied droit est insensible au toucher. La sensibilité à la douleur y est considérablement amoindrie. — Pouls plein, régulier (120 pulsations), température axillaire 36°,4.

On prescrit une potion cordiale et un lavement laudanisé.

Le 30. L'état général est le même. Douleurs assez vives dans l'abdomen sans localisation précise; 12 à 15 selles liquides, teintes de sang. Les marbrures du pied ont un peu augmenté. — Pouls 96, température 36°,4.

Le 1er juillet. La diarrhée est toujours abondante, une selle est constituée presque entièrement par du sang; douleurs abdominales continues, mais supportables; facies plus altéré; un peu de toux sans expectoration; râles sous-crépitants à la base du poumon droit, en arrière, avec une légère submatité. Le

Digitized by Google

pourtour de l'eschare est plus rouge que les jours précédents et très-sensible. — Pouls 100, température 36°.

Le 2. Pendant la visite, la malade se plaint tout à coup d'une douleur extrêmement vive dans tout l'abdomen, et est prise presque aussitôt de vomissements répétés, muqueux et bilieux. La souffrance lui arrache des cris que la moindre pression sur le ventre ne fait qu'augmenter. — Le pouls à 144, est petit, filiforme ; température 37°,4.

La diarrhée avait été moins abondante depuis hier et non teinte de sang.

On prescrit une potion avec 2 grammes de chloral. Vers deux heures de l'après-midi, les douleurs cessent ainsi que les vomissements, mais la malade tombe dans le coma et meurt dans cet état à onze heures du soir.

Voici ce que l'autopsie faite le 4 juillet, à dix heures du matin, a permis de constater :

A l'ouverture de l'abdomen, on trouve épanchée une petite quantité d'un liquide trouble, rougeâtre. La séreuse intestinale présente une arborisation peu intense, mais presque générale. Distension gazeuse des intestins, pas de perforation. La surface muqueuse est saine ; cependant il existe à la partie inférieure de l'intestin grêle, trois petites plaques noirâtres bien limitées et dues à l'infiltration sanguine ; elle disparaissent presque entièrement par le lavage.

La rate est un peu augmentée de volume ; son tissu n'est pas trop friable ; elle présente, sur son bord supérieur, une sorte de poche ouverte de la grosseur d'un petit œuf de poule. Cette poche contient encore un peu de liquide trouble, puriforme, mêlé à de la boue splénique. Le fond de la cavité paraît constitué par le tissu splénique lui-même et présente des irrégularités. Au niveau de l'ouverture, au contraire, la paroi est constituée par une sorte de feuillet membraneux lisse, assez résistant, d'un millimètre d'épaisseur, et se continuant avec l'enveloppe même de la rate.

Un peu plus bas, sur le bord postérieur, existe une autre cavité plus petite, du volume d'un dé à coudre, présentant les mêmes caractères que la première, sans le feuillet membraneux dont nous avons parlé. Diverses coupes, pratiquées sur la rate, ne permettent d'apercevoir l'oblitération d'aucun vaisseau.

Les reins sont augmentés de volume et paraissent infiltrés, rien à la coupe, sauf une teinte un peu lavée des pyramides de Malpighi.

Organes génitaux sains.

Digitized by Google

Plusieurs coupes du foie ne démontrent rien d'anormal dans cet organe.

Congestion hypostatique des poumons. Pas de tubercules, pas d'infarctus.

Les valvules du cœur sont saines ainsi que le tissu de cet organe, mais un fait digne de remarque est l'adhérence complète des deux feuillets du péricarde.

Le cerveau et la moelle ne sont pas examinés.

Une coupe, pratiquée au niveau de la malléole externe, du côté droit, à l'endroit de la brûlure, permet de constater que l'eschare comprend la peau et le tissu cellulaire, mais que l'articulation tibio-tarsienne est intacte ainsi que les parties ligamenteuses qui l'entourent.

Légère injection de la synoviale et des cartilages dans les deux articulations fémoro-tibiales.

Les deux articulations de l'épaule ne présentent rien d'anormal.

M. Liouville demande s'il ne s'agit pas d'infarctus, vu la situation des masses à la surface de l'organe; les autres organes ne contenaient-ils pas d'infarctus ?

M. Reverdin a eu la même idée que M. Liouville. Ne pourrait-on pas attribuer ces lésions à la brûlure des jambes. MM. Coze et Feltz ont signalé l'existence des infarctus à la suite des brûlures, et en ont même produit expérimentalement.

M. Pruvost pense que les infarctus n'auraient pas eu le temps de se former depuis la brûlure et d'arriver au ramollissement. Il ajoute qu'il y avait un peu de liquide séreux dans le péritoine, mais pas d'autres lésions.

X. Communication. — Voute cranienne de l'embryon. — Structure. — Premiers phénomènes de l'ossification des os qui doivent constituer la voute cranienne osseuse, par le Dr Le Courtois, ancien interne des hôpitaux (29 juillet 1870).

CHAPITRE PREMIER.

Etat de la voûte du crâne pendant la période embryonnaire. — Etat embryonnaire ou membraneux.

Lorsqu'on étudie le développement de l'embryon, les pre-

Digitized by Google

miers vestiges du crâne que l'on puisse observer se réduisent à une ébauche bien grossière. En effet, la future boîte crânienne est représentée par un simple tube rectiligne, *tube crânien primitif*, dans lequel il est impossible de distinguer une base et une voûte.

Je n'indiquerai pas ici les origines de ce tube ni la série des modifications qu'il présente jusqu'au moment où ces deux parties deviennent distinctes, je l'ai fait dans un autre travail (1).

Je me contenterai de dire qu'à la suite d'une série de modifications, le tube crânien primitif membraneux se dilate en renflements ampulliformes sur l'une de ses faces, tandis que sur l'autre il s'infléchit suivant son axe.

Dès lors la base et la voûte crânienne deviennent distinctes, non-seulement sous le rapport de la forme, mais encore sous le rapport de la structure et de l'évolution. La future base crânienne devient en effet assez promptement cartilagineuse, tandis que la voûte conserve l'aspect membraneux du tube crânien primitif et la structure du tissu embryonnaire que j'exposerai plus loin.

La *base*, ou partie infléchie du tube crânien, a été comparée à un bac ou à une baignoire (2); elle correspond aux futurs os ethmoïde, sphénoïde (à l'exception des grandes ailes), temporal (l'écaille exceptée), et occipital (à l'exception de la portion supérieure de l'écaille).

La *voûte*, beaucoup plus étendue, à développement plus rapide, correspond à la partie inégalement dilatée du tube crânien primitif. C'est elle qui doit donner naissance aux os de la voûte du crâne futur pour constituer son toit et ses parties latérales.

Cette dernière partie du crâne de l'embryon est la seule que je me propose d'étudier ici. Je la désignerai simplement sous le nom de *voûte crânienne embryonnaire*. J'en indiquerai d'abord rapidement la forme, j'en esquisserai ensuite l'historique, et je terminerai par l'exposition de sa structure.

§ 1. — *Forme de la voûte crânienne embryonnaire.*

Les renflements ampulliformes qui occupent la voûte crânienne sont de petites dilatations assez distinctes pour ressem-

(1) E. Le Courtois.—Essai sur l'anat. de la voûte du crâne pendant les périodes embryonnaire, fœtale et infantile, p. 35-40, th. de doct. Paris, 1870, in-4°.

(2) Spœndli. — Ueber den primordialschædel. Zürich, 1846, in-8. Pl.

Digitized by Google

bler à de petites vésicules transparentes, dont la forme et la situation sont différentes.

A leur intérieur se forme lentement, sous forme de revêtement des parois, la substance nerveuse qui doit constituer peu à peu les diverses parties de l'encéphale et a reçu, en raison de sa disposition vésiculeuse, le nom de *cellules ou de vésicules cérébrales*, « hirnzellen auch hirnblæschen, » par de Baër (1). A l'exemple de de Baër, M. Dursy a donné à la gaîne des vésicules cérébrales ou mieux encéphaliques, c'est-à-dire aux renflements vésiculeux de la voûte crânienne le nom de *cellules crâniennes*, « Schædelzellen » (2).

Mais le nom de cellule est employé aujourd'hui en anatomie pour désigner des parties si différentes que, pour éviter toute confusion, je ne l'emploierai pas. D'un autre côté le nom de vésicules encéphaliques, exact quand il s'agit de l'étude des origines de l'encéphale, ne me paraît point posséder la même justesse quand il faut retracer les origines de la voûte du crâne. Aussi me pardonnera-t-on, je l'espère, d'employer une désignation un peu différente de celles qui sont généralement employées, celle de *vésicules crâniennes*.

Ces vésicules considérées ordinairement d'avant en arrière, au chiffre de trois seulement d'abord, que j'appellerai *primaires*, se trouvent bientôt, par une subdivision de deux d'entre celles-ci, portées au nombre de cinq.

Je me contente de les énumérer par ordre de leur situation examinée d'avant en arrière :

1° Vésicule crânienne antérieure ou frontale primaire ;

2° Vésicule *antérieure secondaire*, généralement appelée vésicule *intermédiaire*;

3° V. crânienne moyenne, qui ne subit aucune modification ;

4° V. crânienne *postérieure primaire* ;

5° V. crânienne postérieure secondaire.

A ces cinq vésicules, placées les unes à la suite des autres et séparées par un sillon plus ou moins net, correspondent cinq vésicules encéphaliques de même nom, lesquelles correspondent à cinq régions d'abord très-rudimentaires de l'encéphale.

Je n'insisterai pas sur l'étude de ces vésicules, je renvoie

(1) K. E. von Baer. — Ueber entwickelungsgeschichte der Thiere, erster theil, p. 23, et passim. Kœnigsberg, 1828, in-4. Pl. — Du même id. Zweiter theil, p. 106, 107. 1837, in-4. Pl.

(2) Emil Dursy. — Entwicklungsgeschichte des Kopfes, p. 53. Tübingen, 1869, in-8. Atlas.

Digitized by Google

pour l'étude de leur signification et de leurs modifications morphologiques au mémoire que j'ai déjà cité (E. Le Courtois, th. cit. p. 49 à 69).

La voûte crânienne embryonnaire conserve sa forme vésiculeuse tant que la substance osseuse n'a pas fait son apparition dans le tissu qui la compose. Bien plus, même lorsque les futurs os de la voûte commencent à se dessiner sous forme de réseaux délicats, ou encore à l'époque où déjà quelques-uns prennent la forme de petites plaques osseuses, il est facile, par l'insufflation, de rendre sa forme vésiculeuse très-nette à une voûté crânienne sur laquelle les vésicules paraissent n'être plus distinctes.

Je me hâte d'arriver à l'historique des vésicules.

§ 2. — *Historique.*

Le crâne membraneux primitif n'a guère commencé à être étudié sérieusement que depuis un demi-siècle. L'embryogénie, comme on le sait, est une conquête de notre siècle, et nous la devons à l'étude de l'anatomie et de la physiologie expérimentale et comparée, ainsi qu'aux vivisections.

Parmi les anatomistes antérieurs au XIXe siècle, les uns n'ont pas su voir le crâne membraneux sur des embryons, qui cependant le présentaient à cette période ; les autres l'ont vu et se sont contentés de décrire très-rapidement sa forme. Cette seconde période commence avec Coiter au XVIe siècle seulement. Justifions par des citations précises notre proposition.

Hippocrate a eu très-probablement l'occasion d'observer chez l'embryon humain l'état membraneux du crâne, puisqu'il parle d'un enfant long de quatre doigts, né sans os, composé uniquement de chair « παιδίον σαρκῶδες τέτραδακτυλον, ἄνοστεον (1). » Mais l'illustre médecin de Cos n'indique pas l'état du crâne.

Aristote, qui le premier entreprit des expériences sur le développement du poulet, et en outre étudia l'évolution embryonnaire des poissons ovipares, se contente de faire remarquer que peu après le troisième jour de l'incubation pour le poulet, la tête est évidente « δήλη » (2), et qu'au dixième jour elle est trop grande pour le reste du corps (3). Ailleurs, il parle de l'embryon humain mâle, âgé de 40 jours, et de la dimension d'une grande

(1) Hippocratis. — Op. omnia quæ extant. De morbis vulg. lib. II, p. 1014, éd. An. Fœsio.

(2) Aristotelis. Opera, t. III, p. 108, éd. Didot. Parisiis, 1854, gr. in-8.

(3) Aristoteli, p. 107, 363.

Digitized by Google

fourmi, sans plus de détail (1), dans des termes reproduits par les médecins et les anatomistes du moyen âge, mais si vagues et si inexacts, qu'il devient fort douteux qu'il ait observé un embryon de cet âge. Le philosophe de Stagyre parle dans les mêmes termes du volume de la tête des embryons des poissons ovipares, sans indiquer la nature du crâne, qui, comme pour l'embryon du poulet, était certainement membraneux (2).

Fernel prétend avoir observé un embryon humain, dont la tête, de la dimension d'une aveline, ne présentait pas d'os (3). La lecture de la description de ce commentateur de Galien et des Arabes nous fait douter vivement qu'il ait vu un embryon aussi jeune; il nous semble qu'il a rappelé seulement la description d'Aristote. Dans la *Briefve Collection*, Ambroise Paré parle de trois ampoules pellucides, semblables aux bulles que la pluie forme en tombant dans un fleuve (4). Mais comme l'illustre chirurgien s'empresse d'ajouter que ces trois bulles sont l'origine du « cerveau, du foye et du cueur, » il est bien douteux qu'il ait voulu désigner les vésicules crâniennes.

Le compilateur André Du Laurens, ne manque pas de reproduire la même opinion à peu près dans les mêmes termes, en ajoutant qu'elles apparaissent avant toutes les autres parties. Voici le texte de cet anatomiste :

« Testamen ampullæ quasi guttæ pellucidæ bullis similes, « quas aqua pluviæ suo in flumen illapsu excitat, principium « partium cerebri, cordis, hepatis rudimenta, primæ omnium apparent » (5). Du Laurens, a-t-il observé les bulles qu'il décrit, ou bien ne fait-il que répéter une théorie en vogue à cette époque dans l'enseignement de l'école? Je pense que cette dernière opinion est la seule vraie. C'est une hypothèse qui semble née de l'hypothèse de l'ébullition de la semence imaginée par Hippocrate (6), et que le savant évêque de Ratisbonne Albert-le-Grand a essayé de mettre en harmonie avec la doctrine aristotélique (7).

(1) Aristotelis, p. 138.
(2) Aristotelis, p. 116.
(3) Ferneli. Universa medicina, p. 67, lib. VII. Brugis, 1579, in-folio.
(4) Briefve Collection de l'administration anatomique, etc., 96 fol. Paris, 1550. (Biblioth. Mazarine, n. 26, 207). Composée par A. Paré, maistre barbier, chirurgien, à Paris, fol. 26.
(5) Anatomia humani corporis, etc., lib. II, § IX, p. 76. Parisiis, 1600. In-4.
(6) Hippocrate. Œuvres complètes, édit. Littré, t. VII, p. 489. De la nature de l'enfant. Paris, in-8.
(7) Alberti Magni. Opera., t. VII, XVIII. Lugdini, 1651, fol. Et de Animal., lib. IX, fol. 91. Edit. Zimara. Venetiis, 1519, fol.

Digitized by Google

Aldrovande ne fait que commenter ce qu'Aristote avait dit des dimensions relativement exagérées de la tête de l'embryon (1).

Si, comme je le crois prudent, on ne doit attacher qu'une médiocre importance aux vagues indications d'A. Paré et d'A. Du Laurens, c'est à un élève d'Aldrovande, à V. Coiter que l'on doit attribuer la découverte et la première description du crâne vésiculeux et membraneux chez l'embryon de poulet. Cet anatomiste qui, à l'exemple de Belon (2), auteur d'une comparaison ostéologique d'un squelette humain et d'un squelette d'oiseau placés dans la même attitude verticale, eut, le premier peut-être, la hardiesse d'écrire un traité d'ostéologie comparée de l'homme et du singe (3), parle des proportions de la tête d'un embryon humain, long d'un doigt dans des termes qui révèlent sa passion pour l'anatomie comparée :

« Caput pro ratione corporis, valde magnum eratque subob « blonga figura, simiæ capiti non dissimile. »

Le premier, il a décrit la vésicule crânienne antérieure ou frontale chez l'embryon de poulet, âgé de six jours (4).

La description qu'il donne du crâne membraneux chez l'embryon de poulet, âgé de neuf jours est précise et très-exacte :

« In capite vidi tres globulos transparentes et simul avium « cerebrorum figuram efformantes » (5).

Un siècle plus tard, Langley ou Langly les signale au moins en partie, chez l'embryon, âgé de trois jours seulement (6).

Quelques années après Vesling les indique au cinquième jour de l'incubation (7).

Un siècle après Coiter, Th. Kerckrinck découvre à son tour et décrit chez l'embryon humain le crâne membraneux vésiculeux, découvert par Coiter, chez l'embryon du poulet :

(1) Ulyssi Aldrovandi Ornithologia. Francfort, 1630, fol. lib. XIV, p. 100-101.

(2) Pierre Belon (du Mans). L'histoire de la nature des oiseaux. Paris. 1555, p. 40-41.

(3) V. Coiteri Analogia ossium humanorum, simiæ caudatæ et non caudatæ. Noribergæ, 1573, fol.

(4) Volcheri Coiteri. — De ovorum gallinaceorum generationis, etc.... Noribergæ, 1575, p. 31, fol.

(5) Id., p. 34.

(6) Observationes de generatione pulli, 1655, dans Observationes et historiæ ex Harvei libello de generatione animalium excerpta, studio Schræderi, p. 142. Amstelodami, 1671, in-12.

(7) J. Veslingi. — De pullitione Ægyptiorum, etc, cap. I, Hafniæ, 1664, in-8.

Digitized by Google

« Contemplaremi caput illud, futurum cerebri totiusque hu-
« manæ sapientiæ domicilium, nihil est nisi membrana quædam
« venta seu spiritibus inflata » (1).

Au XVIIe siècle, l'étude du développement de la voûte du crâne fait tout à coup d'immenses progrès, avec Malpighi. L'anatomiste de Bologne indique très-nettement et figure les vésicules crâniennes antérieure, moyenne, postérieure, et même les deux vésicules secondaires qui viennent s'ajouter aux vésicules primitives. Mais son principal mérite est d'avoir su pénétrer une partie du secret de l'origine de la voûte, aux dépens des lames vertébrales qu'il appelle dans cette circonstance « diductæ « in dorso zonæ » (2).

Citons encore Harvey (3), G. Blasius (4) qui a copié Malpighi sans le citer, Slade (5), Sténon (6) et Haller (7).

Sans doute, grâce aux remarquables mémoires de Malpighi surtout, bien des points du développement de la voûte crânienne étaient dévoilés, mais seulement chez l'embryon du poulet.

Il restait à en pénétrer le secret chez les mammifères. L'embryon humain avait été négligé à ce point que, parmi les remarquables dessins d'embryons que nous ont légués Albinus (8), Sœmmering, nous ne trouvons chez aucun de ces embryons humains le moindre vestige de vésicules crâniennes. L'illustre Sœmmering se contente de parler du volume relativement considérable de la tête et des caractères si peu précis qui, d'après lui, pourraient servir à différencier les sexes (9).

(1) Th. Kerckringii. Anthropogeniæ ichnographia, p. 6. Amstelodami, 1841, in-4.

(2) M. Malpighi. — Op. cit. Appendix de ovo incubato, p. 3 et tabl. II, fig. 11, t. II. Londini, 1686, fol.

(3) Guill. Harwei. — Exercitationes de generatione animalium. Amstelodami, 1655, in-12.

(4) Gerardi Blasii. — Anatomia animalium, fig. Amstelodami, 1681, in-4 Postérieur de plusieurs mois à la publication à peu près identique de Malpighi.

(5) Observationes in ovis institutæ. Amstelodami, 1868, in-12.

(6) Observationes anatomicæ in ovo et pullo. In Act. Hafniæ, vol. II, p. 81.

(7) A. Haller. — Opera minora, p. 54, t, II. Lausanæ. 1767, in-4.

(8) B. S. Albini. — Academicæ annotationes, lib. I, tabl. I, v. vol. I. Leidæ, 1754, in-4.

(9) Samuelis Thomæ Sœmmering. — Icones embryonum humanorum, p. 3. Francoforti, ad mœnum, 1799, fol.

Voir aussi Böhmer, Instit. osteologicæ, tabl. I, III, Halle, 1749, 8. Wrisberg, Descriptio anatomica embryonis. Göttingæ, 1746, t. III,

Digitized by Google

Si, depuis le commencement de notre siècle seulement, les origines de la voûte du crâne ont été abordées chez l'embryon de vertébrés divers, si l'on a vu résoudre d'une manière satisfaisante cet immense problème, nous le devons à la patience et à la sagacité de Bischoff, Reichert, Wagner (1), Remak, Rathke, Kœlliker, Dursy, etc., dont les ouvrages sont bien connus.

Avant de m'occuper de la structure de la voûte crânienne embryonnaire, je ne m'arrêterai pas à décrire la distribution des vaisseaux appréciables à l'œil nu qui la parcourent. J'en ai minutieusement étudié la disposition extrêmement curieuse dans un autre travail qu'on peut consulter à ce point de vue (2).

§ 3. — *Structure de la voûte du crâne embryonnaire.*

La voûte crânienne membraneuse de l'embryon a été bien peu étudiée, et presque exclusivement au point de vue de sa forme. Sa structure a été absolument méconnue ou complétement négligée.

La plupart des physiologistes se contentent de reproduire la description et les figures des trois vésicules primaires ou celles des cinq vésicules observées après la subdivision, d'après Wagner (ouvr. cit.), Remak (3) chez le poulet (v. Longet, Physiol., t. II, p. 831, fig. 50, 51; Paris, 1860), d'après Rathke chez la couleuvre (4), ou d'après Reichert, et tout est dit sur ce point.

Les anatomistes ne semblent pas avoir poussé leurs recherches plus loin.

Voici ce que M. le professeur Sappey nous dit au sujet du crâne membraneux : « Dans la première semaine du deuxième mois de la vie intra-utérine, le crâne se présente sous la forme d'*une vésicule transparente*. La moitié supérieure de cette vésicule est constituée par du tissu conjonctif à l'état naissant,

p. 203, tab. II, dans thes. diss. de Sandifort, III, Lugduni Batavorum, 1778, in-4. — Cornelii Tricen. Observat. medico-chirurg. fasciculus, tab. V, p. 75. Lugduni Batav., 1743, in-4.

(1) R. Wagner. — Icones physiologiæ, tab. II, III, IX et XXII. Lipsiæ, 1840, fol.

(2) E. Le Courtois, th. cit., p. 69-82.

(3) Remak. — Untersuchungen über die Entwickelung der Wirbelthiere. Berlin, 1855, fol.

(4) H. Rathke. — Entwickelungsgeschichte der Natter, tab. I, V, VI. Kœnigsberg, 1839, in-4.

Digitized by Google

contenant dans le réseau de ses fibres et dans les interstices de celles-ci de nombreuses cellules. » (*Anat.*, 2e édit., t. I, p. 180 ; Paris, 1866.)

Le savant professeur n'a pas apprécié exactement la morphologie de la voûte embryonnaire qui, de très-bonne heure, présente non pas une, mais trois ou quatre vésicules, dès le premier mois (voir plus haut) ; il n'a pas été plus heureux à l'égard de la structure de la voûte embryonnaire.

Pour M. Cruveilhier, la voûte crânienne de l'embryon paraît être une membrane formée de tissu conjonctif dans l'épaisseur de laquelle un dépôt de blastème mou, composé de cellules analogues à celles du tissu conjonctif et d'une substance molle intercellulaire, précède l'apparition des noyaux osseux. (*Anat.*, 4e édit., p. 36, t. I; Paris, 1862.)

En 1847, dans une thèse très-remarquable (1), Alex.-Aug. Bidder s'exprime, au sujet de la structure de ce crâne qu'il appelle capsule du crâne, dans les termes suivants :

« Paries capsulæ, exceptis vasis, nondum distinctionem « telarum quæ postea in systemate vertebrali encephalum cir- « cumdanti animadvertitur, præbet, et maxima ex parte pari « tenuitate membraneus est.

Ailleurs, dans le même travail, le professeur Bidder est encore plus affirmatif : « Sed contendere nequaquam in animo est « in capsula revera telas omnino nondum distinctus esse.... « ossa, dura mater, pericranium aliaque certo distingui et di- « gnosci nondum possunt. » (p. 10, 17, diss. cit.)

Ainsi, pour le savant de Dorpat, on ne peut pas, dans le crâne embryonnaire, distinguer les éléments des futures enveloppes membraneuse ou osseuse de l'encéphale. C'est un vain projet que de prétendre arriver à cette détermination.

Ce vain projet, j'ai eu la témérité de le mettre à exécution. Je n'aurai pas de peine à démontrer que l'opinion de Bidder est inexacte. La voûte membraneuse, chez l'embryon de vache, ou brebis, long de 15 à 25 millimètres, chez celui du poulet âgé de 6 à 9 jours, se compose de trois membranes très-faciles à isoler les unes des autres et qui représentent incontestablement les futures enveloppes molle et osseuse de l'encéphale, et seront le point de départ du péricrâne, de la voûte osseuse et de la dure-mère.

Le savant histologiste allemand que l'on peut regarder comme

(1) Alex.-Aug. Bidder. — De cranii conformatione, p. 10, Dorpati, 1847, in-8.

Digitized by Google

l'un des plus illustres de notre époque, M. le professeur Kœlliker, a commis une erreur aussi grave que Bidder.

Pour lui, les os de la voûte naissent dans un blastème ou un tissu mou formateur (1). Ailleurs, le savant de Würzburg commet encore une aussi grave erreur quand il nous dit que :

« Dans les points du crâne où il n'existe point de cartilage, la cavité se trouve close par une membrane fibreuse (Hist., p. 276). »

A la première affirmation, je répondrai qu'un crâne composé d'un blastème ou tissu mou me paraît impossible à conserver insufflé et desséché, ainsi que j'en possède plusieurs exemples. A la seconde, je répondrai par le défi de nous montrer une trame fibreuse dans la voûte crânienne membraneuse de l'embryon de vache, brebis ou poulet.

M. le professeur Robin s'exprime, au sujet de l'ossification des os de la voûte du crâne, dans des termes analogues :

« Après le deuxième mois de la vie intra-utérine environ, l'on voit naître la substance osseuse sans cartilage préexistant dans les enveloppes alors fibreuses de la voûte crânienne » (2).

Je ne puis admettre ni la confusion des tissus ou homogénéité du crâne membraneux dont parle Bidder, ni l'existence du blastème du professeur Kœlliker, ni celle du tissu fibreux du savant de Würzburg, ni celle du tissu fibreux mou et vasculaire de notre savant professeur M. Ch. Robin.

Relativement au blastème, je demanderai quelle signification on doit attribuer à cette expression. On peut se demander si, en l'employant, on ne se paye pas simplement d'un mot.

Si je rejette les opinions émises sur l'homogénéité (Bidder), la nature soit blastématique (Kœlliker), soit fibreuse (Kœlliker, Robin), de la voûte crânienne embryonnaire, quelle structure lui attribuerai-je ?

C'est avec crainte que j'ai abordé la solution de ce problème, et c'est avec regret que je combattrai l'opinion des illustres anatomistes que j'ai cités : mais, maintenant que j'ai vu et vérifié mes observations sur des préparations sèches et fraîches, chez des embryons de mammifères et d'oiseaux, je n'hésite pas à affirmer que la *voûte crânienne membraneuse de l'embryon se compose uniquement de tissu embryonnaire vasculaire*, et qu'on n'y rencontre ni tissu cartilagineux, ni tissu fibreux ou embryoplastique, si ce n'est dans les parois de certains vaisseaux.

(1) Kœlliker. — Él. d'histol., 2e éd. franç., p. 302-303, fig. 165, Paris, 1869, in-8.

(2) Ch. Robin. — Journal de l'anat. et de la physiol., 1864, p. 593, Paris, in-8.

Digitized by Google

Structure. — Je vais décrire ce que j'ai observé sur des pièces, les unes fraîches, les autres conservées dans de l'eau alcoolisée et recueillies sur des embryons de vache ou de brebis longs de 15 à 24 millimètres.

La voûte membraneuse présente les trois couches suivantes, faciles à séparer les unes des autres à l'aide d'une aiguille courbe, après imbibition dans l'eau distillée, puis imprégnées d'une solution tantôt de carmin neutre, tantôt de carmin et d'acide picrique :

1° Couche extérieure : composée de cellules embryonnaires bien connues, les unes arrondies, les autres polygonales par pression. Cette couche est peu vasculaire ;

2° Couche intérieure : formée de cellules embryonnaires et offrant quelques capillaires fins, peu nombreux, à mailles très-larges ;

3° Couche ou lame moyenne.

Cette couche est la plus importante ; elle se compose de cellules embryonnaires et de capillaires nombreux.

Les cellules embryonnaires sont ou arrondies ou serrées les unes contre les autres et devenues polygonales par pression (pl. I, fig. 2, 3, A) ; elles forment une membrane continue. Là où les cellules ne sont pas trop pressées les unes contre les autres, elles sont séparées par une substance intercellulaire finement granulée. La forme polygonale des cellules donne à la membrane qu'elles constituent, en certains endroits, l'aspect d'une membrane épithéliale (pl. I, fig. 3, A).

Les capillaires de cette couche sont nombreux. Ils sont très-fins. Emané d'un ramuscule vasculaire, chacun d'eux s'en éloigne en se divisant, et forme un réseau à mailles de forme très-variable, ovalaires, quadrangulaires, elliptiques ou arrondies. J'ai réussi à en injecter quelques-uns. Dans les mailles de ces réseaux capillaires se trouvent accumulée une masse de cellules embryonnaires. Dans les parois de ces fins capillaires on observe des corpuscules à contenu granuleux dont le noyau se colore fortement et paraissent être des globules sanguins en voie d'évolution (pl. I, fig. 2, C.).

Les capillaires embryonnaires dont je ne rechercherai pas la formation aux dépens des cellules embryonnaires, sont recouverts par ces dernières.

La fig. 3 (pl. I, A) indique très-clairement un exemple de maille du réseau capillaire remplie de cellules embryonnaires. Dans l'intervalle de celles-ci se voit très-nettement la substance intercellulaire finement granulée.

Il me reste à examiner la signification de ces trois couches.

Digitized by Google

La première, extérieure, mince, peu vasculaire, ne peut être isolée que par petits fragments; elle paraît être plus délicate que les deux autres. Elle représente évidemment le péricrâne futur. La deuxième, en contact avec l'encéphale alors rudimentaire, moins délicate, quoique moins résistante que la suivante, représente évidemment la dure-mère future.

La troisième ou couche moyenne, plus résistante, très-vasculaire, est la couche la plus importante. C'est elle qui donnera naissance à la substance osseuse, c'est la *lame ostéogène*, comme je vais bientôt le démontrer.

Après cette description, on ne sera pas surpris de me voir repousser les opinions que j'ai d'abord indiquées et qui ont cours dans la science actuelle.

La voûte crânienne membraneuse, chez les jeunes embryons de vache, brebis, poulet, se compose uniquement de tissu embryonnaire très-vasculaire. Il en est très-probablement de même chez l'embryon humain, dont la voûte membraneuse présente dans son évolution les mêmes phénomènes morphologiques que celle des embryons que je viens d'énumérer.

CHAPITRE II

Début de la période fœtale de la voûte du crâne ou apparition de la substance osseuse.

Cette période commence au moment où la substance osseuse apparaît dans le tissu de la voûte membraneuse formée par le tissu embryonnaire que je viens d'étudier.

§ 1. — *Mécanisme de l'ossification.*

L'étude de l'ossification de la voûte du crâne de l'embryon se rattache intimement à l'étude de l'ossification en général. Cela est si vrai que, selon la théorie prédominante, on a attribué à cette ossification une marche différente. J'énumérerai les diverses théories qui ont été émises à ce sujet; mais, libre de toute école et de tout système, je les repousserai toutes également, parce que toutes, ainsi que je le démontrerai, sont en désaccord avec les faits. L'observation répétée et variée sera ici mon seul guide, et si, comme pour la structure du crâne embryonnaire, je me sépare de maîtres illustres, ce sera sans hésiter, mais avec regret.

Digitized by Google

Les diverses théories qui ont été appliquées à l'ossification de la voûte crânienne peuvent se ramener aux trois suivantes :

1° Ossification dans du cartilage ;

2° Ossification dans du tissu fibreux ou conjonctif ;

3° Ossification dans du blastème.

1° *Ossification dans du cartilage.* — Cette théorie, applicable à la formation de la plupart des os du squelette, n'est point admissible quand il s'agit de la formation des pièces qui composent la voûte crânienne osseuse.

Elle a été soutenue cependant par Albinus (1).

M. le professeur Robin a, pendant quelques années, professé que les os de la voûte du crâne se développent dans une trame cartilagineuse formée en petite quantité à la fois, et aussitôt envahie par la substance osseuse (2). Ce procédé d'ossification avait reçu le nom d'*ossification par envahissement.* Il est aujourd'hui abandonné avec raison par son savant auteur (3).

M. Alex. Bidder a également admis que les os de la voûte crânienne se forment dans du cartilage (4), il a même représenté dans son travail ce tissu prétendu cartilagineux, d'après ses qualités de tissu hyalin et homogène et l'existence des corpuscules du cartilage « tantôt disséminés dans la matière hyaline fondamentale, tantôt oblongs et disposés en séries parallèles au grand diamètre de la capsule crânienne » (5). C'est dans ce tissu que la substance osseuse de la voûte se formerait, par le même procédé que celui qui est observé pour le reste du squelette (th. cit. p. 45). Il n'en est rien, et je le démontrerai bientôt.

L'erreur de M. Bidder se rattache à une théorie étrange de Jacobson dont je dois dire quelques mots. Séduit par les travaux dus à de Baer qui le premier avait signalé chez les poissons osseux la coexistence d'un crâne osseux et d'un crâne cartilagineux (6), coexistence découverte plus tard chez les batraciens anoures par Dugès (7), Jacobson avait cru rencontrer chez

(1) B. S. Albini. — Icones ossium fœtus humani, p. 150. Leidæ, 1737, in-4.

(2) Ch. Robin. — Mém. Soc. biologie, p. 119, t. II, 1850, in-8.

(3) Id. — Journal de l'anat. et physiol. ; p. 593-594, Paris, 1864, in-8.

(4) Alex.-Aug Bidder. — De cranii conformatione; p. 45, fig. 14, 15, 16, 17, Dorpati, 1847, in-8.

(5) Id. — Th. cit., p. 27-28.

(6) Von Baer. — Meckel's Archiv, 1826, p. 371.

(7) Dugès. — Recherches sur l'ostéologie et la myologie des Batraciens, Paris, 1834, in-4.

Digitized by Google

les fœtus des mammifères les vestiges d'un crâne cartilagineux analogue au crâne cartilagineux de certains poissons et batraciens. Il lui était dès lors bien facile d'édifier une théorie et il n'y manqua pas.

D'après Jacobson, le crâne est d'abord entièrement cartilagineux, c'est le crâne *primordial*. Mais les parties qui le composent n'ont pas la même évolution. A la base du crâne, il persiste et constitue pour l'occipital, le sphénoïde et l'ethmoïde un véritable cartilage préformé, au sein duquel se développe le tissu osseux. A la voûte, au contraire, la partie cartilagineuse du crâne primordial s'atrophie progressivement ; en dehors d'elle se forme une membrane spéciale dans laquelle se développent les os de la voûte du crâne. Ces os développés en dehors du crâne primordial qui s'efface peu à peu à la voûte, mais dont on retrouve toujours des vestiges à la face interne de os du crâne, sont de véritables os de recouvrement ou de revêtement (1). Vraie quand il s'agit des poissons osseux et de batraciens anoures cette théorie est inapplicable au développement des embryons de mammifères. Les assertions sur lesquelles elle repose sont toutes inexactes. Personne ne croit plus aujourd'hui à ce prétendu crâne primordial cartilagineux qui existe bien à la base, mais qu'aucun anatomiste n'a jamais observé à la voûte chez les embryons ou les fœtus des mammifères.

L'erreur de Jacobson a été cependant partagée par Stannius (2). Malgré les protestations que Reichert fit entendre contre elle dès 1828 (3), protestations que plus tard il reproduisit dans la thèse d'un de ses élèves (Bidder, th. cit. passim.), la théorie de Jacobson n'a point cessé d'être admirée en Allemagne comme une grande découverte.

Je retrouve les traces de cette étrange admiration dans le traité du *Développement* de Kœlliker (4). Je retrouve la même théorie reproduite, avec quelques modifications concernant la

(1) Jacobson. — Forhaudlingar vid de Skandinaviska Naturforskarnes tredje Mœte i Stockholm, 13-19, Juli, 1842. — Et Müll. Arch., 1844, p. 36.

(2) Stannius und Siebold. — Lehrbuch der wergleichenden Anatomie, p. 20-21. Berlin, 1846-47, in-8. — Trad. par Spring et Lacordaire. Paris 1852, p. 18, t. II.

(3) Reichert. — Entwickelungsgeschichte des Kopfes der nakten Amphibien nebst den Bildungsgesetzen des Wirbelthier-Kopfes, p. 213-230, tab. III, Kœnigsberg, 1838. in-4.

(4) Kœlliker. — Entwicklungsgeschichte des Menschen, p. 197-198, 203. Leipzig, 1861, in-8.

Digitized by Google

voûte cartilagineuse qu'il n'admet pas, dans l'ouvrage d'histologie plus récent du même auteur (1). Malgré l'obscurité et l'incertitude de la description de l'histologiste de Würzburg, il est facile de reconnaître l'influence de la théorie de Jacobson. Comme ce dernier, Kœlliker donne aux os de la voûte crânienne le nom d'*os recouvrant* ou de revêtement (histol. cit. p. 301); comme lui encore, il prétend que ces os se développent en dehors du crâne que j'ai appelé embryonnaire et dont il a méconnu le rôle et la véritable structure. Il est facile maintenant de comprendre pourquoi je n'ai pas employé le nom de crâne primordial, si répandu dans la littérature allemande.

2° *Ossification dans le tissu fibreux ou conjonctif.* — Dans un passage de son *Traité d'histologie*, M. Kœlliker semble attribuer à la voûte crânienne ce mode d'ossification. En effet, il déclare que « dans les points du crâne où il n'existe point de cartilage, la cavité se trouve close par *une membrane fibreuse*, qui n'est autre chose que la capsule primordiale développée. » Mais, plus loin, il nous dit que « les os crâniens (de la voûte) se développent aux dépens d'une petite lamelle de tissu mou, » formé sur place en petite quantité. (*Histol.* cit., p. 301.)

Quoique le professeur de Würzburg ne me paraisse point fixé sur le mécanisme de l'ossification de la voûte crânienne embryonnaire, bien que ses déclarations sur ce sujet ne soient point très-précises, cependant il me semble devoir être rangé de préférence parmi les partisans de l'ossification de la voûte dans un blastème. Comment comprendre autrement l'ossification d'une petite lamelle du tissu mou (ouvr. cit. p. 301), formé en dehors du crâne primordial (p. 300, id.)? Je n'insisterai donc pas.

D'après ses plus récentes publications, M, le professeur Ch. Robin déclare que les os de la voûte crânienne naissent, sans cartilage préexistant, « dans les enveloppes *alors fibreuses* de la voûte crânienne..., de telle manière que, dès leur origine, ces os sont plongés dans un tissu *fibreux mou* et vasculaire dont ils conservent une lamelle à leur face interne (2). » Notre savant histologiste est donc, pour la voûte crânienne, partisan de l'ossification dans le tissu fibreux.

Dans leur savant traité d'ostéologie, MM. Rambaud et Ch. Re-

(1) Kœlliker. Eléments d'histol. hum. Trad. M. Sée, 2e éd. française, p. 267, 300, Paris, 1869, in-8,

(2) Journal de l'anat. et de la physiol., etc., p. 592, 593, 1864. Paris, 1864, in-8.

Digitized by Google

nault (1) adoptent pour l'ossification de la voûte crânienne membraneuse embryonnaire, la théorie que M. le professeur H. Müller a victorieusement attribuée à l'ossification dans le cartilage (2). Voici ce que disent MM. Rambaud et Ch. Renault :

« Relativement à ces éléments (médullocèles)..., quels sont leur origine, leur mode de formation? Ils doivent provenir des éléments que nous avons rencontrés sur la limite de l'ossification, et nous n'avons là en principe que le cartilage et le dépôt terreux. Il est probable que sur ce point il y a un ramollissement d'une substance précédente, et que, des matériaux résultant de ce ramollissement, se forment les cellules dont nous avons parlé (ouvr. cit., p. 61, 62, pl. III, fig. 3). »

M. le professeur Sappey s'exprime sur le même sujet dans les termes suivants :

« Dans la première semaine du deuxième mois de la vie intra-utérine, le crâne se présente sous la forme d'une vésicule transparente. La moitié supérieure de cette vésicule est constituée par du tissu *conjonctif* à l'état naissant, contenant dans le réseau de ses fibres et dans les intestins de celles-ci de nombreuses cellules.... La *membrane conjonctive* donne naissance.... à toute cette partie du crâne qui recouvre, à la manière d'un casque, la convexité du cerveau (3). »

Il m'est impossible d'accepter l'une des opinions que je viens d'exposer. Il n'existe pas de trame fibreuse dans la voûte crânienne membraneuse de l'embryon. Quant à l'opinion de M. le professeur Kœlliker, elle est plus délicate à examiner. Si l'illustre histologiste a voulu désigner sous le nom de tissu mou, le tissu embryonnaire, je suis surpris qu'il l'ait désigné si vaguement. Si je ne me trompe, il a vu seulement le tissu embryonnaire contenu dans les réseaux d'ossification. S'il a voulu parler d'un blastème, je me demande de quel blastème il a entendu parler. A-t-il voulu parler d'un tissu mou à éléments peu distincts? Je répondrai que les éléments cellulaires de la voûte crânienne membraneuse embryonnaire sont très-distincts. A-t-il voulu parler du blastème, ou liquide formateur tel que Schleiden l'a défini? Je repousserai avec la même éner-

(1) A. Rambaud et Ch. Renault. — Origine et développement des os, p. 61, 62, et tab. III, f. 3. Paris, 1864, in-8, atlas, in-4.

(2) H. Müller. — Ueber die Entwickelung der Knochensubstanzn. B. ü. d. Bau Rachitischer Knochen. Leipzig, 1858, in-8.

(3) Ph. C. Sappey. — Anat. descript., 2e éd., p. 180, t. I, Paris, 1866, in-8.

Digitized by Google

gie cette dernière opinion, et, dans le paragraphe qui va suivre, j'exposerai les motifs qui me la font rejeter.

3. *Théorie de l'ossification dans un blastème.* — Cette théorie se rattache à une théorie d'embryogénie générale dont je dois dire quelques mots.

Lorsque Schleiden (1) proclama la formation de cellules de toute pièce, chez les végétaux, Schwann s'empressa d'appliquer cette théorie à la physiologie et à l'anatomie humaines (2). D'après les deux savants que je viens de nommer, les cellules naîtraient au sein d'une substance homogène, sans structure, appelée cytoblastème (κύτος, cavité, et βλαστημα, production), ou simplement blastème. M. Ch. Robin désigne sous ce nom des substances amorphes liquides ou semi-liquides, qui donnent naissance à des éléments figurés. La théorie des blastèmes est une véritable génération spontanée de cellules.

On a cru pouvoir invoquer parfois, en faveur de la théorie de la génération spontanée des cellules des tissus, la théorie chimique d'Ascherson (Muller's Archiv., 1852), appuyée par Panum (3). Mais cette dernière ne me paraît pas avoir été appliquée à l'ossification de la voûte du crâne. Le règne de ces pseudo-cellules a du reste été bien éphémère.

Si la théorie des blastèmes a eu de nombreux adversaires, elle a eu aussi des partisans. Elle a été appuyée par les recherches de M. le professeur C. Vogt (1841, 1842), attaquée par Reichert (4) et M. le professeur Kœlliker (5).

Grâce à Remak qui est venu nier la formation libre des cellules (6), grâce surtout aux recherches d'anatomie pathologique de M. le professeur Virchow, la théorie de la formation libre des cellules dans un blastème ou dans un cytoblastème a beaucoup perdu de sa faveur.

Le professeur Rathke (7) a professé cette théorie pour l'ossification d'os crâniens qui me paraissent être ceux de la voûte. M. le professeur Rouget a fait intervenir dans la formation des

(1) Ueber Phytogenesis, Müller's Archiv, 1838, p. 137.

(2) Mikroskopische Untersuchungen über die Uebereinstimmung in der Structur der Pflanzen und der Thiere. Berlin, 1839.

(3) Arch. f. Anat., path., p. 2.

(4) M. B. Reichert. — Das Entwickelungsleben im Wirbelthier-Reich, p. 155. Berlin, 1840, in-4. Pl.

(5) A. Kœlliker. —Entwickl. der Cephalopoden, p. 11, 129, 140.

(6) Remak. — Müll. Archiv, 1852.

(7) H. Rathke. — Entwickelungsgeschichte de Natter, p. 107 Kœnigsberg 1839, in-4.

Digitized by Google

os de la voûte du crâne un blastème. Voici en quels termes s'exprime le savant physiologiste :

« Un blastème *homogène et transparent* s'est graduellement épanché dans la *substance conjonctive granuleuse et fibroïde* ou *fibreuse*, puis, dans ce blastème lui-même, se sont déposés les éléments de l'ossification (1). »

Ainsi M. le professeur Rouget admet que les os de la voûte crânienne se forment dans une membrane fibreuse ou fibroïde (Mém. cit. p. 20), membrane qui lui paraît être probablement « une dépendance des couches musculaires, peut-être une lame aponévrotique du muscle temporal (Mém. cit., p. 58). » Il n'est partisan de la théorie du blastème que pour le faire intervenir comme élément, important sans doute, mais formé secondairement dans une membrane préexistante.

M. le professeur Kœlliker admet-il le blastème comme source de formation des os du crâne? La division des os, telle qu'il l'expose, ne laisse à ce sujet aucun doute. Le premier groupe comprend les os primitifs; le second renferme « ceux qui se développent dans un blastème mou, et n'offrent d'abord qu'une origine très restreinte (os secondaires). » (Élém. d'histol. cit. 2e éd. franç., p. 275.)

Voici en quels termes cet histologiste décrit ce blastème : Le tissu formateur de ces os, différent de celui des os primitifs, ne se développe successivement et dans une couche fondamentale membraneuse qu'à l'époque où il doit être envahi par l'ossification; par conséquent il n'existe jamais en grande quantité à la fois. (Id. p. 301.) (2).

L'opinion du professeur de Würzburg est très-analogue à celle de M. le professeur Rouget, car d'une part il admet que la voûte du crâne est formée par une membrane fibreuse (Histol. cit. p. 276), et d'autre part il fait intervenir un blastème mou, indépendant du crâne primordial, et situé entre lui et le système musculaire (Histol. cit. p. 300.)

Le nom de blastème devrait être banni de la science. Que n'a-t-on pas désigné avec cette expression? Après le blastème liquide ou semi-liquide homogène de Schleiden, n'avons-nous

(1) Ch. Rouget. — Développement et structure du système osseux, p. 20. Paris, 1856, in-8.

(2) On peut voir ce que l'on entend par ces divers blastèmes, dans la très-remarquable thèse de M. le professeur Rouget (Développement et structure du système osseux, Paris, 1856, in-8), blastèmes : homogène (p. 20), amorphe (p. 24), conjonctif fibroïde et granuleux (p. 18), fibroïde (p. 28), membraneux (p. 20).

Digitized by Google

pas eu le blastème membraneux, le blastème fibroïde, le blastème composé de cellules et substance intercellulaire! N'est-il pas temps de faire cesser cette confusion? N'est-il pas évident que cette expression mérite la même estime que cet *état muqueux* des anciens anatomistes dont le nom cachait une ignorance complète de la nature du tissu embryonnaire qu'on avait sous les yeux!

Les travaux de Remak et du professeur Virchow ont d'ailleurs porté une grave atteinte à la théorie de la génération spontanée des cellules, et aujourd'hui la plupart des histologistes acceptent la conclusion de Remak « *omnis cellula a cellula.* »

Je suis obligé de repousser également les trois théories que je viens d'exposer : la première, parce qu'il n'existe pas de cartilage dans la voûte membraneuse crânienne de l'embryon ; la seconde, parce qu'on n'y trouve pas une lame de tissu conjonctif ; la troisième enfin, parce que la présence du blastème est encore à y démontrer et que l'existence du tissu embryonnaire vasculaire y est si facile à constater.

La théorie que je vais exposer, ou plutôt les faits que j'ai observés dans l'ossification de la voûte du crâne et que je vais décrire, me conduiront à une théorie nouvelle, à la théorie de la *formation osseuse dans le tissu embryonnaire primordial.*

Après avoir étudié plus de cent crânes d'embryons appartenant à diverses espèces de vertébrés, et surtout aux espèces ovine et bovine, les uns à l'état frais et sans intervention de réactif chimique d'aucune espèce, les autres soumis à l'action de solutions de carmin, neutres ou acides (acide picrique), soit à l'état frais, soit desséchés après insufflation, je suis obligé de déclarer qu'il m'est impossible de considérer comme applicable à l'ossification du crâne la théorie que M. le professeur Müller de Würzburg a si judicieusement énoncée en 1857 pour l'ossification des os précédés de cartilage (1).

On sait que, dans cette théorie, il est admis que le travail de l'ossification consiste dans la dissolution de la substance fondamentale du cartilage, la prolifération des éléments cellulaires de celui-ci, prolifération dont la conséquence est la naissance d'un tissu embryonnaire dans lequel se développe la substance osseuse.

Les phénomènes que j'ai observés dans la formation des os de la voûte crânienne sont tout différents. Je suis donc obligé

(1) H. Müller. — Entwickelung der Knochensubstanz. Leipzig, 1858 in-8.

Digitized by Google

de repousser, pour cette circonstance, une théorie généralement admise pour d'autres régions du squelette, mais inapplicable ici, quoi qu'en pensent d'éminents anatomistes.

Je me vois obligé de repousser également, et c'est avec regret, l'application de cette théorie à la formation des os de la voûte du crâne, par MM. Rambaud et Ch. Renault (ouvr. cit., p. 61-62), et par un histologiste éminent, M. Ranvier, auquel on doit d'intéressantes découvertes (1).

En effet, je n'ai observé ni la dissolution de la substance fondamentale, ni la prolifération cellulaire aboutissant à la formation d'un tissu embryonnaire dont les éléments, à leur tour serviraient à former la substance osseuse.

Ce que j'ai vu est bien différent. Au lieu de la *dissolution* de la substance fondamentale du tissu que doit envahir l'ossification, j'ai constaté sa *persistance*. Au lieu de formation d'éléments cellulaires différents de ceux qui existent dans la substance fondamentale, j'ai vu la substance fondamentale représentée ici par le tissu embryonnaire primordial que j'ai décrit plus haut (V. p. 451, et th. de doct. cit., p. 86-88), que tous les anatomistes ont ignoré ou méconnu jusqu'ici, dont on a fait tour à tour un blastème (Kœlliker, Rouget), un tissu fibreux ordinaire (2) ou fibreux mou et vasculaire (Robin, *Journal de l'anat. et physiol.*, t. I, p. 593, 1864), ou même un tissu cartilagineux (3), j'ai vu ce tissu embryonnaire recevoir les premiers dépôts de calcification, entourer ceux-ci, remplir les mailles des réseaux qu'ils présentent et contribuer, comme je vais le montrer, à la formation des os de la voûte du crâne.

Les résultats de mes recherches sont moins en désaccord avec ceux qui ont été obtenus par Sharpey et M. Gegenbaur. Mais je ne puis partager entièrement l'opinion de ces deux anatomistes, car, pour le premier, l'ossification se fait dans une membrane fibreuse à son premier stade de développement : « fibrous mem-« brane in an early stage of developement (4). »

(1) Ranvier. — Consid. sur le développement du tissu osseux, th. doct, 1865, Paris, in-8. — V. aussi Cornil et Ranvier, Manuel d'histol. pathol., p. 22, Paris, 1869.

(2) Kœlliker. — Él. d'histol., p. 275-276, trad. franç., 2e éd. Paris, 1869, in-8.

(3) A. Bidder. — De cranii conformatione, p. 27-28. Dorpati, 1847, fig. 14, 1847, in-8.

(4) Elements of Anatomy, by J. Ouain, sixth édition by W. Sharpey and G. Ellis, tab. I, p. 128, London, 1856, in-8.

Digitized by Google

Pour le second, c'est une ossification directe du tissu fibreux : « eine directe Verknocherung von Bindegewebe (1). »

On trouve bien, dans la membrane qui doit recevoir le dépôt d'ossification, en certains points, un réseau de tissu fibroïde, mais cette circonstance ne me paraît pas devoir permettre d'en faire une membrane fibreuse à son premier stade de développement, ni d'en considérer l'ossification comme une ossification directe de tissu fibreux.

Le travail de l'ossification de la voûte du crâne se fait exclusivement dans la lame moyenne, que pour ce motif j'ai appelée *lame ostéogène* (V. plus haut) de la voûte membraneuse du crâne de l'embryon. J'ai démontré que cette lame se compose, chez l'embryon, uniquement de tissu embryonnaire primordial parcouru par un réseau de vaisseaux capillaires (V. Pl. I, fig. 2 et 3).

Ce tissu embryonnaire s'ossifie-t-il directement? C'est là une question difficile à résoudre sur laquelle j'aurai l'occasion de donner plus loin mon opinion avec plus d'à-propos.

Je vais d'abord indiquer ce que l'on observe à la région frontale d'un embryon de brebis très-jeune, d'une longueur totale, du vertex à la queue, de 40 à 45 millimètres.

A cette époque, l'ossification commence à devenir visible à l'œil nu sous la forme d'un réseau élégant et très-délicat. Sa forme rappelle assez bien le « *canevas de dentelle sans broderie*, » auquel l'a comparé Béclard (2), et, en certains points, il rappelle plus exactement encore peut-être le réseau capillaire (Pl. I, fig 3) de la voûte embryonnaire.

Cette disposition réticulée, commune, à leur origine, à tous les os de la voûte crânienne, paraît avoir été signalée pour la première fois par Malpighi (3).

On comprendra dès lors, sans qu'il me soit nécessaire d'insister, que le terme de *points d'ossification* ne convient nullement à l'ossification de la voûte du crâne, et qu'il devrait être abandonné. Au lieu de ce terme inexact, je me servirai des termes de *réseau central d'ossification*.

Dans les descriptions des divers phénomènes de l'ossification de la voûte, je vais examiner successivement :

(1) C. Gegenbaur. — Jenaische Zeitschrift für Medicin und Naturwissenschaft, Dritter Band, § 228, tab. III, fig. 4. Leipzig, 1867-68. V. aussi même recueil, t. I, p. 207-218, Leipzig. 1864, in-8.

(2) Béclard. — Nouv. Journal de méd., 1819, p. 327.

(3) M. Malpighi. — Op. omnia. Lugduni Batav., p. 47, t. III, 1743 n-8.

Digitized by Google

1° Le réseau central d'ossification;

2° Les fibres de réseau en rapport immédiat avec ce réseau ; ou réseau périphérique;

3° Les fibres terminales;

4° Les îlots de calcification;

5° Les espaces médullaires;

6° Ostéoblastes et ostéoplastes.

1° *Réseau central d'ossification.* — Dans les points où l'ossification semble le plus avancée, chez les jeunes embryons dont j'ai donné la longueur, faute de pouvoir préciser leur âge, on trouve un réseau à mailles plus ou moins larges et remplies de cellules embryonnaires ordinaires. Les travées qui le composent présentent elles-mêmes un lâcis singulier de petites trabécules disposées en forme de petites poutres ou de petits ponts. C'est un réseau de calcification à mailles étroites dans lesquelles on retrouve en grande quantité les cellules embryonnaires. Ce sont de véritables petits espaces médullaires creusés dans les travées elles-mêmes.

2° *Fibres de réseau en rapport direct avec le réseau central.* — Du bord du réseau central d'ossification s'élancent, dans la membrane formée de tissu embryonnaire, des trabécules plus ou moins grêles, comparables à des tiges élégantes. Sur ces trabécules, en général assez étroites, on trouve ici une calcification uniforme, là une calcification réticulée à espaces médullaires étroits.

Des bords de ces trabécules, assez éloignées les unes des autres, se portent, vers les trabécules les plus voisines de petits ponts ou trabécules, les unes étroites et arrondies, les autres aplaties, élargies et plus ou moins réticulées.

De cette disposition résulte la formation d'un nouveau réseau qu'on pourrait appeler *réseau d'ossification ou mieux de calcification secondaire ou périphérique.*

Ce réseau forme le plus souvent des sériées d'arcades assez régulières plus ou moins nombreuses. Les larges mailles, de forme variée qu'il présente, sont de véritables *espaces médullaires* comblés par la membrane embryonnaire primordiale qui compose la voûte crânienne de l'embryon.

3° *Fibres terminales du réseau secondaire.* — Ces fibres émanent de la périphérie du réseau précédent. Ce sont des fibres en voie de calcification (1).

(1) La plupart des réseaux de calcification, surtout ceux qui sont périphériques, rappellent assez exactement la disposition du réseau des capillaires de la voûte crânienne embryonnaire. Cette ressemblance est frappante.

Digitized by Google

La partie de ces fibres qui tient au réseau secondaire est uniformément calcifiée, si la fibre est étroite. Dans le cas contraire, elle offre en général une forme réticulée et renferme dans les mailles qu'elle présente des cellules embryonnaires.

Enfin, ces fibres cessent d'être calcifiées, pour prendre une disposition vaguement fibroïde (Pl. II, fig. 3, B' et Pl. I, fig. 1, B').

Ce petit faisceau de tissu fibroïde semble se dissocier peu à peu pour prendre une disposition réticulée, et présenter dans des mailles assez étroites des cellules embryonnaires.

Il arrive assez souvent que le faisceau fibroïde réticulé se reconstitue en faisceau d'aspect arrondi, mais ne tarde pas à se dissocier de nouveau sous forme d'un renflement arrondi et constitué soit par un réseau rempli de cellules embryonnaires soit par un *ilot de calcification.*

En dernier lieu, il peut arriver que le faisceau reprenne son étroitesse primitive et se termine librement dans la membrane embryonnaire sous forme d'un pinceau fibrillaire vaguement réticulé.

Mais le plus souvent il se termine en s'anastomosant avec une fibre terminale voisine ou se bifurque, envoie une anastomose à une fibre voisine et se termine librement par la seconde branche de bifurcation.

Comme on le voit la disposition des fibres terminales est extrêmement variée.

Il n'est pas rare d'observer un îlot de calcification vers l'extrémité terminale d'une fibre quand cette extrémité reste isolée des fibres voisines (1).

4° *Ilots de calcification.*—Les îlots de calcification isolés que j'ai signalés et qu'on peut séparer (Pl. II, fig. 1, bb) sont arrondis en forme de petits grains ou allongés. Généralement disséminés sur le trajet des fibres des divers réseaux, ou même sur le bord des travées, ils peuvent offrir les dispositions les plus variées (Pl. II, fig. 1 à 4, bb).

Tantôt ils sont presque entièrement confondus avec les travées, les trabécules ou les fibres des réseaux, tantôt au contraire on les trouve reliés à ces divers éléments par un

(1) Les fibres terminales des trabécules sont appelées *fibres perforantes* par plusieurs anatomistes, Gegenbaur, M. Ranvier. Sharpey a décrit sous ce nom des fibres émanées du périoste (V. Anatomy by Quain, p. 120, London, 1856), et bien différentes. Je crois dans ce cas à une confusion de termes.

Digitized by Google

faisceau fibrillaire étroit composé de tissu fibroïde (Pl. II, fig. 4 B').

5° *Espaces médullaires.* — Je m'arrêterai peu à la description des espaces médullaires. Leur forme et leur étendue sont extrêmement variées. Tous sont remplis par une masse de cellules embryonnaires. D'où viennent ces cellules embryonnaires? Serait-ce d'un élément cellulaire voisin fibreux ou autre? Je ne le crois pas, du moins quand il est question des espaces médullaires observés au début de l'ossification. Leur origine me semble bien simple. N'avons-nous pas à la voûte crânienne, avant l'apparition de toute espèce de calcification ou ossification, une trame membraneuse composée d'une multitude de cellules embryonnaires? C'est là qu'il me semble le plus légitime de chercher l'origine des cellules embryonnaires qui comblent les espaces appelés ordinairement médullaires. Comment d'ailleurs les faire provenir d'éléments cellulaires d'un tissu fibreux qu'on n'y rencontre pas.

Est-il vraisemblable d'en attribuer la formation à ce tissu fibroïde que j'ai décrit? Il me suffit de faire observer qu'il dérive lui-même de cette cellule embryonnaire qui constitue la voûte crânienne de l'embryon, et qu'au lieu d'en être le générateur, il en est le produit.

Mais qu'on ne se méprenne point sur ma pensée, car je ne parle ici que du tissu médullaire ou embryonnaire du début de l'ossification, non point de celui qu'on observe chez les fœtus plus ou moins âgés.

Il me resterait à examiner comment ils se comblent à cette époque. C'est une question que j'examinerai plus loin, car elle se rattache au procédé de l'ossification considéré en général.

Ostéoblastes et ostéoplastes. — Sous le nom d'ostéoblaste, R. Maier (1) a décrit le premier des cellules d'aspect épithélial, arrondies, polygonales ou irrégulières, sans membrane distincte, contenant un protoplasma finement granuleux et un ou plusieurs noyaux. Leur diamètre est très-variable et oscille entre 20-80μ. On les trouve à la périphérie des espaces médullaires ou encore le long des travées des réseaux. Pl. I, fig. 1, A,C).

Doit-on les considérer comme de simples cellules embryonnaires, ou bien avec MM. Kœlliker et Gegenbaur (*Journ. d'Iéna*, t. III, tab. 8, fig. 5, 1867), comme des cellules *ostéogènes*. C'est une question que je ne saurais trancher.

(1) R. Maier. — Das Wachsthum der knochen nach der Dicke. Freiburg im Brisgau, 1856.

Digitized by Google

Je me contenterai de dire que j'ai observé sur certaines travées des corpuscules clairs, d'aspect vésiculeux, comme incrustés dans le tissu de calcification, que quelques-uns paraissaient présenter sur leur bord des rudiments de canalicules osseux, que dans leur voisinage on observait des ostéoplastes en évolution (Pl. II, fig. 1-4, o,O).

Je dois ajouter qu'il est facile de prendre sur certaines travées pour des ostéoblastes à noyaux de petits espaces médullaires contenant des débris de cellules embryonnaires.

Quant aux ostéoplastes, ils existent à une époque très-peu éloignée du début de la calcification.

Maintenant il me resterait à examiner quel est le procédé intime de l'ossification, si le tissu embryonnaire concourt à la formation de la substance osseuse directement, ou s'il existe un intermédiaire entre ce tissu et l'élément qui reçoit la substance osseuse.

A en juger d'après les phénomènes qui se passent dans les réseaux d'ossification, à en juger aussi d'après l'existence de faisceaux fibroïdes réticulés ou fasciculés qui traversent en diagonale un certain nombre d'espaces médullaires, il semblerait légitime de faire de l'ossification de la voûte crânienne une ossification dans un tissu fibroïde formé en petites quantités à la fois dans une membrane composée de tissu embryonnaire.

Je ne m'arrêterai pas plus longtemps à examiner cette question sur laquelle tant d'erreurs ont été exprimées.

Il me suffit d'avoir démontré que les os de la voûte crânienne se développent dans la lame moyenne de la voûte membraneuse de l'embryon, c'est-à-dire dans une trame formée de tissu embryonnaire et non point dans une membrane formée du tissu fibreux. Je crois avoir démontré également que le tissu embryonnaire des espaces médullaires ne peut provenir de tissu fibreux et que l'ossification de la voûte crânienne au sein d'une membrane composée de tissu embryonnaire constitue une curieuse exception aux procédés de l'ossification généralement enseignés dans les ouvrages d'histologie et d'anatomie regardés comme classiques.

Je dois ajouter aussi que le nom d'os secondaires, recouvrants ou de revêtement, conservé encore par M. Kœlliker devrait être abandonné. S'il existe des os auxquels le nom d'*os primitifs* doit être attribué, à coup sûr, c'est à ces os de la voûte crânienne développés au sein du tissu embryonnaire primordial.

L'ossification, ou pour parler plus rigoureusement, la calcifi-

Digitized by Google

cation qui la précède se fait-elle partout et dès le début constamment sous la forme de ces petits îlots ou grains, soit arrondis, soit légèrement allongés que je crois être le premier à signaler (Pl. I et II, *b, b, b*)?

Ce fait me paraît très-probable, mais je ne puis encore l'affirmer.

Je me contente, pour le moment, d'avoir démontré la véritable structure de la voûte crânienne de l'embryon, la vraie nature du tissu au sein duquel se développent les os qui plus tard constituent cette voûte chez le fœtus et les principales conditions de l'apparition de la substance osseuse.

Occupé à poursuivre cette étude, je pourrai bientôt, je l'espère, en compléter la description. Ma réserve, pour le moment, est facile à comprendre dans des recherches aussi délicates.

La différence ou plutôt l'opposition absolue qui existe entre mes conclusions et celles qui ont été publiées jusqu'ici par les plus éminents anatomistes, dans des ouvrages devenus classiques, me fait une nécessité de rappeler l'opinion de l'histologiste qui fait loi à notre époque dans les questions de développement des tissus.

Selon M. Kœlliker, dont l'opinion sur ce sujet ne me semble ni bien fixée ni très-nettement exprimée (comp. le traité du développement et l'histologie de cet auteur), l'ossification de la voûte crânienne s'effectuerait tout autrement que je l'ai observé. Voici les termes mêmes de sa description :

« Ces *os recouvrants* (Deckknochen), os pariétaux, frontaux, nasaux, écaille temporale, partie supérieure de l'écaille occipitale, etc., naissent au contraire d'un *feuillet extérieur* qui s'étend immédiatement sur le crâne primordial. Ils ne sont pas *membraneux préformés*, mais au contraire se développent par de petits commencements non déterminés morphologiquement ni à éléments clairement limités (1). »

Et ailleurs, dans une publication plus récente, le même histologiste nous fait la déclaration suivante, également contraire, selon moi, à la réalité :

« Ces os, qu'on peut appeler *secondaires, recouvrants ou de revêtement*, se développent *indépendamment du crâne primordial*, entre lui et le système musculaire,.... et *seulement après le crâne primordial* (2), dans un dépôt très-limité de *blastème mou* com-

(1) A. Kœlliker. — Entwicklungsgeschichte der Menschen und der hœheren Thiere, p. 201-202. Leipzig, 1861, in-8.

(2) Id. — Eléments d'histol., 2e trad. franç., p. 300-301. Paris, 1869, in-8.

Digitized by Google

posé d'une substance *fondamentale ou interstitielle fibroïde et d'ostéoblastes* (*Histol.*, p. 303-304). »

S'il existe des os auxquels le nom d'*os primitifs* doive être appliqué, ce sont à coup sûr ces os de la voûte crânienne développés au sein du tissu embryonnaire primordial.

Je vais ici terminer l'exposé de mes recherches par les conclusions qui en découlent :

1° Contrairement à l'opinion de Bidder qui en a fait un tissu d'abord *homogène* (th. cit., p. 10), plus tard *cartilagineux* (Id., p. 17-30 et 45), contrairement à Kœlliker qui en fait une *membrane fibreuse* (Histol. cit., p. 276) et à plusieurs anatomistes éminents qui en font à tort un tissu fibreux à divers degrés de développement, le tissu de la voûte crânienne, chez l'embryon, se compose *uniquement de tissu embryonnaire vasculaire* disposé en trois lames ou membranes assez facilement isolables et représentant de l'intérieur à l'extérieur les enveloppes cérébrales (première), la lame ostéogène ou moyenne (deuxième), l'épicrâne ou futurs cuir chevelu et périoste (troisième).

2° Les os de la voûte crânienne se développent *tous dans l'intérieur de la lame moyenne* (ostéogène) de la *voûte crânienne* formée de tissu embryonnaire, et nullement dans un blastème ou du tissu fibreux.

3° Ce tissu embryonnaire est le tissu embryonnaire primordial lui-même ou son dérivé ;

4° La forme des premiers amas de la substance de calcification ou d'ossification paraît être la forme de petits grains arrondis ou de petits *bâtonnets* assez courts. Ce sont les îlots de *calcification primaires ou primitifs ;*

5° Ces îlots, par calcification des *fibres unissantes* ou intermédiaires, prennent peu à peu la forme de *travées* ou de *trabécules*.

6° Ces mêmes îlots apparaissent disséminés à des distances irrégulières sur le trajet de fibres appartenant à *un réseau de tissu fibroïde* qui semble se former au moment de la calcification. Ils constituent de petits renflements sur le trajet des fibres.

7° L'union des îlots et les progrès de la calcification ont pour résultat la formation d'une portion centrale ou *réseau* central d'ossification à mailles assez étroites, sur les travées duquel on peut trouver de petits espaces médullaires et des ostéoplastes parfaits ou en voie de formation.

8° Les espaces médullaires sont comblés par la membrane de tissu embryonnaire primordial persistante.

Au réseau central s'ajoute un réseau périphérique à mailles ou espaces médullaires assez grands.

Enfin le réseau se termine par des *fibres terminales* réticulées

Digitized by Google

ou non, en voie de calcification que Sharpey a bien décrites et figurées (1) et qu'on peut appeler *fibres terminales des spicules osseuses*.

Au réseau succède plus tard un os plus ou moins compact dont je n'ai pas à m'occuper.

Les espaces médullaires semblent se combler par des fasciculations de tissu fibroïde disposés de diverses façons et qui se calcifient à la manière des travées.

M. Hayem demande si les éléments embryonnaires se métamorphosent sur place, ou disparaissent en partie; quel est l'intermédiaire entre l'état membraneux et la période d'ossification? Trouve-t-on encore des cellules embryonnaires?

M. Lecourtois. — On aperçoit aux extrémités en pointe des réseaux, des amas d'éléments qui se colorent plus fortement par le carmin; ils sont formés de cellules plus grosses que les cellules embryonnaires, et je pense que c'est là l'intermédiaire, mais je ne suis pas en mesure de l'affirmer. On retrouve encore dans les espaces médullaires à leur partie centrale, des éléments embryonnaires, dans tous les points où il n'y a pas d'ilot ossifié. En tout cas on ne peut, en aucune façon, admettre le terme adopté par Kœlliker, d'ossification secondaire; ce serait tout au contraire une ossification primaire, se faisant directement au dépens du tissu embryonnaire, et bien plus directe que dans l'ossification au dépens du cartilage puisqu'il faut alors, comme MM. Müller et Ranvier l'ont démontré, un intermédiaire.

M. Hayem. — Les recherches de M. Lecourtois sont nouvelles, et elles rapprochent l'ossification du crâne de l'ossification générale, surtout de celle qui se fait au-dessous du périoste, car il est probable que le périoste de l'embryon doit être analogue à celui du crâne membraneux; il y aurait des recherches à faire dans ce sens, qui donneraient à la question une portée générale.

M. Lecourtois. — Je ferai remarquer que le périoste est

(1) Eléments of Anatomy by Quain, sixth ed. by W. Sharpey, p. 128, fig. 36, vol. I, London, 1856, in-8.

Digitized by Google

fibreux, tandis que dans le crâne membraneux nous ne trouvons que des couches embryonnaires, en tout cas, il y a dans l'ossification que j'ai décrite un mode particulier qui n'a pas été signalé.

M. Ranvier. — La communication de M. Le Courtois touche à une question que j'ai étudiée ; dans ma thèse, j'ai montré qu'au fond il n'y a pas de différence entre l'ossification sous le périoste et celle qui se fait aux dépens du cartilage ; j'ai posé la même loi pour les os secondaires. M. Le-Courtois admet que le crâne membraneux est formé de tissu embryonnaire et non fibreux, mais il y reconnait des fibres transparentes qui dirigent l'ossification; j'ai aussi étudié les fibres et je les ai comparées aux fibres de Sharpey ; très-rares chez l'homme, elles sont très-abondantes chez les poissons ; mais les os secondaires du crâne font exception à cette loi ; la trame de fibres de Sharpey y est considérable chez l'homme et l'on peut admettre avec Leydig que ce sont des faisceaux de tissu conjonctif durcis, devenus solides et rigides ; je crois que les fibres que M. Lecourtois a décrites comme dirigeant l'ossification des os du crâne sont analogues aux fibres de Sharpey.

M. Lecourtois. — Je suis loin de laisser de côté les travaux de M. Ranvier qui m'ont été d'une grande utilité, mais je ne suis pas de son avis relativement aux fibres directrices ; les fibres de Sharpey vont du périoste à l'os et on leur a donné le nom de fibres perforantes ; les fibres unissantes ne viennent pas du périoste et ne perforent rien ; j'ai pensé que c'étaient des faisceaux de tissu fibrillaire qui unissent les îlots et les grains osseux que j'ai décrits, et qui n'ont pas encore été signalés.

M. Ranvier. — Sharpey a étudié ces fibres sur des os complétement développés, car elles y persistent. M. Lecourtois les étudie sur des os en voie de formation ; elles ne sont pas adultes, mais elles ont les mêmes caractères optiques.

Je n'ai pas soulevé d'objection à propos des petits îlots à grains osseux, car jusqu'ici personne n'en avait parlé ; cette

Digitized by Google

question me parait neuve et intéressante et de nature à expliquer les pertes de substance qu'on rencontre quelquefois dans les os du crâne. Je suis convaincu qu'on ne pourra arriver à débrouiller cette étude de l'ossification que par des recherches nombreuses d'anatomie comparée.

M. Lecourtois.— Je répugne à assimiler les fibres unissantes aux fibres de Sharpey, parce qu'elles sont libres dans le tissu embryonnaire.

M. Ranvier. — Je pense que ce sont des fibres de Sharpey en voie de développement.

Digitized by Google

Digitized by Google

PLANCHE I.

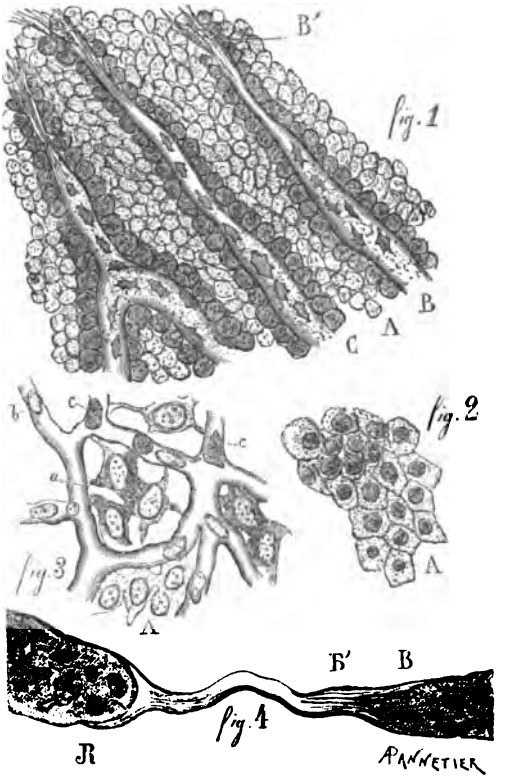

Crâne embryonnaire et origine des os de la voûte crânienne.

Digitized by Google

EXPLICATION DES PLANCHES.

PLANCHE Ire.

Fig. 1. — Fragment de portion périphérique du frontal d'un embryon de mouton, long de 7 centimètres (400 diamètres).

B, B. — Travées en voie d'ossification avec ostéoplastes.
A. — Cellules embryonnaires.
B'. — Fibrille terminale des travées.
C. — Ostéoblastes.

Fig. 2. — Fragment de la voûte membraneuse d'un embryon de mouton, long de 25 millimètres (gross. de 400 diam.).

A. — Cellules embryonnaires.

Fig. 3. — Portion de réseau capillaire du même crâne (gross. de 600 diam.).

A. — Cellules embryonnaires.
b. — Cellule embryonnaire appliquée sur le capillaire.
c. — Corpuscules à noyaux (globules sanguins en voie d'évolution ?).

Fig. 4. — Fibre unissante de deux travées (pariétal d'un mouton, long de 6 centimètres), grossissement de 100 diam.

A, B. — Travées avec ostéoplastes et ostéoblastes (?).
B'. — Fibre unissante ou de réseau.

Digitized by Google

PLANCHE II.

Fragment du bord supérieur du pariétal droit d'un fœtus de veau, long de 9 centimètres (gross. de 100 diam.).

Fig. 1. — b, b. — Ilots de calcification arrondis (avec ostéoblaste) ou en bâtonnet (avec ostéoplastes et ostéoblaste).

Fig. 2. — Ilot de calcification composé formé de deux îlots simples primaires, l'un arrondi, b; l'autre allongé, b.

o. — Ostéoblaste (?).
O. — Ostéoplaste en voie de formation.

Fig. 3. — Ilot de calcification composé.

B. — Ilot simple de calcification en bâtonnet.
b. — Ilot simple de calcification arrondi avec contour fibrillaire.
B'. — Portion de fibre unissante libre.

Fig. 4. — Ilot composé détaché du réseau central d'ossification.

b. — Ilot simple de calcification détaché du précédent.
b. — Ilot simple de calcification uni au réseau.
B'. — Fibre unissante sinueuse.

Digitized by Google

PLANCHE II

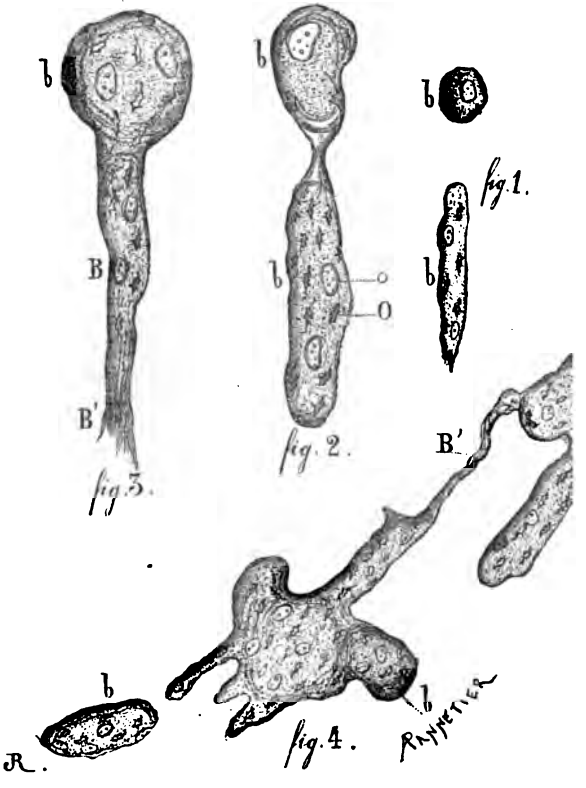

Origine des os de la voûte crânienne

Digitized by Google

Digitized by Google

DÉCEMBRE 1870.

PRÉSIDENCE DE M. CRUVEILHIER

Extraits des procès-verbaux. — 1. Esquille présentant une fissure extrêmement petite, produite par un projectile d'arme à feu. — 2. Fracture par arme à feu de la tête humérale, avec éclats, sans pénétration et sans lésion de la capsule. — 3. Plaie pénétrante du genou par arme à feu. Résection de cette articulation, pratiquée en conservant les tissus fibreux qui séparent la cavité articulaire du creux poplité. — 4. Anus contre nature consécutif à une fracture du bassin et à une lésion de l'S iliaque, dans une plaie pénétrante de l'abdomen par arme à feu.

1. *Esquille présentant une fissure extrêmement petite, produite par un projectile d'arme à feu.*

M. Guéniot. — Le 19 septembre, un militaire avait reçu une balle qui lui avait fracturé l'os du bras. Il survint un abcès, à travers lequel on passa un tube à drainage. Six semaines après, le cal était bien formé, mais une fistule persistait jusqu'après la sortie d'une esquille.

C'est sur une particularité que j'ai constatée sur cette esquille que je désire attirer l'attention de la Société. En effet, on y voit sur une fissure presque microscopique, une tache bleuâtre qui n'est autre chose qu'une lamelle du projectile. Nous avons là un exemple de fissure extrêmement petite produite par un projectile d'arme à feu. C'est pour ainsi dire le premier terme de ces fissures, qui se montrent quelquefois si considérables.

M. Ranvier. — C'est un fait intéressant. Je ferai remarquer en outre que cette esquille est nécrosée et n'a pas vécu ; il n'y a pas trace d'inflammation. Le pus n'a pas agi non plus sur elle, comme le veut l'opinion générale. Je suis convaincu que le système des lamelles périphériques existe ici. J'ai montré à la Société de biologie (en 1865 ou 1866)

Digitized by Google

un séquestre d'humérus qui avait trempé trente ans dans le pus. On y retrouvait intact le système des lamelles périphériques.

M. Reverdin. — J'ai vu un fait analogue dans le tissu cellulaire. Une balle s'était logée dans le dos, sous le tissu cellulaire sous-cutané; le blessé eut une pneumonie. Après la guérison, on fit l'extraction de la balle. Il n'y avait pas de pus ni de traces de vascularisation dans le tissu cellulaire; en un mot, pas d'inflammation, malgré le séjour du projectile, de même que sur l'esquille présentée par M. Guéniot, malgré la présence de la lamelle de projectile.

M. Ranvier. — J'ai eu occasion d'observer dans le service de M. Bérenger Féraud, au Val-de-Grâce, un fait inverse de celui de M. Guéniot, sur un blessé du 19 septembre. La balle avait brisé le maxillaire inférieur et était allée se loger dans l'épaule. Elle fut extraite, et on y trouva, enchâssé dans le plomb, un petit fragment analogue à du quartz : c'était l'émail d'une dent que la balle avait entraînée, après avoir fracturé la mâchoire.

2. *Fracture par arme à feu de la tête humérale, avec éclats, sans pénétration et sans lésion de la capsule.*

M. Dupuy présente un humérus fracturé sur lequel il donne les détails suivants :

G..., 19 ans, soldat au 112e de ligne, fut atteint d'un coup de feu à l'épaule gauche, au combat de l'Hay, le 30 novembre 1870. Transporté immédiatement à l'hôpital de la Pitié, service de M. Polaillon, on constate en avant de l'acromion, à gauche, l'orifice d'entrée, parfaitement circulaire, du projectile. Celui-ci s'était creusé sous la peau, dans les couches musculaires superficielles, un trajet long de 3 centimètres environ, dirigé de haut en bas et d'avant en arrière.

La balle avait été extraite; on ne trouva dans la plaie qu'un fragment de la capote et de la chemise. Les mouvements du bras étaient possibles, quoique douloureux; on ne percevait aucune crépitation.

L'état local et l'état général étaient excellents, lorsque, le 3 décembre, se développa dans l'épaule une arthrite avec tuméfaction

Digitized by Google

considérable. Deux jours plus tard, le malade fut pris d'accidents tétaniques auxquels il succomba le 6 décembre 1870.

A l'*autopsie*, on trouva le trajet du projectile aussi superficiel que les explorations faites pendant la vie l'avaient fait supposer. Les fibres superficielles et moyennes du deltoïde étaient seules intéressées. Dans le tissu cellulaire sous-deltoïdien, on observa une suffusion sanguine assez considérable.

La capsule était parfaitement intacte, le projectile n'étant point arrivé jusqu'à elle.

La tête de l'humérus était fracturée à sa partie supérieure et externe; au voisinage des insertions externes de la capsule, la surface articulaire avait été brisée en plusieurs esquilles, que l'on trouva appliquées contre la cavité glénoïde. Ces esquilles s'adaptent parfaitement sur la surface fracturée.

Quant à cette surface, elle présente à considérer :

1° Une anfractuosité assez profonde creusée dans le tissu spongieux et correspondant à la perte de la substance osseuse des esquilles;

2° Une fissure longue de 1 centimètre 1/2, partageant en deux parties la tête de l'humérus.

Nous attirons l'attention non pas tant sur la lésion osseuse elle-même que sur son *mode de production*. La capsule étant intacte, la fracture est comminutive, mais sans pénétration. Le projectile a produit ces délabrements en agissant médiatement par l'intermédiaire de l'appareil ligamenteux, qui fut intégralement respecté.

M. Meunier. — Nous avons là une fracture par éclatement de la tête humérale avec fissure, une fracture sans pénétration, médiate par conséquent, quoique directe. Une particularité importante est le tétanos survenu à la suite d'une plaie de l'aisselle.

3. *Plaie pénétrante du genou par arme à feu. Résection de cette articulation, pratiquée en conservant les tissus fibreux qui séparent la cavité articulaire du creux poplité.*

M. le professeur Verneuil présente le genou d'un homme de 20 ans, zouave, très-vigoureux, bien constitué, blessé le 30 novembre.

Il avait deux blessures: 1° Une balle en séton à la partie

Digitized by Google

moyenne de la cuisse : entrée au milieu de la face antérieure, sortie à l'union de face interne et de face postérieure ;

2° Une petite plaie au milieu de la face antérieure de la rotule ; sortie à la face externe du membre, près de la tête du péroné, plaie également petite. — Hémorrhagie médiocre, douleurs minimes. On a de la peine à imposer le repos au blessé. Le membre est placé dans une longue gouttière qui immobilise la jambe dans l'extension. Application de compresses imbibées d'eau froide.

Pendant trois jours, pas d'accidents notables ; le quatrième jour, les douleurs commencent et acquièrent vite une grande intensité ; le genou gonfle vite.

L'exploration de la plaie du genou est faite avec le petit doigt, et l'on constata une fracture comminutive de la rotule.

La résection est proposée et décidée ; on la pratique le lendemain, 5 décembre.

Procédé en H ; à peine quelques ligatures de petits vaisseaux. Drainage transversal dans la profondeur, suture de la branche horizontale de l'H.

Le malade fut mis dans une gouttière permettant aisément le pansement, et placé dans un cabinet isolé, ne renfermant que deux malades. — Sulfate de quinine. Cessation des douleurs locales ; pas d'amélioration dans l'état général ; fièvre continue et assez vive. Température toujours de 39° à 40°. Langue sèche, soif vive, constipation opiniâtre, sécheresse de la peau et de la langue, anorexie.

Subdélirium la nuit ; agitation fréquente ; loquacité commune ; jamais de soucis ni d'inquiétude ; caractère fantasque, mais toujours entrain et souvent gaieté ; aspect de fièvre typhoïde légère ; suppuration modérée à la cuisse et au genou. Bel aspect des plaies ; les sutures antérieures ont cédé ; le genou est ouvert en haut et en avant, mais le pus s'écoule facilement et ne séjourne pas. Le pansement est complété avec de la charpie imbibée d'eau alcoolisée et chlorurée.

L'état général s'altère de plus en plus ; l'amaigrissement fait des progrès, la suppuration diminue beaucoup ; anorexie complète, teinte un peu jaunâtre. Jamais *ni frisson, ni oppression, ni douleurs vives au point blessé*. Je diagnostique une simple septicémie, et je rejette l'idée de pyohémie.

Mort, le 14 décembre, dans une agonie lente.

Autopsie. — Très-nombreux abcès dans les deux poumons, avec double pleurésie purulente ; abcès métastiques très-nom-

Digitized by Google

breux dans le foie, un peu plus rares dans la rate et le rein. Rate un peu volumineuse.

Trajet de la plaie fémorale en suppuration ; quelques petites fusées ou décollements en arrière. Ecchymose étendue le long du nerf sciatique. Thrombose et phlébite des veines inter et intramusculaires au voisinage de la ligne âpre.

Malgré cela, point de gonflement ni d'œdème de la cuisse ni de la jambe ; rien dans la veine crurale ni dans les veines de la jambe.

Siége de la résection. — Intégrité absolue du creux poplité ; pas la moindre fusée, pas de traces quelconques d'inflammation. Aucune phlébite dans les veines poplitée ou articulaires. Rien dans les muscles.

Le ligament postérieur et les capsules condyliennes isolent complétement le creux poplité de la plaie de la résection. Ces ligaments sont tout à fait sains dans leur continuité et à leurs attaches. Suppuration de la face profonde des deux lambeaux antérieurs, mais cette suppuration est limitée ; suppuration minime du cul-de-sac synovial antérieur.

Au reste, pendant la vie, aucune trace de phlegmon étendu autour de la plaie ; le pus, sécrété sous les lambeaux et dans le cul-de-sac synovial, s'écoulait très-facilement.

Écartement des os très-peu prononcé : à peine 1 centimètre dans la hauteur. Au repos, et pendant la vie, juxtaposition facile et coaptation se faisant d'elle-même.

Le pus articulaire s'écoulait facilement ; la désinfection se faisait très-bien par la partie antérieure et par les drains.

Le tissu spongieux des os coupés présentait de l'ostéite très-limitée ; commencement de granulations sur les surfaces.

Dans cette présentation, je désire surtout attirer l'attention sur la conservation des tissus fibreux qui ferment le creux poplité en avant, de façon à isoler complétement cette région de la plaie articulaire. Je compte éviter ainsi l'inflammation des diverses parties qui y sont contenues et les accidents qui pourraient en résulter. Je ferai remarquer que ce malade a succombé à des accidents consécutifs à la plaie fémorale et non à la plaie articulaire.

Voici les termes du procédé opératoire que j'ai adopté en cas de dégâts bornés à la partie antérieure du genou :

1° Incision antérieure en H ;

2° Ablation de la rotule ;

Digitized by Google

3° Flexion du genou sur le bord de la table ; l'article s'ouvre largement;

4° Section des ligaments latéraux avec le bistouri;

5° Section des ligaments croisés avec bistouri et ciseaux;

6° Section du périoste fémoral dans les trois quarts antérieurs de la circonférence;

7° Section du fémur d'avant en arrière avec la scie; on s'arrête quand la voie de la scie commence à s'entr'ouvrir par un mouvement de torsion de la lame sur son axe ; la scie est relevée. Avec un ciseau agissant comme coin, je fais éclater la lamelle osseuse postérieure, et je l'enlève en laissant dans la plaie son périoste et les attaches supérieures du ligament postérieur;

8° Même manière de couper le tibia; même conservation du périoste de la face postérieure du tibia et des attaches inférieures du ligament postérieur. La scie ordinaire à amputation suffit très-bien.

Un tire-fond solide est utile pour fixer les os avant de les sciér.

4. *Anus contre nature, consécutif à une fracture du bassin et à une lésion de l'S iliaque, dans une plaie pénétrante de l'abdomen par arme à feu.*

M. Dupuy. — O..., soldat au 4e zouaves, a été blessé par une balle au moment où, couché par terre, il tiraillait contre l'ennemi placé en face de lui.

Admis à l'hôpital de la Pitié, service de M. Polaillon, le 1er décembre 1870, il présente les particularités suivantes :

La balle a traversé l'abdomen de part en part; l'orifice d'entrée se trouve placé dans le flanc droit, entre la crête iliaque et le rebord des dernières côtes, à 3 centimètres environ de celles-ci. Il est de forme triangulaire et à bords déchiquetés.

L'orifice de sortie est situé du côté opposé et dans une position plus inférieure, au-dessus du pli fessier, en dedans du grand trochanter. — Issue par l'orifice supérieur de sérosité ayant une odeur fécaloïde; par l'orifice inférieur, écoulement des matières fécales. L'état général est passable; pas de nausées, pas de vomissements; le ventre est souple. Cependant, au voisinage des orifices, empâtement et douleurs à la pression (péritonite localisée).

Le 4 décembre. Généralisation de la péritonite.

Digitized by Google

Le 5. Mort à cinq heures du matin.

Autopsie. — Vascularisation générale et intense du péritoine sans épanchement. — Le projectile a pénétré au niveau du côlon ascendant et l'a contourné en partie sans le léser. On constate en arrière et sur les côtés de cette portion d'intestin, une production notable de néo-membranes qui limitent un trajet fistuleux aboutissant à l'orifice supérieur; ce trajet se continue, d'autre part, le long de la colonne vertébrale. Au niveau de la fosse iliaque gauche, on trouve l'S iliaque traversée de part en part. Plus loin, le péritoine et le muscle iliaque sont également perforés. En examinant l'os iliaque correspondant, on remarque que celui-ci est intéressé aussi. La fosse iliaque présente à sa partie postérieure, environ à 1 centimètre 1/2 de l'articulation sacro-iliaque, une perforation de forme triangulaire faite comme à l'emporte-pièce. La grandeur de l'orifice n'est pas la même aux deux tables de l'os; il est plus petit à la table supérieure. Plusieurs lamelles osseuses, appartenant à celle-ci et y adhérant encore par un de leurs côtés ont été entraînées en bas, et forment une espèce d'entonnoir. Une parcelle du projectile est restée incrustée dans le contour osseux qui limite la perforation.

En résumé, le projectile, en intéressant l'S iliaque, a produit un anus contre nature dont le trajet, très-long et très-sinueux, traverse l'os iliaque perforé.

Nous désirions surtout attirer 'attention sur cette dernière particularité.

Paris. — Typ. A. PARENT, rue Monsieur-le-Prince, 31.

Digitized by Google

Digitized by Google

COMPTE-RENDU

DES

TRAVAUX DE LA SOCIÉTÉ ANATOMIQUE

POUR L'ANNÉE 1870

Par le Dr J. CARRIÈRE, secrétaire.

MESSIEURS,

Avant de vous soumettre le compte-rendu des travaux de la Société anatomique, pendant l'année 1870, permettez-moi tout d'abord de vous remercier de l'honneur que vous m'avez fait en me conférant les fonctions si honorables de secrétaire de votre Société, de la bienveillance que vous m'avez témoignée dans l'exercice de ces fonctions, et de réclamer votre indulgence pour ce travail, en faveur duquel je n'ai à faire valoir que mon vif désir de bien faire.

Vous remarquerez que cette année les bulletins ont été rédigés conjointement par le secrétaire et le vice-secrétaire, contrairement à ce qui avait lieu auparavant. Cette mesure, adoptée par le Comité dans sa séance du 7 mai 1869, dans le but de hâter la publication de vos bulletins, a pris son effet le 1er janvier 1870. A chacun des secrétaires a été attribué un bulletin bimensuel, de sorte que mon excellent ami et collègue M. Reverdin a rédigé les bulletins de mars-avril, juillet-août, et qu'il m'est revenu

Digitized by Google

en partage ceux de janvier-février, mai-juin et décembre. Au bulletin de juillet-août s'arrêtent en réalité les travaux de notre Société pendant cette année. A cette époque, en effet, commença la série des évènements terribles qui amenèrent l'interruption forcée de nos séances. Les membres de la Société anatomique, ainsi que le corps des internes des hôpitaux, parmi lesquels se recrutent surtout ces membres, ne furent pas des derniers, vous l'avez vu, à répondre à l'appel du pays, fidèles en cela aux traditions de zèle, de dévouement et d'abnégation qui constituent les principes fondamentaux de notre profession; aussi, dès ces mois, vos bulletins se ressentent-ils de ces absences forcées. Plus tard, au milieu des préoccupations du siége, les quelques membres de la Société, enfermés dans Paris, pensèrent que la science pourrait retirer quelque profit de la reprise des séances; il devait en effet résulter des glorieux quoique malheureux événements de cette triste époque, une ample moisson de faits pour l'étude des blessures par armes à feu. Mais trop de souffrances réclamaient ailleurs leur dévouement et leur temps; aussi, quoique les séances aient été tenues régulièrement chaque vendredi de ce sombre mois de décembre (le premier excepté, qui était le lendemain des journées de Champigny), n'avons-nous pu recueillir que 4 communications. Quelle différence avec le mois de février, dans lequel il y avait eu 59 présentations et observations! Mais si nos bulletins sont peu volumineux cette année, ils ne contiennent pas moins un certain nombre de présentations intéressantes, que je vais maintenant passer en revue devant vous.

ANATOMIE NORMALE. — TÉRATOLOGIE.

Cette année, contrairement à la plupart des années précédentes, quelques communications vous ont été faites sur l'anatomie normale; elles sont intéressantes et quelques-unes même importantes.

Digitized by Google

M. Lecourtois, continuant les recherches d'ostéogénie dont il vous avait fait part l'année dernière, a enrichi nos bulletins de nouvelles communications sur cette branche de la science anatomique. Dans un mémoire très-complet (p. 441), mais que je ne puis vous résumer que très-brièvement, il vous a donné la primeur de ses recherches sur la structure de la voûte crânienne chez l'embryon et sur les phénomènes d'ossification qui se passent dans cette voûte. Elles sont importantes, car c'est un sujet d'embryogénie complètement négligé jusqu'ici; elles sont intéressantes au plus haut point, car M. Lecourtois est arrivé, sur ce sujet, à une opinion complètement différente de celle qui avait cours dans la science. Par l'examen d'un grand nombre d'embryons de poulet, de brebis et de vache, il a pu conclure *que la voûte crânienne embryonnaire était composée uniquement de tissu embryonnaire vasculaire*, et non pas de tissu conjonctif (Sappey, Cruveilhier), ni d'un tissu fibreux mou et vasculaire (Robin), ni d'un blastème mou formateur et d'une membrane fibreuse (Kölliker). Contrairement à l'assertion de Bidder, qui n'admet pas qu'on puisse distinguer dans le crâne embryonnaire les éléments des futures enveloppes, il a pu isoler trois couches qui correspondraient : l'extérieure au péricrâne, l'intérieure à la dure-mère future, la moyenne à la voûte crânienne proprement dite : c'est la lame ostéogène. C'est exclusivement dans cette lame, en effet, que se fait l'ossification qui a lieu *dans le tissu embryonnaire primordial*, constituant la voûte crânienne de l'embryon, sans dissolution ou destruction préalable de tissu. Cette conclusion, basée sur l'étude de plus de cent crânes d'embryons appartenant aux diverses espèces de vertébrés, surtout aux espèces ovine et bovine, a amené M. Lecourtois à rejeter complètement l'opinion de ses devanciers : ossification dans du cartilage (Albinus et Bidder), dans du tissu fibreux ou conjonctif (Robin, Sappey, Rambaud et Renault, Kölliker), dans un blastème (Kölliker, Rouget). Il rejette également la théorie de Müller sur l'ossification des os précédés de cartilages,

Digitized by Google

qui a été appliquée par M. Ranvier et par MM. Rambaud et Renault, à la formation des os de la voûte du crâne. *id.e*: dissolution de la substance fondamentale du tissu, que ce soit du cartilage ou une substance fibreuse, prolifération des cellules, qui deviennent libres et donnent naissance à un tissu embryonnaire, dans lequel se développe la substance osseuse. M. Lecourtois termine son mémoire en exposant la façon dont se fait l'ossification dans ce tissu embryonnaire primordial. Je ne le suivrai pas dans ces détails; je désirais seulement attirer votre attention sur ce qu'il y avait de plus saillant dans son travail, sur les principaux points de divergence entre son opinion et celle de ses devanciers.

Dans une seconde communication (p. 84), il a mis sous vos yeux un certain nombre de crânes d'enfants destinés à faire voir deux phénomènes qui se passent dans l'évolution du crâne, depuis la naissance jusqu'à l'âge adulte : *la diminution de la saillie des bosses pariétales et frontales, et le changement qui s'opère pendant la même période dans la courbure de la région pariétale.* Ce sont des faits que personne ne conteste; et pour constater ce dernier point il suffit de comparer un pariétal de nouveau-né à un pariétal d'adulte, pour voir que le premier offre une courbure plus considérable, et n'est en aucune façon un segment correspondant à la partie moyenne du second. Mais jusqu'à présent aucune explication satisfaisante de ces deux phénomènes n'avait été donnée. D'après M. Lecourtois, qui a basé ses recherches sur 163 crânes, ce changement de courbure serait dû en partie aux dépôts osseux qui amènent l'accroissement en épaisseur des os du crâne, et qui « s'effectuent depuis la naissance jusqu'à l'âge de 10 à 11 ans, d'après une disposition régulière toujours la même, à ce point qu'on peut les regarder comme soumis à une loi de l'ossification. » La plus grande épaisseur de ces dépôts se trouve à la périphérie des pariétaux, et sur les frontaux, dans le voisinage des sutures médio-frontales et fronto-pariétales, tandis que les bosses pariétales et frontales sont complètement épargnées; aussi leurs saillies sont-elles diminuées. Mais

Digitized by Google

ces dépôts osseux, qui expliquent la diminution de saillie de ces bosses, ne suffisent pas pour amener le changement de courbure du pariétal; ils acquièrent en effet au plus une épaisseur de 2 à 2 1/2 millim., tandis que la différence dans la courbure de l'os peut s'élever à 3 centim., depuis la naissance jusqu'à l'âge de 2 ans et demi. Il faut donc invoquer une autre cause, que M. Lecourtois trouve dans la projection en dehors du pariétal, par suite de l'augmentation rapide du volume et de la convexité de l'encéphale. Celle-ci serait la cause principale du changement de courbure; elle contribuerait aussi à produire la diminution de saillie des bosses frontales et pariétales.

Enfin, dans une troisième communication (p. 352), M. Lecourtois vous a fait voir un *crâne de nouveau-né*, sur lequel se trouvaient des particularités intéressantes : 1° un *os épactal* complet et composé d'une seule pièce, qui, d'après lui, se rencontrerait 1 fois sur 150 à 170 fois, et ne serait pas par conséquent la caractéristique des races péruviennes antérieures aux Incas, et un signe d'infériorité de race, comme l'ont admis deux voyageurs célèbres, MM. Tschudy et Rivero. Cette pièce est encore une preuve que l'os épactal se développe pendant la période fœtale, contrairement à l'opinion de Béclard, qui avait avancé qu'il se développait après la naissance; 2° *l'absence de l'osselet de Kerckrinck*, petite pièce osseuse triangulaire, située au-dessous de la protubérance occipitale externe, découverte par Kerckrinck, oubliée des modernes et rappelée par M. Lecourtois, devant la Société. Le squelette de cet enfant présentait en outre les caractères d'un vrai rachitisme congénital; mais nous n'avons pas à nous en occuper ici.

Ce sont encore des présentations relatives à l'ostéogénie que vous a faites M. Roques (p. 299), et destinées à prouver que jusqu'à l'âge de 2 ans en moyenne *le sternum n'est pas symétrique*. Il a pu constater que ce manque de symétrie existait aussi pour les ovaires, l'ovaire droit étant en général plus volumineux que l'ovaire gauche.

Les rapports des synoviales articulaires avec la diaphyse des

Digitized by Google

os longs (p. 104) ont été l'objet des recherches que M. Sezary vous a communiquées, accompagnant les pièces anatomiques qu'il a mises sous nos yeux, de dessins reproduits dans notre bulletin. Ces recherches sont très-intéressantes, surtout au point de vue pratique; aussi dois je m'y arrêter un instant. Lorsque l'ostéite aiguë spontanée des enfants et des adolescents débute par la diaphyse des os longs, l'inflammation consécutive des articulations voisines est rare. Lorsqu'elle survient, elle peut être due à la perforation du cartilage de conjugaison, ainsi que l'a démontré M. Chassaignac. Mais, dans d'autres circonstances, cette perforation n'a pas lieu; alors M. Gosselin l'a attribuée à la propagation directe de l'inflammation à la synoviale. Or, on a remarqué que, dans ces cas, certaines articulations semblent plus prédisposées que les autres à l'arthrite consécutive, ce qui tient aux rapports plus ou moins étendus qu'affecte la synoviale avec la diaphyse. Ce sont ces rapports que M. Sezary a précisés, et il a pu établir, d'une façon certaine, par l'étude de 41 faits, que l'arthrite consécutive était la règle pour le coude et la hanche, tandis qu'elle était l'exception pour toutes les autres grandes articulations, parce qu'une lame cartilagineuse plus ou moins épaisse séparait la diaphyse des os longs, qui concourent à former ces articulations, de leurs synoviales articulaires. Ainsi que le fait remarquer M. Muron, dans son rapport sur ces présentations, c'est là un fait pratique aujourd'hui acquis à la science, d'un intérêt tout spécial pour la pathologie infantile, et basé sur une étude tout à fait originale et qui ne se trouve nulle part signalée.

M. Hamy vous a fait part des résultats de son étude sur *les rapports de la limite postérieure des lobes fontaux du cerveau*, marquée par la scissure de Rolando, *avec la suture fronto-pariétale* (p. 268), rapports qui varient suivant qu'on les examine chez le fœtus et l'enfant, ou chez l'adulte. Sur la ligne médiane, ils sont à peu près les mêmes, mais sur les parties latérales, les circonvolutions frontales arrivent, chez l'adulte, à 2 centimètres et demi en arrière de la su-

Digitized by Google

ture, tandis que chez l'enfant elles ne l'atteignent pas; d'où l'on peut conclure que l'évolution des lobes frontaux a lieu d'abord sur la partie moyenne, et plus tard sur les parties latérales, sur lesquelles se trouve la troisième circonvolution frontale, dans laquelle on a localisé la faculté de la parole.

Tératologie. — Un certain nombre d'*anomalies* et de *vices de conformation* ont augmenté cette année notre collection déjà si riche en faits de ce genre.

M. Lecourtois, en vous faisant voir l'absence de l'osselet de Kerckrinck, signalée plus haut, avait fait remarquer qu'une petite hernie cérébelleuse pouvait se faire en ce point, et vous rappelait qu'il en avait présenté un cas à la Société (*Bull. Soc. an.*, juillet 1869, p. 481). Il combattait en même temps la théorie de l'anatomiste belge Spring, qui, s'appuyant sur l'observation de hernies fréquentes chez les dindons, n'admet pas que *les hernies de l'encéphale* puissent jamais s'effectuer sur la ligne médiane, et au niveau des fontanelles. A l'appui de son opinion, M. Lecourtois put vous montrer la tête d'un jeune oison de 3 jours et demi (p. 355), qui présentait une encéphalocèle sur la ligne médiane, dans la suture bifrontale, au niveau d'une fontanelle anormale. Cette opinion devait recevoir sa confirmation quelques jours après par une présentation faite par M. Chantreuil, d'une *hydrencéphalocèle*, qui siégeait au niveau de la fontanelle antérieure, sur la ligne médiane par conséquent (p. 414). L'examen microscopique a confirmé que c'était bien une encéphalocèle. Il y avait en même temps du liquide à l'intérieur et à l'extérieur du crâne. Faut-il voir là une hydrocéphalie interne et externe, comme Cazeaux en rapporte deux cas dans son Traité d'accouchements (8e édit., 1870, p. 872), et comme le considère le présentateur? Je ne le crois pas : dans les encéphalocèles, il est rare qu'il n'y ait pas une certaine quantité de liquide, quelquefois même ce liquide est fort abondant, ce qui a fait adopter le nom d'hydrencéphalocèle par quelques auteurs, et réserver le nom

Digitized by Google

d'encéphalocèle aux cas où la sérosité manque; mais l'hydrencéphalocèle est de beaucoup la variété la plus commune. Il est donc probable que, dans ce cas-ci, c'est le liquide de la tumeur qui a dû sortir, soit par une fracture qui s'était faite dans son voisinage, soit par un orifice qui a été trouvé sur la fontanelle antérieure, probablement par tous les deux. Cette opinion est encore corroborée par l'aspect des parois de la poche, qui paraissaient revenues sur elles-mêmes à la suite de la sortie du liquide.

Nous avons encore pu voir *une absence de la voûte du crâne* (p. 383), observée par M. Labuze, sur un fœtus qui a vécu seize heures; il était venu au monde avec un enfant bien portant; *un arrêt de développement de la deuxième phalange*, présenté par M. Gillette (p. 93); des *appendices cutanés des doigts*, au centre desquels se trouvaient des cartilages, par M. Monod (p. 224).

Deux faits d'*ectrodactylie*, communiqués par M. Renaut (p. 224), ont été pour lui l'occasion de remarques intéressantes sur la disposition et la sensibilité des appendices digitiformes que l'on observe en pareil cas.

Je passerai rapidement sur une *exomphalocèle contenant uniquement le foie* (Campenon, p. 131), qui était retenu au fond de la poche par la brièveté de la veine ombilicale, de façon à rendre la tumeur irréductible, malgré l'absence de rétrécissement à la base et d'adhérences; et sur un *diverticule de l'intestin grêle* (Lannelongue, p. 27), pour arriver à la remarquable *anomalie du tube digestif*, que M. Hervey a mise sous vos yeux (p. 338), et qui coïncidait avec *une adhérence des doigts médius et annulaire de chaque main, du deuxième et du troisième orteil de chaque pied*. Cette anomalie consistait en une interruption du tube digestif, qui paraissait siéger sur la deuxième portion du duodénum, de façon à diviser le canal intestinal en deux parties, dont les extrémités, terminées en cul-de-sac, étaient complètement séparées par la tête du pancréas, et éloignées l'une de l'autre de 1 centimètre environ. Le canal cholédoque aboutissait au sommet de l'ampoule, qui terminait la portion verticale

Digitized by Google

du duodénum, indiquant que c'était bien la partie moyenne de cette portion. Le *péritoine* présentait aussi quelques *anomalies* : l'épiploon gastro-hépatique, après s'être dédoublé sur l'estomac, allait former le grand épiploon, qui n'était composé que de deux lames. Il n'y avait rien qui ressemblât à l'arrière-cavité des épiploons ni à l'hiatus de Winslow; le cæcum, le côlon ascendant et le côlon transverse étaient reliés au même mésentère que la masse intestinale, qui était facilement refoulée à gauche, tandis que la moitié droite de la face postérieure de la cavité abdominale était tapissée par le péritoine qui n'y recouvrait que le rein droit et la capsule surrénale. L'hydramnios paraît avoir été la cause de ces diverses anomalies ; quant à la manière dont s'est produite l'interruption du tube digestif, M. Hervey est plus disposé à invoquer une anomalie de développement qu'un arrêt de développement.

C'est encore une *anomalie de péritoine* que vous a fait voir M. Moutard-Martin (p. 132), mais plus marquée que la précédente. La presque totalité de l'intestin grêle, pourvu de son mésentère normal, était contenue dans une vaste poche formée par la séreuse et située dans la partie latérale droite de la cavité abdominale, entre le foie et la fosse iliaque droite, débordant un peu dans la région latérale gauche. C'est une anomalie extrêmement rare et dont il est difficile de donner une explication, car l'hiatus de Winslow existait dans sa position habituelle et le grand épiploon, déjeté en entier dans l'hypochondre gauche était normal, deux circonstances qui ne permettent pas d'admettre que la poche était formée par l'arrière cavité des épiploons, comme dans le cas de M. Gontier, rappelé par M. Moutard-Martin, et dans lequel l'hiatus de Winslow n'existait pas, et dans un autre fait, communiqué à la Société par M. Deville, en 1851 (*Bull. Soc. an.*, vingt-sixième année, p. 15). Dans ce dernier, l'intestin grêle, né du duodénum et pourvu d'un mésentère très-régulier, décrivait toutes ses circonvolutions dans l'arrière-cavité des épiploons, dont il occupait la grande partie gauche et dont il sortait à

Digitized by Google

10 centimètres avant sa terminaison, par un orifice à bords lisses, qui formait entre cette arrière-cavité et la grande cavité péritonéale, une ouverture assez analogue à l'hiatus de Winslow, mais qui ne pouvait pas être confondue avec lui, puisque l'ouverture anormale était située vis-à-vis la quatrième vertèbre lombaire et que l'on retrouvait l'hiatus de Winslow régulier, bien ouvert, large et libre, seulement un peu remonté comme le foie qu'il touchait. Mais il n'existait pas de tablier du grand épiploon, dont les feuillets contribuaient à former le sac qui contenait l'intestin.

Dans l'anomalie présentée actuellement, le petit épiploon gastro-colique étant intact et normal, on ne pouvait pas non plus considérer la poche comme formée par l'agrandissement de cet épiploon, explication qui avait été donnée par Béclard d'une anomalie du péritoine, présentée à la Société par M. Cruveilhier (*Bull. Soc. an.*, 1827, p. 34) et rappelée par M. Moutard-Martin.

Les *anomalies des reins* ne sont pas rares, surtout celles qui portent *sur le nombre;* il est peu d'anatomistes qui n'en aient vu, et l'on peut trouver dans nos bulletins beaucoup d'exemples de leurs diverses variétés : réunion ou jonction des reins par une de leurs extrémités, rein unique par fusion, rein unique avec absence totale de son congénère. Aussi n'est-il pas étonnant qu'il vous soit passé sous les yeux cette année deux cas de *jonction des reins*, dont l'une s'était faite par les extrémités supérieures (Thorens, p. 413), tandis que l'autre (Landouzy, p. 326) s'était faite par les extrémités inférieures, mode de réunion considéré par I. Geoffroy Saint-Hilaire comme le plus fréquent des deux. Une deuxième variété, qui vous a été présentée par M. Reverdin (p. 325), moins commune que les précédentes, mais néanmoins assez commune, puisque j'en ai relevé 12 cas dans nos bulletins, était *un rein unique* situé à droite, avec absence complète du rein gauche. Il manquait en outre *l'uretère, le canal déférent, la vésicule séminale et l'épididyme du même côté;* les deux testicules se trouvaient dans les bourses. Le fait intéressant de cette présentation est l'absence de différents organes qui

Digitized by Google

se développent aux dépens de parties différentes. Il existe un cas à peu près semblable dans le douzième volume de nos bulletins (*An.* 1837, p. 38).

Les *anomalies des organes génitaux de la femme* ne sont pas rares non plus, en particulier l'*absence de l'utérus et du vagin.* De celles-ci aussi trois cas vous ont été communiqués. Dans deux de ces cas, qui vous ont été présentés l'un par M. Villard (p. 281) (1), l'autre par M. Girard (p. 378), les organes génitaux externes étaient bien conformés, les trompes et les ovaires normaux; l'anomalie portait sur le vagin et l'utérus.

Dans le fait de M. Villard, le vagin était représenté par un infundibulum de 4 centimètres de profondeur, produit par des tentatives de coït, comme l'indiquait l'orifice externe de l'urèthre refoulé au fond de cet infundibulum; au lieu et placé de l'utérus se voyait un cordon fibreux de 12 centimètres de longueur et de 3 millimètres d'épaisseur, qui offrait à chaque extrémité un petit tubercule arrondi d'où partaient la trompe de Fallope bien conformée et le ligament de l'ovaire, qui est aussi bien conformé.

Dans le fait de M. Girard, le vagin était complètement absent et n'était représenté par aucune dépression; trois noyaux remplaçaient l'utérus: un médian et deux latéraux d'où partaient les trompes et les ligaments ronds. Ces noyaux n'ont pas été examinés au microscope, mais à l'œil nu ils paraissaient constitués par un tissu rougeâtre qui semblait contenir des fibres musculaires; il est donc probable que si, au point de vue fonctionnel et pratique, on peut considérer ce cas comme un *uterus deficiens*, il n'en est pas de même sous le rapport tératologique.

Les tératologistes n'admettent pas l'absence absolue de l'utérus, et même dans le cas de M. Villard, qui paraît être un exemple si incontestable de cette absence, il est encore probable qu'on retrouverait les éléments de l'organe dans les deux tubercules arrondis d'où partent les trompes et les liga-

(1) Le dessin de cette anomalie a été publié dans la *Revue photographique des hôpitaux,* du 6 juin 1870.

Digitized by Google

ments des ovaires; l'examen microscopique pourrait seul enlever les doutes. Cette question a son importance en tératologie, parce qu'elle indique que ces anomalies sont le résultat d'un arrêt plus ou moins complet de développement dans l'évolution des conduits de Müller et non pas d'un arrêt de formation de ces conduits. Une autre particularité intéressante est l'absence complète de corps jaunes chez la malade de M. Villard, ce qui s'accordait parfaitement avec le fait que jamais cette femme n'avait éprouvé quoi que ce fût qui ressemblât à un molimen hémorrhagique, indiquant l'époque des règles, tandis que chez la malade de M. Girard, il y avait quatre corps jaunes dans les ovaires, indices d'une véritable menstruation latente, qui s'était faite, chose bizarre, sans péritonite ni pelvi-péritonite. Malheureusement la femme, entrée à l'hôpital pour une variole, mourut de cette maladie avant qu'on eût pu recueillir les renseignements à ce sujet. C'est à l'occasion de cette présentation que M. Desprès vous a communiqué l'observation d'une femme (p. 380) chez laquelle il y avait une *absence de vagin et probablement d'utérus*, ainsi que l'indiquait une exploration attentive; les règles s'étaient montrées pendant deux ans, pendant lesquelles elle avait aussi rendu du sang par l'urèthre; plus tard elle avait vomi du sang tous les mois.

ANATOMIE PATHOLOGIQUE. — OS ET ARTICULATIONS.

Un grand nombre de fractures ont passé sous nos yeux; je vous en rappellerai seulement quelques-unes, parmi lesquelles *une fracture de la voûte du crâne avec contusion par contre-coup*, que vous a fait voir M. Cornillon; il y avait encore sur cette voûte une cicatrice ancienne de trépan (p. 52). « S'il est un fait anatomique qui doive aujourd'hui être accepté », dit M. Muron dans un rapport intéressant sur cette présentation, « c'est certainement la contusion cérébrale par contre-coup ». Mais à la suite des expériences faites par Aran pour expliquer

Digitized by Google

le mécanisme des fractures du crâne, « la plupart des auteurs, sans nier absolument ces lésions, se produisant par contre-coup, les considéraient comme infiniment rares. Ces contusions à distance sont rares, peut-être, mais elles existent ; je n'en veux pour preuve que les trois cas qui vous ont été présentés dans ces derniers mois ». (Meunier, 1869, p. 188 ; Liouville ; Cornillon, 1870). M. Muron aurait pu être plus affirmatif, car certainement s'il y a un fait non-seulement généralement accepté mais encore acceptable, c'est bien la contusion cérébrale par contre-coup et il suffit de parcourir nos bulletins pour en acquérir la certitude ; j'ai pu en relever 24 cas bien évidents, indépendamment des 3 cas rappelés par M. Maron.

Tous les auteurs que j'ai consultés à ce sujet, et ils sont nombreux, l'admettent sans conteste, excepté P. Boyer, qui d'après les auteurs du *Compendium* (vol. II, p. 612) « ne la croit pas possible, à cause de l'inflexibilité des parois crâniennes et du contact intime dans lequel se trouvent ces parois et l'organe qu'elles enveloppent. » Je puis même ajouter que M. Trélat, un des adversaires les plus décidés des fractures du crâne par contre-coup et qui a soutenu, avec le talent qu'on lui connaît, mainte discussion à ce sujet devant la Société, admet que dans les grands ébranlements survenus à la suite d'une chute ou de l'action d'un corps contondant agissant par une large surface, la contusion *au point opposé à l'application de la force vulnérante* est au moins aussi fréquente qu'au point frappé ; seulement il considère que l'expression « *contre-coup* » a été une source de confusion perpétuelle depuis les discussions de l'Académie de chirurgie et devrait être mise de côté.

Un second point intéressant de cette présentation était l'existence d'une ancienne cicatrice de trépan, à la partie inférieure de laquelle se trouvait une lamelle osseuse d'une notable épaisseur, adhérente à la dure-mère sous-jacente, qui est intacte, et le présentateur se demandait si la conservation de la dure-mère expliquait la production de cette lamelle ou si plutôt l'os limitant la perforation n'avait pas

Digitized by Google

dû aider puissamment à sa formation. Les auteurs qui se sont occupés des suites de la trépanation et de la cicatrisation des plaies de tête, avec perte de substance du crâne, ont émis des avis bien différents au sujet de la réparation qui peut être selon les uns incomplètement osseuse, c'est l'opinion la plus généralement acceptée; complètement osseuse ou simplement fibreuse. Parmi les premiers, nous pouvons citer Faget et Morand, qui ont montré à l'Académie de chirurgie des crânes d'individus trépanés depuis longtemps, sur lesquels il s'était fait une reproduction de substance osseuse à la périphérie, de façon à diminuer les trous, au centre desquels néanmoins se trouvait une cicatrice molle. D'après Larrey (1), si la solution de continuité ne dépasse pas 2 ou 3 centimètres de diamètre, ordinairement elle se ferme complètement au bout d'un temps plus ou moins long, comblée par les fibres des bords de l'ouverture, qui s'allongent en s'amincissant de la périphérie vers le centre, en même temps qu'il s'opère un travail de concentration et de réparement de toute la paroi osseuse correspondante. La dure-mère et le péricrâne ne contribuent pas à l'ossification de cette fermeture osseuse. Mais quelquefois, surtout si l'ouverture est très-grande, elle ne se ferme jamais en entier et il reste à son centre un espace rempli seulement par la dure-mère. M. Legouest (2) n'accepte pas la réparation osseuse à quelque degré que ce soit; il étaye son opinion de celle d'Ambroise Paré; il convient pourtant que les bords de l'ouverture semblent s'être avancés, en s'amincissant vers le centre de la perte de substance, mais sans la fermer. Enfin dans les Bulletins de la Soc. anatom. (vol. XXVIII, 1853, p. 117) nous avons trouvé un cas de cicatrisation d'une perte de substance du crâne, de la dimension d'une pièce de 5 francs, survenue seize ans avant la mort. Elle était comblée par une lamelle membraneuse blanchâtre, devenue transparente par la dessiccation et parais-

(1) Clinique chirurgicale, 1836, t. V, p. 7 et suiv.
(2) Traité de chirurgie d'armée, 1863, p. 893.

Digitized by Google

sant parsemée d'une fine poussière calcaire, qui dans l'opinion du présentateur de la pièce (M. Leudet), serait devenue probablement avec le temps le point de départ d'une ossification (l'homme porteur de cette lésion avait 36 ans à l'époque de sa mort). Cette membrane se continuait avec le périoste externe, et n'adhérait nullement à la dure-mère qui était saine de même que la surface du cerveau. M. Parmentier à cette occasion rappelait avoir vu sur un chien auquel on avait pratiqué l'opération du trépan, une perte de substance de l'os bouchée par une membrane, sans trace d'aucune ossification. Flourens et Heine n'ont jamais vu de reproduction complète, dans leurs expériences sur la trépanation. Citons enfin le cas rare de Duverney, dans lequel l'ouverture était fermée par la dure-mère qui s'était ossifiée, sans cependant contracter d'adhérences avec le contour de la perforation. De ces résultats divers on peut conclure que la cicatrisation des pertes de substance du crâne ne se fait pas toujours de la même façon. Il y avait là une inconnue à dégager, le pourquoi de ces résultats si divers ; c'est ce que M. Muron a fait avec grande apparence de raison, en établissant d'après les expériences de M. Ollier, que deux conditions étaient nécessaires pour la réparation osseuse complète : l'intégrité des membranes périostiques (péricrâne et dure-mère) et le jeune âge du sujet. Ici le sujet de l'observation avait 30 ans, lors de l'accident qui nécessita la trépanation, il n'est donc pas étonnant que la réparation osseuse ait été incomplète.

Ce n'est pas tant par sa rareté que *la fracture du col du fémur avec pénétration*, mise sous vos yeux par M. Alling (p. 301), doit attirer votre attention que parce qu'elle a été l'occasion pour M. Voillemier, dans le service de qui la pièce a été recueillie, de démontrer expérimentalement la cause de la rotation du membre en dehors, dans cette variété de fractures. Pour cela il avait fait dépouiller complètement les cuisses de leurs parties molles, jusqu'au-dessous des genoux, ne laissant que la capsule de l'articulation coxo-fémorale et ses faisceaux de renforcement. En

Digitized by Google

suspendant alors le sujet par les épaules, on avait pu constater que les mouvements, qui ramenaient constamment en dehors la pointe du pied du côté fracturé, lorsqu'on abandonne le membre à lui-même, se passaient dans l'articulation; d'où l'on peut conclure que cette rotation est due à la façon dont les fragments sont disposés dans les fractures par pénétration, et non à la contraction musculaire qui en a été longtemps considérée comme l'agent principal.

Le faux de cette dernière explication avait déjà été établi par l'observation, qui avait permis de constater que, par suite de cette rotation et du raccourcissement qui l'accompagne, et auquel elle est en général proportionnelle, les muscles rotateurs en dehors sont mis dans le relâchement, tandis que les muscles rotateurs, en dedans, sont allongés; de plus, que les muscles rotateurs en dehors ne pouvaient pas agir, puisque le bras de levier à l'extrémité duquel est appliquée leur puissance rotatrice, c'est-à-dire le col du fémur, est rompu. Aujourd'hui, c'est le poids du membre que l'on considère comme la cause principale de sa rotation en dehors, et avec toute apparence de raison, puisque dans le décubitus dorsal, son centre de gravité se trouve en dehors de la ligne qui va de la tête du fémur à la partie moyenne de l'espace intermalléolaire. Mais cette cause n'est pas la seule, ni même la principale, et c'est justement ce que prouve M. Voillemier, par sa démonstration. En effet, la suspension du sujet par les épaules, l'annule complètement, et néanmoins la rotation en dehors se produit. Il faut donc chercher une autre cause dans le mode d'engrènement des fragments. C'est sur ce fait que M. Alling a attiré l'attention; c'est lui qui rend sa présentation intéressante, car cette cause est généralement passée sous silence dans les auteurs classiques. Pourtant M. Denonvilliers l'avait déjà indiquée au sein même de cette Société; dès 1840 (Bull. Soc. anat., 1840, p. 337), dans une communication au sujet des pièces de fractures du col du fémur, conservées dans le musée

Digitized by Google

Dupuytren. Il avait conclu, de l'examen de ces pièces, que le mode de pénétration des fragments est incontestablement la cause qui détermine la rotation dans un sens ou dans un autre : dans deux cas, en effet, l'engrènement était tel, que la rotation du membre en dedans avait été produite. Mais sa démonstration expérimentale n'avait pas encore été donnée, au moins que je sache, et c'est ce qu'a fait M. Voillemier ; et j'ai cru d'autant plus devoir attirer votre attention sur celle-ci qu'elle confirme d'une façon incontestable une opinion déjà formulée ici, mais quelque peu oubliée et négligée.

Dans la communication que je viens de rappeler, M. Denonvilliers avait exposé en même temps le mode de pénétration des fragments dans les fractures extra-capsulaires du col du fémur, et les déplacements qui en résultaient. Vous avez pu voir la plupart de ces caractères fidèlement reproduits dans une *capsule extra-musculaire du col du fémur*, que M. Lagrange a mise sous vos yeux (page 97).

Une autre *fracture du fémur*, sur laquelle j'arrêterai un instant votre attention, est celle que vous a montrée M. Bassereau (p. 100), *qui intéressait à la fois la portion sous-trochantérienne et le col de l'os*, et qui, à la mort du malade, survenue trois mois après, *n'était que très-imparfaitement consolidée*. Ce résultat était dû, ainsi que l'a établi M. Lucas Championnière, dans son rapport sur cette présentation, à du *scorbut local*, affection étudiée par M. J. Cloquet, comme pouvant retarder et même empêcher la consolidation des fractures. Ici, le scorbut local n'a aucune cause appréciable, ajoute M. Lucas Championnière, qui serait tenté de l'attribuer à l'extension continue, par laquelle la fracture avait été traitée. On pourrait aussi considérer comme ayant eu une influence, l'âge du malade (60 ans), la saison froide et humide (novembre et décembre), le siége de la fracture au membre inférieur, le repos absolu du membre, toutes ces circonstances ayant été signalées par M. Cloquet, comme causes prédisposantes de cette affection. — Une consolidation osseuse, en voie de se

Digitized by Google

faire dans la rotule, constituait le point intéressant de la présentation que vous a faite M. Cornillon, d'*une fracture du fémur et de la rotule* (p. 7). Le cal osseux dans les fractures de la rotule a été le sujet de bien des discussions, surtout parmi les membres de l'ancienne Académie de chirurgie; mais aujourd'hui il est admis que si le cal osseux est extrêmement rare lorsque la fracture est unique et transversale, ce qui permet le plus ordinairement un grand écartement des fragments, — Malgaigne ne l'a même vu dans ces cas que lorsqu'il y avait au moins une petite esquille,— il l'est beaucoup moins, il est même la règle lorsque la fracture est multiple et qu'il y a plus de deux fragments, l'écartement étant alors ordinairement beaucoup moindre. La rotule présentée ici, brisée en trois fragments, entre lesquels il y avait peu d'écartement, rentrait donc dans les cas les plus favorables pour la production d'un cal osseux.

Nous devons encore à M. Cornillon d'avoir vu une *fracture* très-intéressante *des deux os de la jambe* (p. 57). C'est un cas type de cette variété singulière de fracture, sur laquelle Gerdy avait attiré l'attention en 1852, et qu'il avait décrite sous le nom de *fracture spiroïde*, dont quelque temps après M. Gosselin s'était occupé d'une façon toute spéciale devant la Société de chirurgie, sous le nom de *fracture en V ou cunéenne*. Elle a été encore désignée sous le nom de *fracture en coin*, *fracture en bec de plume*. Elle était considérée comme une variété assez rare, et dans nos bulletins nous n'en trouvons que 8 cas, dont 2 ont trait au fémur. Mais, ainsi que le fait remarquer M. Broca, dans un rapport très-remarquable (Bull. Soc. anat., 1857, p. 141), dont fut l'objet un de ces derniers, la plupart des fractures obliques de jambe, de ces fractures si difficiles à réduire et à maintenir, seraient des fractures en coin. Elles sont donc moins rares qu'on aurait pu le supposer d'après les faits anatomo-pathologiques qui avaient attiré l'attention sur elles; elles sont aussi moins graves qu'on l'avait d'abord supposé, puisqu'on voit nombre de ces fractures guérir avec ou sans difformité. Aujourd'hui surtout que ces fractures

Digitized by Google

sont susceptibles d'être diagnostiquées, elles paraîtront moins rares et le pronostic moins grave. Pourtant il ne faut pas se dissimuler que celui-ci est souvent d'une extrême gravité. En effet, ces fractures sont fréquemment accompagnées de fissures, qui peuvent arriver jusqu'à l'articulation et y pénétrer, amenant ainsi tous les accidents d'une inflammation articulaire d'autant plus grave qu'assez souvent il existe une plaie produite par l'un des fragments, le fragment inférieur habituellement, ainsi que nous le voyons dans le cas actuel. Ainsi que l'a indiqué M. Gosselin, l'infection purulente survient souvent à la suite de l'inflammation et de la suppuration de la moelle, causées par l'action du fragment supérieur taillé en pointe sur l'inférieur. Nous trouvons tous les phénomènes caratéristiques de cette variété de fracture, chez le malade de M. Cornillon : fracture des deux os de la jambe, fracture du tibia au tiers inférieur, fissure partant de la pointe du V, et descendant jusqu'au voisinage de l'articulation tibio-tarsienne, inflammation et suppuration de la substance médullaire, mort par infection purulente; enfin, la cause avait été une chute sur le verglas, cause indirecte par conséquent qui avait agi probablement en déterminant une torsion de l'os, ainsi que cela a lieu dans la grande majorité de ces fractures. C'est donc bien un cas type.

Je terminerai cette revue des fractures par les quatre cas de *blessures par arme à feu* que nous avons pu recueillir dans le mois de décembre : toutes sont des fractures, en effet. M. Guéniot nous a fait voir (p. 473) une esquille qui provenait d'une fracture du bras, et présentait une fissure extrêmement petite, sur laquelle on pouvait voir la mince lamelle de projectile qui l'avait produite. C'est le premier terme, pour ainsi dire, de ces fissures qui se montrent quelquefois si considérables dans les blessures des os par projectile de guerre. Cette esquille, éliminée plus de six semaines après la blessure, ne présentait pas trace d'inflammation, offrant ainsi un exemple de la possibilité de séjour de débris de projectile dans les tissus, sans que ceux-ci s'enflamment. Le pus n'a-

Digitized by Google

vait pas non plus agi sur elle, ce qui confirme le fait établi par M. Ranvier, que le pus contrairement à l'opinion générale, n'agit pas sur les os, fait dont il a donné une preuve incontestable, en montrant à la Société de biologie, en 1865, un séquestre qui avait trempé trente ans dans le pus sans avoir été altéré par lui.

La *fracture comminutive de la tête de l'humérus* que vous a montrée M. Dupuy (p. 474), présentait ceci de remarquable que la surface articulaire de cette tête avait été brisée en plusieurs esquilles, sans que la capsule articulaire eût été entamée : le projectile n'avait pas dépassé la couche moyenne des fibres du deltoïde. C'est un fait analogue à ces cas rapportés par les chirurgiens militaires, de fractures des os ou de violente attrition des parties molles sous-jacentes, sans perforation de la peau ou des tissus fibreux, grâce à l'élasticité de ces membranes. Ils sont dus le plus souvent à de gros projectiles parvenus à la fin de leur course ; ceux-ci sans être rares ne sont pas communs. Mais quelquefois, quoique beaucoup plus rarement, les balles produisent le même résultat, ainsi que nous le voyons ici; c'est surtout dans les coups de feu par ricochet qu'on a observé de pareils faits. Le blessé fut emporté par le tétanos le septième jour, terminaison fatale qui s'explique suffisamment par la blessure de l'articulation, et l'extrême abaissement de la température à cette époque, circonstance d'autant plus funeste que le combustible était insuffisant.

L'intérêt de la présentation, faite par M. le professeur Verneuil, d'une *plaie pénétrante du genou avec fracture comminutive de la rotule* (p. 475), blessure tellement grave dans ses conséquences que les chirurgiens militaires la considèrent comme une indication formelle d'amputation, ou au moins de résection, réside surtout dans l'exposition du nouveau procédé de *résection du genou* adopté par lui. Il conserve les tissus fibreux qui ferment le creux poplité en avant, de façon à l'isoler de l'articulation, espérant éviter ainsi l'inflammation des diverses parties contenues dans cette région, et conjurer les accidents qui pourraient en

Digitized by Google

résulter. Je vous renvoie à nos bulletins pour la description de ce procédé opératoire, qui parut avoir réussi dans ce cas-ci, puisque le blessé succomba à des accidents consécutifs à une autre blessure qu'il avait à la partie moyenne de la cuisse, et non à la plaie articulaire.

M. Dupuy vous a encore fait voir une *fracture de l'os iliaque*, résultant d'un coup de feu qui avait traversé en même temps l'*S iliaque* de part en part. Il en était résulté *un anus contre nature*, à trajet très-long et très-sinueux *à travers l'os iliaque* perforé. C'est un fait plus rare que pourrait le faire croire la disposition des parties contenues dans cette région; néanmoins on l'observe encore quelquefois; j'en ai vu un analogue à la même époque.

Nos bulletins ont déjà fourni d'amples matériaux à l'histoire de l'*ostéite*, et cette année encore un certain nombre de cas vous ont passé sous les yeux. Parmi ceux-ci j'attirerai votre attention sur six observations de cette forme si grave, à symptômes généraux si intenses, qui se montre chez les adolescents, et à laquelle des dénominations si diverses ont été appliquées, basées le plus généralement sur la lésion anatomique qui paraissait prédominer pour chaque observateur. La même divergence a existé parmi vos présentateurs, de sorte que M. Leroy des Barres vous a présenté *une ostéo-myélite avec décollement de l'épiphyse inférieure du fémur* (p. 66); M. Campenon, *une périostite phlegmoneuse de l'extrémité supérieure du fémur* (p. 94); MM. Humbert et Thaon, *des abcès sous-périostiques du fémur et du calcanéum* (p. 405 et 421); M. Alling, deux cas d'*ostéo-périostite aiguë* (p. 424 et 425). Le second cas de M. Alling est remarquable par la généralisation des lésions; en même temps que le fémur, l'ostéo-périostite occupait la branche horizontale droite du maxillaire inférieur et le doigt médius gauche; le poumon était criblé d'abcès métastatiques. C'est un de ces cas qui pourraient faire considérer cette affection comme une véritable pyémie spontanée.

Dans le cas de M. Campenon il y avait un *décollement des trochanters*, fait qui n'a pas été souvent observé et qui

Digitized by Google

est beaucoup plus rare que le décollement des épiphyses. Mais un point digne d'attention, et qui ressort du rapprochement de ces six faits, c'est la coïncidence de lésions des séreuses, soit articulaires, soit cardiaques, soit pleurales avec l'affection principale dans quatre cas, ceux de MM. Leroy des Barres, Humbert, Campenon et Thaon. C'est sur cette coïncidence que s'appuyait Schützenberger pour attribuer une origine rhumatismale à la périostite phlegmoneuse, ou au moins pour admettre un certain rapport entre les deux affections, opinion partagée par MM. Chassaignac et Giraldès. Elle a encore été signalée par Roser, mais celui-ci refuse toute importance étiologique à l'influence rhumatismale. Pour cet auteur il y a une cause générale, mais complètement inconnue, qui agit sous l'influence de causes occasionnelles, et qui déterminerait en outre les lésions indiquées dans quelques-unes de nos observations comme étant survenues du côté des poumons (Alling 2°, Thaon, Humbert), de la plèvre et des reins (Thaon). A la vérité on peut se demander si ce sont bien là les effets de cette cause générale commune, s'ils ne dépendent pas plutôt de la pyohémie dont les symptômes se montrent si souvent dans cette maladie? Mais ce n'est pas ici le lieu de discuter ces questions; ce n'est qu'en dépouillant un grand nombre d'observations qu'on pourra espérer obtenir une solution à laquelle cette année, comme les années précédentes, nos bulletins auront amplement contribué.

L'ostéite aiguë n'est pas toujours accompagnée des symptômes typhiques graves, qui donnent une physionomie si spéciale aux faits de l'ordre de ceux que nous venons de rappeler : quelquefois les lésions se localisent, les symptômes généraux restent peu intenses, et la maladie peut passer à l'état chronique et se terminer par une nécrose plus ou moins étendue. Vous avez pu voir les lésions qu'on observe en pareil cas sur une pièce que vous a présentée M. Hervey (p. 96). Elle provenait d'un jeune homme de 22 ans, qui avait contracté, environ trois ans auparavant, à la suite d'un décubitus prolongé sur l'herbe humide, une

Digitized by Google

périostite aiguë du fémur, qui passa *à l'état chronique*. Le malade mourut, épuisé par la suppuration, et avec tous les symptômes de l'infection putride. La plus grande partie du corps du fémur était nécrosée; elle était entourée d'une gaine osseuse de nouvelle formation, recouverte d'un périoste très-épais, décollé par places, et traversée par plusieurs cloaques au fond desquels on apercevait le séquestre mobile.

L'*ostéo-sclérose* se montre rarement dans la diaphyse d'un os long chez les scrofuleux et les tuberculeux; elle survient surtout chez les syphilitiques. C'est à ce titre surtout que le *séquestre invaginé dans la diaphyse du tibia atteint d'ostéo-sclérose* que vous a fait voir M. Berger (p. 420) présente de l'intérêt. La pièce provenait d'une jeune fille de 18 ans, scrofuleuse et tuberculeuse. Un second point intéressant dans cette communication était la fermeture du canal médullaire du tibia dans le quart de sa longueur, par un bouchon de tissu compacte. En dehors des moignons d'amputés guéris, dans lesquels il existe toujours, dans le canal médullaire, un bouchon osseux de tissu compacte, d'une épaisseur variable, l'ostéite produit rarement un pareil résultat; on en cite pourtant quelques exemples.

Le *rachitisme*, tel qu'on l'observe après la naissance, peut-il exister chez le fœtus, peut-il être *congénital?* Cette question, résolue négativement par MM. Depaul et J. Guérin, affirmativement par MM. Houel, Broca et Bouvier, a été maintes fois discutée devant la Société. Cette année, M. Lecourtois vous a apporté une preuve à l'appui de la seconde opinion. Il vous a fait voir (p. 355), sur le squelette du nouveau-né, sur lequel il vous a montré d'autres particularités (os épactal, etc.), dont je vous ai déjà entretenu (p. 485 du compte-rendu), diverses modifications des os: incurvations, chapelet costal, gonflements épiphysaires qui sont les mêmes que celles qu'on observe dans le rachitisme postérieur à la naissance. Ce serait là le véritable *rachitisme congénital*, qui diffère, comme on le voit, de ce que l'on a souvent décrit sous ce nom, et qui tient à une irrégularité

Digitized by Google

d'ossification qui détermine des apparences de fracture sur les os (*osteogenesis imperfecta* de Vrolik).

C'est encore à du *rachitisme* qu'étaient dues en partie les modifications que vous avez pu voir sur le bassin de femme que M. Hervey a mis sous vos yeux (p. 199); mais il présentait surtout les altérations de l'*ostéomalacie*, telles que les a indiquées M. Depaul devant la Société (Bull. Soc. an., 1842, p. 216; et 1846, p. 374). Son tissu était friable et se laissait facilement pénétrer par les instruments: le détroit supérieur avait la forme d'un cœur de carte à jouer; le sacrum était fortement excavé en avant; les fosses iliaques très-concaves, les branches du pubis déjetées en dedans, de façon à former deux angles saillants vers le sacrum. Dans les bassins rachitiques, au contraire, dans la grande majorité des cas, le sacrum tend à devenir droit et même convexe en avant, l'arcade pubienne s'élargit, les fosses iliaques s'étalent en dehors.

Nægele n'accepte pas ces différences, mais M. Depaul les a observées assez souvent pour les admettre quoiqu'elles ne soient pas constantes et absolues. Les exceptions doivent se montrer surtout lorsque les altérations de l'ostéomalacie survenant chez une rachitique, le bassin présente en même temps des modifications dues au rachitisme. C'est le cas ici, car si l'on avait pu redresser ce bassin, on n'aurait pas réussi à lui donner sa forme et ses dimensions normales, ce qui est un caractère du bassin rachitique, tandis que si l'on redressait un bassin simplement ostéomalacié, il redeviendrait complet et régulier; ce qui se conçoit très-bien, puisque l'ostéomalacie affecte les femmes qui ont atteint l'âge de la puberté et acquis tout leur développement, tandis que le rachitisme se montre dès les premiers âges de la vie, et amène un arrêt de développement dans les os. Néanmoins, l'ostéomalacie prédomine ici, et c'est véritablement *un bassin ostéomalacié chez une rachitique*, circonstance des plus fâcheuses en cas de grossesse. Aussi fut-on obligé de pratiquer l'opération césarienne sur la femme qui fait le sujet de cette observation, et qui, âgée de 32

Digitized by Google

ans, en était à sa première grossesse. C'est un fait à noter, car c'est la grossesse *souvent répétée* que les auteurs considèrent comme la cause la plus marquée, la plus fréquente, la plus déterminante de l'ostéomalacie. Néanmoins, je trouve encore dans nos bulletins deux observations de cette maladie chez des femmes n'ayant jamais eu d'enfants. (Bull. Soc. an., 1851, p. 332 et 340.)

Le tissu osseux, comme les autres tissus de l'économie, subit des modifications nombreuses avec les progrès de l'âge. La plupart de ces modifications sont physiologiques et pour ainsi dire normales; mais il peut en survenir qui, tout en étant une manifestation d'un phénomène vital, la nutrition, peuvent être considérées, à cause de leur nature, des proportions qu'elles atteignent, et surtout de leur rareté, comme un véritable état morbide. Elles ne constituent pas une maladie, à proprement parler, mais elles ne sont plus simplement physiologiques, et leur description qu'on pourrait être porté, au premier abord, à placer dans l'anatomie normale, doit être placée dans l'anatomie pathologique. Telle est l'*atrophie sénile des os du crâne*, dont M. Blanchard vous a montré un bel exemple (p. 2), qui vous a d'autant plus intéressé, qu'elle a provoqué une longue discussion, qui avait déjà eu lieu du reste à l'occasion d'une présentation de même nature faite l'année dernière (Bull. Soc. an., 1869, p. 545). C'est une lésion qui paraît rare, tellement rare, que, dans des recherches récentes (1), on n'aurait trouvé qu'une moyenne de 4 cas pour plus de 1,000 crânes, et 1 seul cas sur 406 crânes parisiens. Nos bulletins en contiennent 5 cas. Elle paraît avoir été beaucoup plus fréquente chez les anciens Égyptiens. Pour la plupart des auteurs (Cruveilhier, Rokitansky, Geist et Bibra, etc., etc.), elle serait due à la résorption du diploé, sous l'influence de l'état sénile, ce qui amènerait l'affaissement de la lame externe du crâne sur la lame interne. La résorption peut même

(1) Sauvage, *Recherches sur l'état sénile du crâne*. Th. de Paris, 1869.

Digitized by Google

aller assez loin quelquefois pour détruire ces deux lames, d'où résultent des perforations, qui se trouvent toujours, d'après M. Cruveilhier, au niveau d'un sillon d'une branche de l'artère méningée moyenne. Un de ces cas de perforation se trouve dans nos bulletins (1854, p. 337). Ce serait la lame externe qui s'atrophierait d'après Virchow, tandis que d'après Meyer il y aurait atrophie des deux lames avec conservation du diploé. M. Sauvage, dans sa thèse, place la lésion sous la dépendance immédiate des vaisseaux qui rampent à la face interne du crâne : par suite de la dégénérescence athéromateuse des artères si fréquente chez le vieillard, il peut survenir de l'artérite déformante qui produit des déformations parfois considérables des sillons méningiens. Il y aurait d'abord usure de la partie la plus interne de la lame vitrée, puis résorption de la partie la plus interne de la lame externe, disparition presque totale du diploé et enfin affaissement de la lame externe sur l'interne.

ARTICULATIONS.

Ce sont surtout des *luxations* que vous avez pu voir cette année en fait de lésions articulaires en nombre beaucoup plus restreint d'ailleurs que les lésions osseuses proprement dites.

Je ne m'arrêterai sur la *luxation dorso-lombaire* du rachis que vous a montrée M. Thaon (p. 225) que pour faire remarquer que, contrairement à l'assertion du présentateur, c'est bien à la première lombaire que Malgaigne attribue la vive arête que l'on voit dans ces cas sur la ligne médiane du dos et non pas à la douzième dorsale; seulement il a fait ressortir le peu de valeur diagnostique de ce signe, qui existe aussi bien dans la fracture que dans la luxation. (Malgaigne, *Fractures et luxations*, t. II, p. 386.)

Mais je vous signalerai d'une façon spéciale à cause de son grand intérêt pratique la *luxation sous-coracoïdienne*

Digitized by Google

ancienne de l'épaule droite que M. Bourgeois (p. 9) a mise sous vos yeux, et le rapport de M. Frémy sur cette présentation.

Tout récemment encore on posait devant la Société de chirurgie la question de l'époque jusqu'à laquelle on pouvait tenter la réduction d'une luxation ancienne. Cela indique suffisamment l'incertitude qui règne encore à ce sujet. Velpeau considérait toute tentative de réduction comme inutile et même impossible au bout de quelque temps; tandis que Malgaigne et M. Maisonneuve admettent qu'on peut encore réussir au bout de dix à douze ans. Or, sur la pièce de M. Bourgeois, l'on pouvait constater qu'à la suite d'une luxation ancienne, il s'était formée une néarthrose possédant tous les caractères anatomiques et tous les mouments d'une articulation presque normale et parfaite; de plus, que la capsule avait contracté avec l'ancienne cavité glénoïde une adhérence telle qu'elle aurait rendu impossible la réduction. Ce fait vient donc corroborer l'opinion de Velpeau et justifier sa réserve.

Quoique théoriquement il semblerait que la luxation en avant des os de l'avant-bras soit impossible sans fracture de l'olécrâne, ce qui était admis par J.-L. Petit et la plupart des chirurgiens jusqu'à l'époque du travail de M. Colson (1835) sur ce sujet, néanmoins on trouve dans la science un nombre plus considérable de cette variété de luxation sans fracture qu'avec fracture de cette apophyse. Aussi est-il regrettable que nous n'ayons pas de détails sur *la luxation du coude en avant et en dehors avec fracture de l'olécrâne* (p. 15), que vous a présentée M. Rigaud. L'absence de déplacement des fragments de cette apophyse pourrait peut-être faire assimiler ce cas à une luxation sans fracture.

Il n'en est pas de même heureusement de la *luxation sus-pubienne du fémur récente* que nous a fait voir M. Coyne (p. 230).

Les relations d'autopsie de luxations traumatiques sus-

Digitized by Google

pubiennes sont rares dans la science, surtout celles qui sont récentes ; les deux seuls cas que nous trouvions dans nos bulletins (1840, p. 303 ; 1855, p. 90) se rapportent à des luxations anciennes. Aussi la description complète que vous a donnée M. Coyne des lésions constatées à l'examen nécroscopique de cette luxation, survenue à la veille même de l'autopsie, mérite d'occuper une place d'autant plus marquée dans nos bulletins que c'est la seule qui s'y trouve. Elle confirme, au reste, la plupart des notions qu'on avait acquises sur ce sujet, soit par l'observation des quelques cas connus, soit par les expériences sur le cadavre ; seulement, contrairement à l'opinion de Malgaigne, qui dit ne pas connaître un seul exemple de luxation ilio-pubienne complète primitive (*Fractures et luxations* t. II, p. 840), vous avez pu voir que celle-ci l'avait été d'emblée, ce qui était indiqué d'une façon incontestable par l'impression qui s'était faite de l'éminence iléo-pectinée sur la partie du col et de la tête du fémur qui reposait sur elle. Cette empreinte n'avait pu être produite que par l'action de la cause vulnérante, une roue de voiture, au moment de l'accident, et n'aurait pas existé si le déplacement avait été consécutif.

Enfin vous avez pu voir, grâce à M. Chevallet, un cas de *luxation de l'astragale sur place* (p. 406). C'est ainsi que M. Broca désigne cette variété de luxation, dans laquelle l'os se renverse en exécutant un mouvement sur son axe antéro-postérieur, de façon à faire décrire un quart de cercle à sa face supérieure, qui vient se mettre en rapport avec la face articulaire de la malléole péronière. C'est ce que Malgaigne a désigné sous le nom de *renversement incomplet*, le renversement étant considéré complet lorsque la face supérieure vient regarder directement en bas, après avoir exécuté un mouvement de rotation équivalant à un demi-cercle. C'est encore là un cas unique dans nos bulletins, car dans la luxation de l'astragale décrite par M. Foucher en 1854 (p. 388), la rotation s'était faite sur l'axe vertical,

Digitized by Google

de sorte que la tête était venue se placer sous la malléole interne.

Quant aux lésions inflammatoires des articulations que vous avez pu voir, elles ont été rares ; deux cas seulement ont été montrés. Dans l'un (Hervey, p. 303), des *collections purulentes* s'étaient formées *dans les articulations scapulo-humérale et tibio-tarsienne* d'un enfant de 5 à 6 semaines qui avait été pris d'érysipèle au neuvième jour de la vaccination. Il était difficile d'établir leur origine en l'absence d'examen complet, mais elles paraissaient dues à une inflammation ayant débuté par les articulations. Dans l'autre cas (Ullé, p. 109), qui présentait toutes les lésions de l'*arthrite chronique*, des dépôts osseux s'étaient formés dans les ligaments du coude, au niveau des éminences de l'humérus, puis s'étaient recouvertes de fibro-cartilages de façon à simuler deux petites rotules.

Je terminerai ma revue des lésions articulaires en vous signalant la discussion intéressante soulevée par M. Lannelongue sur la cause de la *déviation permanente du genou en dedans ou genou cagneux*, en dehors du rachitisme et des luxations. Il vous a fait voir avec pièce à l'appui (p. 15) que cette difformité pouvait résulter de déformations des surfaces articulaires, consécutives à une maladie de l'articulation, de l'arthrite sèche probablement, et non pas seulement de la faiblesse musculaire ou d'altérations des parties périphériques (ligaments, muscles, condyles du fémur et du tibia), ainsi qu'on l'admet le plus généralement. Quant à la disparition de la difformité dans la flexion de la jambe sur la cuisse, phénomène que l'on observe chez les cagneux, il l'attribue à l'usure des ligaments croisés que l'on pouvait constater sur sa pièce et qu'il considère comme produite par la marche sur le bord interne du pied, habituelle chez les cagneux. Ces explications ont été vivement combattues, en particulier par M. Guéniot, qui a cité à l'appui de son opinion l'observation d'une petite fille de 2 ans (p. 18), chez laquelle la difformité était due à une malformation probablement congénitale des condyles fé-

Digitized by Google

moraux, surtout du condyle interne, qui offrait une saillie très-exagérée en avant, en même temps qu'une brièveté antéro-postérieure qui expliquait parfaitement la possibilité du retour du tibia à sa direction normale dans la flexion. Vous avez pu conclure de cette discussion que l'étiologie de cette difformité était variable et que l'explication très-ingénieuse donnée par M. Lannelongue, applicable à quelques cas, ne l'était pas à tous.

APPAREIL DE LA CIRCULATION.

Cœur et ses enveloppes. —Deux cas de symphyse cardiaque vous ont été présentés : l'un, par M. Foucault (p. 307), dû à des tubercules du péricarde, fait relativement assez rare ; l'autre, dont l'origine tuberculeuse n'était pas nettement établie, par M. Joffroy (p. 308). Ces adhérences ne s'étaient manifestées par aucun symptôme du côté du cœur pendant la vie ; de même que dans le fait qui vous a été communiqué par M. Pruvost (p. 438), on trouva à l'autopsie d'une femme morte d'un abcès de la rate une *adhérence complète des deux feuillets du péricarde* sans que rien l'eût indiqué pendant la vie. Dans aucun de ces cas on ne constata d'hypertrophie, comme l'admettait Hope, ni de dilatation, comme l'avait établi Beau.

Je ne puis passer sous silence l'*agrandissement du trou de Botal dans une hypertrophie du cœur avec dilatation de toutes les cavités*, que vous a montrée M. Chénieux (p. 21). C'est à la dilatation des oreillettes qu'était vraisemblablement dû cet agrandissement, vu l'absence de rétrécissement ou de dilatation de l'orifice pulmonaire et de persistance du canal artériel qui accompagnent ordinairement la persistance du trou de Botal.

Bien des cas de *ruptures du cœur* sont consignés dans nos bulletins et la pathogénie de cette lésion a été singulièrement élucidée depuis quelques années, aussi est-ce surtout à cause de l'intérêt que présente leur rapprochement que

Digitized by Google

je vous entretiendrai un instant des deux cas que vous avez pu voir cette année. Dans l'un d'eux (Cauchois, p. 110), la rupture s'était faite spontanément, à la suite de la dégénérescence graisseuse d'un infarctus déterminé par une oblitération athéromateuse de l'artère coronaire gauche. La déchirure, dirigée dans le sens du sillon vertical, se trouvait sur la paroi antérieure du ventricule gauche, son siége de prédilection dans les ruptures spontanées; tandis que dans l'autre cas (Chevallet, p. 406) elle siégeait sur le ventricule droit. C'était déjà une présomption en faveur de l'influence d'un traumatisme; elle était, en effet, survenue chez un homme qui s'était précipité d'un troisième étage; et quoique dans les expériences ce soit le ventricule droit qui résiste le mieux à une simple augmentation de pression, c'est presque toujours sur lui que se trouvent les ruptures dues à un traumatisme résultant d'une chute d'un lieu élevé ou de toute autre cause pouvant produire une pression violente qui provoque une gêne subite de la respiration ou de la circulation. Cette présomption de l'influence du traumatisme est encore corroborée par l'âge du sujet (il avait 46 ans) et l'état de son cœur, dont les parois n'étaient pas altérées. Un fait à noter dans le cas présenté par M. Cauchois, c'est que la rupture paraissait s'être faite de dehors en dedans, opinion qui n'est pas généralement admise, quoique *à priori* elle semble la plus plausible, l'orifice interne étant ordinairement plus petit que l'orifice externe.

L'insuffisance tricuspide consécutive à des lésions pulmonaires, mise sous vos yeux par M. Villard, (p. 270), vous a offert un exemple frappant des lésions du cœur droit qui peuvent être provoquées par une affection chronique des poumons et surtout de cette variété fonctionnelle d'insuffisance tricuspide sur laquelle Gendrin a, le premier, appelé l'attention, sous le nom d'insuffisance relative. Niée par Kurschner, cette lésion a été établie par un trop grand nombre de faits anatomiques et cliniques pour ne pas être acceptée aujourd'hui par la grande majorité des auteurs.

Digitized by Google

L'observation de M. Villard constitue un nouveau fait de ce genre, d'autant plus intéressant qu'on peut y suivre toute la série des phénomènes morbides qui ont débuté par le poumon pour aboutir au cœur droit.

Je dois aussi une mention à *l'excroissance développée sur la face auriculaire de la valvule mitrale,* présentée par M. Curtis (p. 112); elle était remarquable par son volume qui atteignait celui d'une moitié de cerise et sa structure qui se rapprochait de celle de certains myxômes. Néanmoins le présentateur la considère comme une production inflammatoire, à un certain stade de son développement.

Artères.—Deux cas *de dilatation,* deux cas de *rupture* et un *anévrysme ouvert dans la plèvre,* telles sont les lésions de l'*aorte* que vous avez pu voir cette année. Dans l'un des deux premiers (Martin, p. 215) la dilatation portant sur les trois tuniques et toute la circonférence du vaisseau, était simple, sans dégénérescence athéromateuse. Dans la paroi du vaisseau se trouvait enkysté un petit ganglion, qui à la longue aurait pu provoquer une perforation. Dans l'autre cas (Oyon, p. 115) il s'était fait une dilatation latérale de l'origine de l'aorte, en arrière et à gauche, contrairement à ce qui a lieu d'habitude, ces dilatations partielles se faisant de préférence en avant et sur la convexité de la crosse, à cause de la présence de la colonne vertébrale qui gêne le développement de la face postérieure. Sur des altérations scléro-athéromateuses anciennes se trouvaient des ulcérations que le présentateur considère comme le résultat d'une aortite aiguë. Ne seraient-elles pas plutôt dues à la fonte de ces dépôts athéromateux ou même à l'avulsion d'une plaque crétacée, ainsi que cela s'observe assez fréquemment, sans qu'il y ait besoin d'invoquer une poussée aiguë pour les expliquer. Les deux cas de *rupture de l'aorte* ont eu lieu spontanément, déterminés par des altérations athéromateuses. Dans le premier (de Lignerolles, p.254) la rupture, qui siégeait à 2 centimètres au-dessus des valvules sigmoïdes, était transversale, ainsi que cela arrive ordi-

Digitized by Google

nairement; elle s'était faite brusquement. Mais le second (Hanot, p. 408) présentait ceci de particulier, que la rupture s'était faite en deux temps, comme l'indiquaient nettement les lésions artérielles, à un intervalle de 36 heures comme permettaient de le supposer les phénomènes cliniques observés pendant la vie.

Je passerai rapidement sur l'*anévrysme de l'aorte descendante ouvert dans la plèvre et dans les bronches*, que vous a fait voir M. Ullé (p. 254), pour arriver aux deux cas d'*anévrysme du canal artériel* que nous a montrés M. Renaut (p. 238), et à l'*anévrysme de l'artère coronaire stomachique* mis sous vos yeux par M. Villard (p. 273). La présentation de M. Renaut porte à 13 le nombre de cas connus dans la science d'anévrysme du canal artériel, mais son grand intérêt réside surtout dans la réfutation qu'il a faite de l'opinion des auteurs qui nient l'existence de cette variété d'anévrysme. Le mode d'oblitération du canal artériel par végétation de la couche conjonctive sous-épithéliale, qu'il a pu constater dans ses recherches, ne permet pas en effet de considérer ces anévrysmes comme un simple emprisonnement de caillots entre des lamelles néomembraneuses, qui, d'après ces auteurs, amèneraient cette oblitération par leur adhésion. Une autre particularité intéressante d'une de ces présentations est la coexistence d'un vice de conformation considérable, l'extrophie de la vessie, contrairement à l'opinion de Thore. Quant au cas présenté par M. Villard, il est intéressant non-seulement par sa rareté — c'est un des très-rares exemples d'anévrysme de l'artère coronaire stomachique que l'on trouve dans la science, — mais encore par les phénomènes cliniques qui l'ont accompagné et qui, en l'absence de signes positifs de cancer de l'estomac, portaient à faire admettre un ulcère simple de cet organe.

Veines. — Quoique au nombre de 6, et survenues dans des circonstances bien différentes, toutes les présentations de lésions des veines que vous avez pu voir cette année se rapportent à la coagulation du sang dans ces vaisseaux.

Digitized by Google

Quatre cas de *thromboses des sinus de la dure-mère* ont été mis sous vos yeux par M. Joffroy : deux d'entre eux survenus à la suite de rougeole avec complications pulmonaires (p. 117 et 163), le troisième à la suite de muguet (p. 118), le quatrième chez un sujet scrofuleux et tuberculeux (p. 310). Mais si l'on rapproche ces quatre faits et qu'on les compare avec une communication analogue, faite par le même observateur en décembre 1869, dans laquelle la maladie initiale était la tuberculose, on constate — et c'est surtout ce que M. Joffroy a cherché à faire ressortir — qu'un fait commun domine et relie entre elles ces diverses présentations ; que c'est l'affaiblissement considérable du sujet, la cachexie résultant de ces diverses maladies, qui a provoqué la production des coagulations sanguines dans ces vaisseaux, sans qu'il y ait eu d'altération des parois vasculaires. Ces coagulations sanguines, qui se font aussi dans les autres veines et même dans les artères, se rencontrent dans toutes les maladies susceptibles d'amener pendant un certain temps un affaiblissement de l'action du cœur et dans lesquelles existe en outre une altération du sang, par suite de laquelle la fibrine a une grande tendance à la coagulation, en particulier dans les affections qui déterminent un état cachectique. L'âge serait encore, d'après M. Joffroy, une cause prédisposante des thromboses des sinus de la dure-mère : il les a surtout rencontrées chez les enfants au-dessous de 2 ans. Dans tous les cas de cette année aucun symptôme n'a traduit pendant la vie la lésion des sinus, ce qui s'explique par l'absence d'altération de la substance cérébrale. En terminant ce qui a trait à cette question, je ne puis mieux faire que vous rappeler qu'elle a déjà été traitée d'une façon remarquable dans nos bulletins par notre regretté collègue Fritz et par M. Luton (Bull. Soc. an. 1860, pag. 70 et 79).

Les deux autres cas de coagulations veineuses que vous avez vues reconnaissaient une tout autre cause. Je n'ai pas besoin de vous rappeler sans aucun doute les *deux veines*

Digitized by Google

fémorales affectées de phlébite (312) que M. le professeur Verneuil a mises sous vos yeux et dont il attribuait l'inflammation à la compression exercée au pli de l'aine pendant l'amputation : ces deux veines provenaient en effet de cuisses d'amputés. On y voyait trois zones de caillots superposés, dont la supérieure, qui paraissait par son aspect être incontestablement la plus ancienne, devait s'être formée au niveau de la région inguinale sous l'influence de la phlébite et de la périphlébite provoquées par la compression et ne dépendait en aucune façon par conséquent du caillot de la plaie d'amputation. C'est aux débris de ces caillots supérieurs, rendus septiques par le voisinage d'une plaie en suppuration, et transportés dans les ramifications de l'artère pulmonaire, que M. Verneuil attribue les infarctus et les abcès métastatiques qui se font dans le poumon, ainsi que l'infection purulente, qui survient si fréquemment à la suite de l'amputation de cuisse. A la thrombose de la veine fémorale, il attribue encore les hémorrhagies secondaires qui emportent quelquefois l'amputé. C'est pour obvier à ces dangers, sur lesquels son attention a été appelée depuis 1861, qu'il a proposé un nouveau procédé d'amputation sans compression de l'artère. Mais ce n'est pas ici le lieu de l'apprécier, je vous renvoie pour cela à la discussion qui a eu lieu à son sujet à la Société de chirurgie et pour les détails de cette intéressante présentation, à nos bulletins.

Système lymphatique. — Trois cas d'*hypertrophie ganglionnaire*, telles sont les seules lésions de ce système dont j'ai à vous entretenir, mais deux d'entre eux sont curieux à cause des résultats de compression que cette hypertrophie a déterminés. Dans celui qui a été mis sous vos yeux par M. Pozzi (p. 277) *une masse ganglionnaire sus-aortique avait comprimé le canal cholédoque et la veine porte* de façon à déterminer d'abord tous les symptômes de la rétention de la bile, dans le foie — moins pourtant les accidents cérébraux qui occupent une si large place dans l'ensemble de symptômes attribués

Digitized by Google

par Frerichs à cette rétention et qu'il a désignés sous le nom *d'acholie* — puis ceux de la compression de la veine porte. C'est le premier cas signalé de compression du canal cholédoque par des ganglions affectés d'hypertrophie simple, ce qui ajoute encore à l'intérêt de cette présentation. Quant à la cause de cette hypertrophie, elle est difficile à établir, mais l'hypothèse très-ingénieuse du présentateur qui la rapporterait volontiers à une inflammation chronique de la muqueuse stomacale, causée par les habitudes alcooliques du sujet, paraît très-plausible. Dans l'autre fait, qui vous a été soumis par M. Malassez (p. 119), c'était la carotide externe droite qui était presque oblitérée par une masse ganglionnaire, située dans la région cervicale, d'où paraissait avoir résulté une *angine gangréneuse du côté droit du voile du palais et de l'extrémité supérieure du pharynx :* elle était survenue quinze jours environ après l'apparition de la tumeur du cou. On pourrait opposer à ces deux cas celui que vous a fait voir M. Bouilly (p. 299), dans lequel une tumeur ganglionnaire considérable du cou n'amena aucun trouble de compression quoiqu'elle fût enlacée de toutes parts par les branches du plexus cervical superficiel et reposât sur le paquet vasculo-nerveux profond du cou.

Enfin, en terminant ce qui a trait aux lésions de l'appareil de la circulation, je dois vous signaler les observations faites par M. Brouardel (p. 418), sur la *pathogénie des altérations du sang dans la variole ;* le cas type de *purpura hæmorrhagica*, communiqué par M. Huchard (p. 172), et la *gangrène de l'avant-bras* (Alling, p. 300), survenue à la suite d'une application défectueuse d'un appareil de fracture et de soins consécutifs mal entendus.

SYSTÈME NERVEUX.

Il y a peu de faits connus d'*hypertrophie du cerveau ;* aussi, avez-vous vu avec intérêt le cas que vous a présenté M. Bouilly (p. 298). Cette hypertrophie, qui donnait au

Digitized by Google

cerveau le poids et le volume de celui d'un adulte, quoique provenant d'une enfant âgée de 5 ans seulement, présentait tous les caractères qui ont été assignés à cette lésion d'après le petit nombre de faits connus : développement considérable de la cavité du crâne, amincissement marqué de ses parois, profondément creusées par les circonvolutions du cerveau, qui s'étaient aplaties en s'élargissant; diminution de l'intelligence. Il y avait en outre, ainsi que cela a été fréquemment observé, une tuméfaction des ganglions lymphatiques qui, occupant tous ceux de la partie droite du cou, formait une tumeur ganglionnaire considérable, que je vous ai rappelée dans le chapitre précédent. Un fait à noter est le sexe féminin de l'enfant, contrairement à ce qui a été observé le plus souvent jusqu'à présent.

Le ramollissement superficiel du cerveau, intéressant surtout la 3e circonvolution frontale gauche, que vous a fait voir M. Chouppe (p. 365), doit être mentionné surtout à cause de l'*absence d'aphasie;* mais, ainsi que l'a fait remarquer M. Hayem, les partisans de la localisation de la parole dans cette circonvolution, peuvent faire valoir que, dans ce cas, elle était en partie intacte. Deux autres points à noter encore, dans cette présentation, ont été l'existence d'un ramollissement superficiel chez un homme de 43 ans, sans embolie, et l'absence de symptômes se rapportant à cette lésion pendant la vie.

Ce n'est pas du reste un fait rare que l'existence de désordres assez étendus dans le cerveau, sans que ceux-ci se manifestent par aucun symptôme, et l'on a trouvé quelquefois, à l'autopsie, des tumeurs, des abcès, des corps étrangers, dont aucun signe n'avait révélé l'existence pendant la vie. Ces faits ont frappé depuis longtemps les observateurs, et avaient poussé Desault à formuler une loi, d'après laquelle les lésions cérébrales ne sauraient produire de symptômes que lorsqu'il survient de l'inflammation, ou de la congestion autour d'elles. Cette loi, corroborée par les expériences de M. Chauveau, qui a injecté des liquides caustiques dans le cerveau des animaux, sans qu

Digitized by Google

rien se manifestât avant le développement de la congestion ou de l'inflammation, a reçu une confirmation éclatante par deux présentations, qui ont été soumises à votre examen par M. Rodocalat (p. 289) et par M. Humbert (p 367) et à l'occasion desquelles M. Desprès vous l'a rappelée. La première se rapporte à une jeune femme de 18 ans, qui séjournait depuis huit mois à l'hôpital, pour se faire soigner d'une syphilis. Elle succomba à la suite de symptômes d'inflammation cérébrale, et à l'autopsie, on trouva deux *abcès du cerveau*, dont l'un, de formation évidemment récente et entouré de substance cérébrale enflammée, avait certainement donné lieu à ces symptômes, tandis que l'autre, présentant les caractères d'une collection purulente ancienne, paraissait remonter à une époque antérieure à l'entrée de la malade à l'hôpital, et pourtant n'avait jamais donné lieu à aucun symptôme. C'est ce qui fut observé aussi dans le fait de M. Humbert, dans lequel une femme de 30 ans environ mourut assez inopinément, sans avoir présenté d'autres symptômes que ceux d'une simple *otite interne*. A l'autopsie, on trouva un *abcès du cerveau*, situé dans le voisinage du rocher droit altéré et en dépendant évidemment, quoiqu'il en fût séparé par une lame de substance cérébrale et la dure-mère parfaitement intactes. Cette dernière particularité, si bizarre en apparence, n'est pas un fait rare, et l'on trouve un certain nombre de cas analogues dans nos bulletins, et en particulier dans un travail très-intéressant de M. Brouardel (Bull. Soc. an., 1866, p. 212), basé en partie sur ces faits.

Une observation d'*hémorrhagie cérébrale chez une femme enceinte, simulant une attaque d'éclampsie*, vous a été communiquée par M. Rendu (p. 176). Plusieurs points fort importants ont été soulevés par cette observation : 1° L'hémorrhagie, cause matérielle de la mort, est-elle survenue spontanément et d'emblée, ou bien s'est-elle faite au milieu d'un accès d'éclampsie assez violent pour entraîner une rupture vasculaire? 2° Quelle est l'influence que peut avoir sur l'hémorrhagie cérébrale l'état de la femme enceinte?

Digitized by Google

3° Quelle a été la cause de cette hémorrhagie ? Ces trois points ont été discutés et élucidés dans un très-bon rapport de M. Lafont sur cette observation; aussi, je n'y reviendrai pas. Je vous rappellerai seulement qu'il conclut à l'hémorrhagie cérébrale, se fondant sur l'absence d'albuminurie, dont l'existence est toujours la règle chez les femmes enceintes, quand il survient des phénomènes éclamptiques, et qu'il attribue cette hémorrhagie à une thrombose des veines cérébrales, mode pathogénique qui a été observé plusieurs fois chez les femmes enceintes, mais a fort peu attiré l'attention. Je dois mentionner aussi, dans cette observation, l'heureux résultat pour l'enfant de l'opération césarienne *post mortem*.

Le cas d'*hémorrhagie du pédoncule cérébral droit*, communiqué par M. Le Teinturier (p. 267), et qui s'était manifesté pendant la vie par une paralysie complète du mouvement et de la sensibilité à gauche, résolution sans paralysie avec diminution de la sensibilité à droite, en même temps qu'il y avait paralysie complète du moteur oculaire commun de ce côté, et déviation de la langue à droite, a été surtout l'occasion pour vous de constater les exceptions signalées par M. Lépine, dans les différences qui existent habituellement entre la température des membres paralysés et celle de leurs congénères non paralysés, et d'entendre l'explication qu'il vous a donnée de ces exceptions.

Je ne dois pas oublier le cas de *tétanos spontané* survenu chez un chien que vous a fait voir M. T. Anger (p. 416), ni la discussion qu'a soulevée M. Lannelongue, sur la sensibilité d'un *lambeau autoplastique*, appliqué pour remédier à l'ablation d'un *cancroïde de la joue* (p. 47).

ORGANES DES SENS.

Je passerai rapidement sur les deux cas d'*otite* qui vous ont été présentés (Oyon, p. 224; Humbert, p. 367), et sur l'un desquels je me suis déjà arrêté à propos des lésions du cerveau, pour arriver à l'*affection des fosses nasales*

Digitized by Google

(p. 417), que nous devons à M. Reverdin d'avoir vue, et qui mérite d'autant plus votre attention qu'elle n'a pas été signalée jusqu'à présent. Elle était caractérisée par l'accumulation de matière caséeuse dans ces cavités, et la formation de concrétions calcaires sur les cornets nécrosés. Quoiqu'il ait observé un cas analogue, que M. Maisonneuve en cite quelques autres, et qu'il y ait une observation de M. Millard dans laquelle l'affection siégeait dans le sinus maxillaire, M. Reverdin ne l'a trouvée décrite nulle part, et propose de lui donner le nom de *coryza caséeux*.

APPAREIL DE LA RESPIRATION.

Toutes les lésions du poumon sur lesquelles je désire attirer votre attention ayant dû être renvoyées à la section des tumeurs, je n'ai à vous entretenir ici que de deux présentations se rapportant toutes les deux à *la trachéotomie*. Dans la première, M. Laborde vous a fait part de ses recherches (p. 255) sur la difficulté que l'on éprouve parfois dans cette opération à introduire la canule, difficulté occasionnée, selon lui, par l'aponévrose prétrachéale, dont la section se trouve souvent moindre que celle de la trachée et vient former une sorte de pont ou de demi-pont au devant de l'ouverture de cet organe. Il suffit de sectionner ce pont pour surmonter la difficulté; mais cette manœuvre peut être évitée au moyen du dilatateur à trois branches. Cette communication a donné lieu à diverses considérations sur l'opération et la plaie de la trachéotomie, qui ont été exposées par quelques membres de la Société. Dans la seconde présentation (p. 135) que vous devez à M. Bourgeois, vous avez pu voir quelques-unes des lésions susceptibles de survenir à la suite de la trachéotomie, lorsqu'on est obligé de laisser la canule en place pendant un temps prolongé : *rétrécissement de la glotte* consécutif au retrait cicatriciel d'une des cordes vocales inférieures ; *ulcération de la trachée* ayant détruit non-seulement la muqueuse, mais encore les carti-

Digitized by Google

lages. Il y avait en outre une *nécrose du cartilage thyroïde*, qui avait été le point de départ de l'œdème de la glotte, qui avait nécessité la trachéotomie.

APPAREIL DE LA DIGESTION.

Estomac. — M. Landouzy vous a fait voir l'*estomac* d'un homme de 48 ans mort d'hémorrhagie cérébrale (p. 258). Cet organe était petit, sa muqueuse ferme, grisâtre, épaissie, présentant des plis longitudinaux nombreux et saillants, couverts d'un mucus filant et grisâtre. Est-ce bien là de la gastrite alcoolique? Je ne le crois pas. Cet homme avait à la vérité des habitudes alcooliques, mais il avait aussi une maladie de Bright. Et si l'on considère que dans la gastrite alcoolique, l'altération de la surface interne de l'estomac est ordinairement limitée, inégale, que la membrane muqueuse est lisse, de teinte grisâtre ou ardoisée, semée de plaques d'injection ou de taches noires pigmentaires, tapissée seulement d'une faible quantité de mucus, tandis que dans la gastrite secondaire, dépendant d'une maladie de Bright, l'estomac est affecté d'une façon uniforme dans toute son étendue, que les replis sont nombreux et saillants, la surface interne couverte d'un enduit visqueux très-adhérent, qu'il y a plus grande tendance à la diminution du calibre de l'organe, on sera parfaitement justifié de rapporter ici la lésion de l'estomac à cette dernière cause.

Bien des faits d'*ulcère simple chronique de l'estomac* sont consignés dans la collection de nos bulletins; c'est sur eux qu'a été en partie basée la description de cette lésion, lorsqu'on la sépara des diverses variétés d'inflammation de l'organe; mais aucun de ces faits n'a présenté, que je sache, les particularités que vous avez pu voir dans le fait d'*ulcère simple cicatrisé de l'estomac*, que vous a soumis M. Labadie-Lagrave (p. 22). Le fond de cet ulcère était constitué par un amas de ganglions probablement hypertrophiés, agglomérés de façon à former une tumeur unique, de la forme et du vo-

Digitized by Google

lume d'un rein normal, située entre les deux feuillets de l'épiploon gastro-hépatique. La nature de cette tumeur et sa pathogénie ont été discutées dans un excellent rapport de M. Richelot (p. 25), dans lequel vous trouverez en outre les déductions très-intéressantes qu'il en a tirées au point de vue clinique; je ne puis mieux faire que de vous y renvoyer.

Intestins. — Les cas connus d'*ulcère simple chronique du duodénum* ne sont pas nombreux, soit parce que s'étant cicatrisés, ils passent inaperçus à l'autopsie, soit parce que réellement ils ne sont pas fréquents. Dans nos bulletins il s'en trouve six ou sept cas, dont une observation très-complète due à M. Potain (1861, p. 107). Celui que vous a fait voir M. Luneau n'est pas seulement intéressant par la rareté de la maladie, mais encore par les lésions remarquables qu'on a pu y observer. En effet, cet ulcère avait contracté des adhérences avec la paroi antérieure de l'abdomen, et était venu s'ouvrir au dehors, au niveau du point où correspond ordinairement la vésicule biliaire. Le trajet fistuleux s'était converti en une vaste cavité anfractueuse ayant des embranchements dans toutes les directions; l'un de ces embranchements allait s'ouvrir dans une vaste loge remplie de détritus purulents, qui s'était formée entre la paroi thoracique du côté droit et la face supérieure du diaphragme. Ces deux points font de cette présentation un fait très-rare, probablement unique dans la science. Niemeyer, d'après Krauss, indique bien la possibilité de l'adhérence de l'ulcère avec la *paroi postérieure* de l'abdomen, et d'une communication avec le dehors à travers cette paroi, ce qui est expliqué par la situation profonde de la première portion du duodénum, siége ordinaire de l'ulcère; mais nulle part je n'ai vu indiqué de communication se faisant avec l'extérieur par la paroi antérieure, ni surtout par l'intermédiaire d'une pareille cavité.

Vous avez encore pu voir, grâce à M. Lépine, des *ulcérations simples de l'intestin grêle* (p. 27) de forme annu-

Digitized by Google

laire et intéressant seulement la muqueuse, qui était comme taillée à l'emporte-pièce. Sur l'une d'elles pourtant s'était faite une perforation. Le *gros intestin* était le siége *d'un rétrécissement*, qui avait dû être produit par la cicatrisation d'une ulcération analogue.

Les autres lésions de l'intestin, que je désire signaler à votre attention, quoique étant de nature très-différente, ont cependant un caractère commun qui me permet de les rapprocher: elles ont toutes eu pour résultat d'amener une *occlusion intestinale*, et chacune des trois variétés de causes pouvant amener cet accident est représentée dans nos bulletins de cette année. Parmi celles qui ont été désignées sous le nom de causes extrinsèques, siégeant en dehors de l'intestin, nous trouvons : l'*obstruction intestinale causée par une énorme tumeur de l'ovaire* (Lepiez, p. 412); le cas, présenté par M. le professeur Verneuil (p. 411), dans lequel l'S iliaque, ayant contracté des adhérences avec l'angle de l'utérus, dont le col était atteint de cancer atrophique, l'avait attiré sur lui en le faisant fléchir à angle droit, de façon à déterminer un effacement de son propre calibre. C'est un fait rare que cette compression par simple flexion de l'utérus. Le troisième cas d'occlusion, dû encore à M. Verneuil (p. 411), avait eu pour point de départ un rétrécissement de l'intestin grêle, déterminé probablement par une bride qui n'a pu être retrouvée. Une torsion de l'intestin était venue compléter l'obstruction déjà produite en partie par le rétrécissement. Ce cas, dans lequel la cause obturatrice siégeait en partie dans les parois, nous sert de transition toute naturelle pour arriver à ceux dans lesquels elle siégeait exclusivement dans les parois. Dans cet ordre de faits, vous avez pu voir sur le même intestin quatre *invaginations* dues à des tumeurs polypeuses (Homolle, p. 260). Cette cause d'invagination que M. Cruveilhier ne considère pas comme fréquente (Bull. Soc. an., 1859, p. 208), a néanmoins été quelquefois signalée, mais rarement elle a été vue agissant d'une façon aussi marquée et produisant surtout un si grand nombre d'invaginations.

Digitized by Google

C'est un *rétrécissement du gros intestin* consécutif à *une ulcération simple* qui dans le cas présenté par M. Chouppe (p. 322) a amené les accidents d'occlusion, tandis que dans celui qui a été mis sous vos yeux par M. Chaume (p. 275) ils reconnaissaient comme cause un *rétrécissement du rectum* compliqué de la présence d'un *morceau d'os*, qui, s'il n'a pas provoqué exclusivement les accidents ultimes, a dû y contribuer néanmoins, ce qui nous fournit un exemple de la troisième variété des causes d'occlusion intestinale, celles qui siégent dans la cavité elle-même. Nous terminerons l'exposé de ces faits en rappelant la hernie inguinale que vous a présentée M. Lagrange (p. 319), et qui avait été étranglée par le collet du sac et par le *fascia transversalis*, contrairement à l'opinion de Malgaigne, qui n'admet pas l'étranglement par les anneaux. Mais, ainsi que l'a fait remarquer le présentateur, ce n'est pas un anneau naturel qui a déterminé la constriction, mais bien un anneau artificiel creusé à travers le *fascia transversalis*.

Annexes de l'appareil digestif. — La *dilatation des voies biliaires avec collections purulentes* que vous a présentée M. Culot (p. 129) est un cas intéressant dont nous trouvons l'analogue dans une observation communiquée à la Société en 1843 (18e année, pag. 74 et 79). Le point de départ de cette affection paraît résider le plus souvent dans la rétention de la bile, due soit à la compression soit à l'oblitération d'une des divisions de l'appareil excréteur du foie ; puis surviennent l'inflammation des canalicules, leur distension et finalement la production de collections à contenu puriforme et même purulent. Ici des calculs énormes distendaient les canaux biliaires (fait indiqué lors de la présentation de la pièce, mais probablement oublié dans la rédaction de la note); il est probable qu'ils ont été le point de départ de la maladie. C'est un exemple de la lésion si bien étudiée, il n'y a pas longtemps, par M. Charcot.

La question de la formation des abcès métastatiques est encore à l'étude, aussi est-ce avec intérêt que vous avez vu

Digitized by Google

les lésions particulières trouvées dans le foie à la suite d'une pyohémie, mises sous vos yeux par M. Troisier (p. 330). Ce fait méritait d'autant plus d'attirer votre attention qu'il a été présenté par M. Hayem à la Société de Biologie à l'appui de sa théorie sur la formation des abcès métastatiques dans le foie. Pour lui ces lésions particulières seraient constituées par ces abcès à leur début.

APPAREIL GÉNITO-URINAIRE.

Appareil urinaire. — Deux cas de *collections purulentes dans les reins* vous ont été présentés par MM. Villard (p. 369) et Langlet (p. 371). Dans le premier, la collection siégeait dans le rein droit, qui avait acquis des dimensions considérables. Sa substance était réduite à une coque de 2 à 3 millimètres d'épaisseur, qui limitait 7 ou 8 vastes loges remplies de pus, à parois tomenteuses et communiquant entre elles par le bassinet. Un fait en apparence curieux a été l'absence de pus dans l'urine quelques jours avant la mort, quoiqu'on ait trouvé à l'autopsie la vessie remplie d'urine purulente. Cette bizarrerie peut s'expliquer par l'occlusion momentanée de l'uretère. Dans le cas présenté par M. Langlet, des calculs avaient été la cause déterminante de la maladie. Dans les deux reins se trouvaient aussi des cavités pleines de pus, communiquant toutes les unes avec les autres et avec les uretères distendues par le pus. Ce ne sont pas là à proprement parler des abcès du rein, qui sont excessivement rares, mais des collections purulentes dues à l'inflammation des bassinets et des calices dont la distension amène l'atrophie de la substance du rein, de façon à simuler sa destruction partielle et à donner l'apparence d'abcès dans le parenchyme même de l'organe.

M. Bourgeois vous a fait voir des *infarctus des reins consécutifs à la migration de caillots emboliques, provenant d'un anévrysme du cœur gauche*, explication justifiée par la découverte de l'embolus dans l'artère correspondant à l'infarctus le plus volumineux. C'est là une cause peu signalée d'in-

Digitized by Google

farctus, sur laquelle M. Frémy a attiré votre attention à l'occasion de la présentation de M. Bourgeois.

Les reins (p. 222) que M. Ducastel a mis sous vos yeux étaient intéressants non-seulement par les lésions dont ils étaient affectés, mais encore par les conséquences déterminées par elles. On y voyait de nombreuses bosselures dues à des kystes remplis d'urine, qui communiquaient avec les calices et le bassinet dilatés; les uretères étaient aussi considérablement dilatés. Il était résulté de l'action de ces kystes une *atrophie considérable de la substance rénale*, atrophie telle qu'il en était résulté une insuffisance sécrétoire de l'urine, à laquelle doivent être attribués *les accidents urémiques* observés chez cet homme. C'est là un fait rare mais très-possible et dont il existe des exemples. Les accidents urémiques appartenaient aussi à une des formes les plus rares : la forme dyspnéique.

Deux *altérations des capsules surrénales* doivent être mentionnées ici : l'une d'elles (Chaillou, p. 263) était accompagnée de coloration bronzée de la peau, tandis que l'autre (Luneau, p. 356) n'en présentait pas.

Une seule lésion de la *vessie* (p. 148) vous a passé sous les yeux, mais elle est peu commune. C'est une ulcération, qui s'était développée à la suite d'une cystite chronique et qui avait déterminé une perforation. Cette altération, qui rappelle l'ulcère simple de l'estomac par sa forme et ses dimensions, s'était manifestée pendant la vie par des hématuries prolongées, autre point d'analogie avec l'affection de l'estomac, ainsi que l'a fait remarquer M. Bassereau qui a mis cette lésion sous vos yeux.

Il me reste à vous rappeler les deux *rétrécissements péniens de l'urèthre* que vous a fait voir M. Cornillon (p. 149), affection considérée autrefois comme très-rare, mais dont la fréquence est aujourd'hui généralement admise.

Organes génitaux. — La plupart des lésions des organes génitaux que vous avez vues cette année ayant été constituées par des tumeurs, je n'aurai qu'un petit nombre de

Digitized by Google

présentations à vous signaler ici. L'*hydrocèle de la tunique vaginale* que vous a fait voir M. Malassez (p. 31), intéressante par elle-même vu le petit nombre d'occasions qu'on a de faire l'examen nécroscopique d'une hydrocèle, offrait en outre quelques particularités dignes de fixer votre attention. Sur la séreuse pariétale s'étaient développées des plaques saillantes, d'apparence cartilagineuse, que le microscope a révélé appartenir à la variété de fibrome dit fibrome cornéen. La surface du testicule était rugueuse, irrégulière, et présentait quelques petites taches brunes, dues à de petits foyers hémorrhagiques, qui, par leur rupture, peuvent transformer une hydrocèle en hématocèle, ainsi que l'ont fait remarquer Hunter, Boyer et M. Gosselin. On trouvait en outre adhérent à la partie inférieure du testicule un petit polype du volume d'un grain de chènevis et dans le liquide de l'hydrocèle une espèce de petite perle tout à fait semblable au corps du polype; tous les deux étaient constitués par du tissu fibreux cornéen, disposé autour d'un noyau, qui paraissait être de la matière colorante du sang. Ainsi que l'a fait remarquer M. Hayem ce fait présentait une grande analogie avec la pachyméningite, d'où l'on peut conclure que certaines hématocèles du testicule peuvent être considérées comme analogues aux hématomes de la dure-mère.

Il est rare d'arriver à diagnostiquer pendant la vie les *hydropisies enkystées de la trompe utérine*. Aussi n'est-il pas étonnant que l'altération que vous a présentée M. Peltier (p. 287) ait été considérée pendant la vie comme une hématocèle péri-utérine. A l'autopsie, on trouva dans le cul-de-sac utéro-rectal un kyste séreux de la trompe gauche, qui s'était enflammé et ouvert dans la cavité péritonéale; la communication avec l'intérieur de l'utérus était complètement oblitérée. La trompe droite présentait aussi une dilatation kystique.

Accouchements. — M. Chantreuil vous a fait voir (p. 248) deux fœtus nés vivants, quoiqu'à la suite d'un avortement

Digitized by Google

de cinq mois et demi, dont l'un présentait de la variole congénitale, tandis que la mère et le second fœtus étaient indemnes. Trois points intéressants sont à considérer dans cette observation : 1° l'avortement déterminé par la variole du fœtus, ce qui prouve que non-seulement la mort mais la maladie du fœtus peuvent provoquer les contractions utérines et déterminer l'expulsion prématurée du produit de la conception ; 2° la variole du fœtus sans que la mère ait été atteinte ; ce n'est pas un fait rare ; 3° enfin la variole d'un fœtus sans que l'autre en ait été atteint, ce qui est un fait très-rare.

Je rappellerai *le cordon ombilical de 1 mètre 50 cent.* que M. Deshayes a mis sous vos yeux (p. 161); on sait que sa longueur est ordinairement de 54 à 59 cent., mais on l'a vu atteindre 1 mètre 75 cent. et 2 mètres 20. D'autre part on a vu sa longueur descendue à 13 cent. et même 5 cent.

Je vous mentionnerai encore le *débris de placenta expulsé trente-six heures après la délivrance* (Saison, p. 42), sans avoir provoqué aucun accident ou symptômes fâcheux, contrairement à l'opinion des auteurs qui conseillent d'aller chercher les débris de placenta dans l'utérus, si la délivrance n'est pas faite complètement.

TUMEURS.

La généralisation des *tumeurs* est telle dans un grand nombre de cas qu'il est difficile de les classer d'après l'ordre anatomique généralement adopté dans nos comptes-rendus; il faut leur consacrer un chapitre spécial, ce qui entraîne à placer à leur côté les productions analogues, même lorsqu'elles siégent dans un organe unique. C'est ce que j'ai fait : il m'a paru que le rapprochement de ces altérations ne pouvait qu'accroître leur intérêt, qui réside, en général, plutôt dans la lésion considérée en elle-même que dans son siége. J'ai adopté, pour la rédaction de ce chapitre, la définition, la nomenclature et la classification que MM. Cornil et Ranvier ont données des tumeurs, dans leur Manuel

Digitized by Google

d'histologie pathologique. Envisagées d'après cette définition, bien des tumeurs vous ont passé sous les yeux cette année, et il en résulterait un bien long chapitre si l'on exposait toutes les considérations auxquelles pourrait donner lieu leur étude ; mais ce n'est pas ici le lieu de le faire, cela nous ferait dépasser de beaucoup l'étendue que doit conserver ce compte-rendu. Aussi me contenterai-je de vous signaler celles qui ont le plus mérité d'attirer votre attention, soit par leur rareté, soit par toute autre particularité qui leur a donné de l'intérêt.

C'est du genre *sarcome* que vous avez pu voir le plus grand nombre d'exemples : vous avez pu en voir plusieurs espèces. Les deux cas de *sarcome encéphaloïde* que vous ont montrés MM. Humbert (p. 90) et Villard (p. 195) sont venus confirmer d'une façon bien marquée deux des caractères attribués à cette variété. Leur volume était considérable, et ils s'étaient généralisés à d'autres organes, en particulier au poumon. Dans le premier cas, le néoplasme, développé primitivement dans la clavicule, y avait déterminé une tumeur considérable, puis s'était étendu aux quatre ou cinq premières côtes, à la partie supérieure du sternum, à toute l'épaisseur des parties molles du côté gauche de la poitrine, en envoyant des prolongements au cou et dans l'aisselle. Des noyaux d'une structure analogue dans *les poumons* et dans *les reins* indiquaient que l'affection s'était généralisée à ces organes. Dans le second, la tumeur primitive siégeait dans *l'ovaire droit*, ce qui serait un fait excessivement rare d'après Virchow (Pathologie des tumeurs, vol. II, p. 362). On pouvait y voir deux complications fréquentes dans certaines variétés de sarcome : de la dégénérescence graisseuse et la transformation en kystes sanguins des parties les plus anciennes. Ici la généralisation s'était faite exclusivement aux poumons.

Le *sarcome du testicule* serait encore très-peu fréquent d'après Virchow (loc. cit., p. 365) et les observations touchant sa généralisation très-rares ou insuffisantes (loc. cit., pag. 366-367). Aussi l'observation que vous a présentée

Digitized by Google

M. Rendu (p. 385) mérite-t-elle doublement d'être signalée à votre attention. *Un sarcome du testicule s'était généralisé à divers organes contenus dans l'abdomen, aux poumons et à la colonne vertébrale.* Le mode de dissémination du produit morbide soulève aussi une question d'un grand intérêt, d'autant plus grand que c'est une question encore obscure que la pathogénie de la généralisation des néoplasmes, et que la métastase, admise par quelques auteurs, n'est pas encore suffisamment démontrée. La propagation paraissait s'être faite à l'abdomen par le cordon spermatique, puis par les ganglions iliaques, lombaires et mésentériques; mais les ganglions bronchiques étaient intacts. Pouvait-on admettre que la propagation s'était faite aux poumons par le système lymphatique, comme le voudrait Lücke? Telle n'est pas l'opinion du présentateur, qui, adoptant l'hypothèse de Virchow (loc. cit., p. 252), voit dans cette absence d'altération des ganglions une preuve du transport de la matière morbide par les vaisseaux sanguins, opinion d'autant plus plausible ici que la veine cave était englobée dans la tumeur abdominale.

Vous avez pu voir un certain nombre de *sarcomes fasciculés* (tumeurs fibro-plastiques de Lebert.). Je vous rappellerai : la *tumeur sarcomateuse du fémur,* mise sous vos yeux par M. Berger (p. 233), remarquable par son développement extrêmement rapide, et les douleurs excessives qui accompagnèrent son développement; la *tumeur du rein* que vous a fait voir M. Malassez (p. 147), et qui avait donné lieu à tous les symptômes du cancer de l'estomac, quoique cet organe ne présentât aucune lésion, fournissant un nouvel exemple de l'obscurité parfois si grande des symptômes des tumeurs de l'abdomen.

C'est encore surtout à cause des symptômes que doit fixer votre attention la *tumeur de la dure-mère* que vous a fait voir M. Villard (p. 186), et qui, d'après la classification que j'ai adoptée, doit être rangée parmi les *sarcomes angiolithiques.* C'est cette variété de tumeurs qui a été encore désignée sous le nom de tumeurs fibro-plastiques de la dure-mère

Digitized by Google

(Lebert et auteurs Allemands), épithéliomas de l'arachnoïde (Bouchard, Bull. Soc an., 1864, p. 324); psammomes (Virchow), et qui, à moins de siéger à la base du crâne, ou dans le rachis, ne se révèle le plus souvent que par peu ou point de phénomènes cliniques, fait dont j'ai déjà eu occasion de signaler la possibilité dans ce compte-rendu (p. 517). Un certain nombre de présentations de ces tumeurs ont été faites à la société dans les années précédentes, sous ces différents noms ; la plupart n'avaient été découvertes qu'à l'autopsie. Celle-ci, au contraire, est remarquable par la nature et l'intensité des symptômes qu'elle a présentés. A la vérité, son volume était plus considérable que celui que l'on constate d'habitude dans cette variété de tumeurs.

L'origine des *tumeurs perlées*, que l'on trouve quelquefois dans le testicule, en même temps que diverses altérations de cet organe, n'était pas encore élucidée, ce qui s'explique en partie par la rareté de la lésion. Aussi la communication faite par M. Nepveu, d'un *sarcôme du testicule avec tumeurs perlées* (p. 66), a-t-elle été une véritable bonne fortune pour nos bulletins. Ce cas, dans lequel il a pu suivre toutes les gradations de l'altération qui aboutit à la formation de ces tumeurs perlées, a été pour lui l'occasion d'un travail important dans lequel, après avoir établi l'origine de ces tumeurs dans le testicule, il nous en donne l'historique. Vues pour la première fois, en 1829, par notre vénérable président, M. Cruveilhier, qui les croyait formées par un tissu nouveau, elles seraient constituées, d'après M. Nepveu, par l'épithélium des canalicules testiculaires, et seraient dues à la compression de ces canalicules par les altérations diverses qu'elles accompagnent. Cette origine n'est pas constante pourtant, car dans une observation rapportée par M. Tillaux, ces tumeurs paraissaient s'être développées dans les vaisseaux lymphatiques.

Parmi les *carcinomes* qui vous ont été présentés, je vous en rappellerai trois, à cause de leur généralisation : *un cancer du sein* (Humbert, p. 250), *avec généralisation au ster-*

Digitized by Google

num, *aux côtes*, *aux vertèbres dorsales*, *au poumon*, *au foie*, et en particulier, fait assez rare, *au crâne et à la dure-mère*, sans que ces dernières lésions se soient manifestées pendant la vie par le moindre trouble du côté du mouvement, de la sensibilité ou de l'intelligence; *un cancer des côtes* que vous a fait voir le même présentateur (p. 335), *avec généralisation au poumon droit et aux méninges*, où il s'était formée une tumeur du volume d'un œuf de pigeon, qui avait comprimé le cerveau de façon à amener un léger ramollissement de la corne sphénoïdale gauche et un aplatissement considérable de la troisième circonvolution frontale gauche, auquel on rapportait l'*aphasie* qui s'était montrée dans les derniers jours de l'existence du malade; un prolongement de la tumeur avait, en pénétrant dans l'orbite par la fente sphénoïdale, provoqué de l'exophthalmie, et, en comprimant le moteur oculaire commun, déterminé la chute de la paupière supérieure; *un carcinome généralisé au cerveau*, *au poumon*, *à la rate*, *à la cuisse et à l'aisselle* (Peltier, p. 334), dans lequel deux *tumeurs développées dans le cerveau* et entourées d'altérations secondaires, une sclérose des plus notables et une encéphalite secondaire, s'étaient manifestées par les symptômes habituels, fait qui vient corroborer encore la loi de Desault énoncée plus haut.

Une question intéressante, celle de la possibilité *du cancer primitif du foie*, a été soulevée par la présentation que vous a faite M. Luneau d'un *carcinome qui paraissait avoir débuté par le foie et s'être étendu à l'estomac*, *au duodénum*, *au pancréas*, *à la capsule surrénale et à la paroi abdominale antérieure* (p. 356.) Le présentateur basait son hypothèse sur l'apparition des symptômes attribués à la lésion du foie au moins un mois et demi avant les troubles digestifs. Il s'appuyait en outre sur l'apparence des lésions qui paraissaient plus anciennes et plus considérables dans le foie que dans l'estomac. Cette opinion est contraire à celle de la plupart des auteurs, qui considèrent le cancer primitif du foie comme excessivement rare, surtout lorsqu'il est accompagné de cancer d'autres organes : aussi ne fut elle acceptée qu'avec

Digitized by Google

les plus grandes réserves par la plupart des membres de la Société.

Ce sont des *gommes* qui ont surtout constitué la plupart des *lésions syphilitiques* que vous avez pu voir cette année en certain nombre, c'est ce qui explique leur place ici. Il y aurait encore matière à bien des considérations sur ce sujet, comme vous pouvez en juger par les nombreuses discussions qu'il a provoquées, mais je dois être bref. Je passerai donc rapidement sur la *gomme intra-cérébrale* que vous a montrée M. Hanot (p. 431), et qui, siégeant dans le corps strié gauche, avait déterminé, comme aurait pu le faire toute autre tumeur, une dégénérescence secondaire du faisceau antéro-latéral, qu'on avait pu suivre jusqu'à la partie supérieure de la portion dorsale de la moelle.

« De toutes les tumeurs gommeuses musculaires que l'on connaît, » dit Virchow (loc. cit., p. 434) « la plus remarquable et la plus intéressante est celle du *myocarde.* » Décrite d'abord quelque peu au hasard, on en était arrivé à la nier complètement. Néanmoins elle est établie par des faits inconstables, dont deux se trouvent dans la collection de nos bulletins (Gabalda, 1845, p. 285, publié en outre dans la Clinique iconographique de l'hôpital des vénériens de Ricord et dans le Traité d'anatomie pathologique de Lebert; Lhonneur, 1856, p. 43). Je n'y en ai pas trouvé d'autres; les faits publiés de *gommes du cœur* sont du reste très-rares; aussi devons-nous nous estimer heureux de pouvoir y ajouter cette année un troisième cas que nous devons à M. Rendu (p. 155). Sur le même sujet, une enfant de cinq semaines, existait encore dans le lobe moyen du poumon droit un noyau caséeux, enkysté, de la grosseur d'un pois, qui, d'après le présentateur, ressemblait à une gomme. Cette réserve se comprend lorsqu'on se rappelle que la plupart des auteurs n'admettent pas la *gomme du poumon* et considèrent les lésions pulmonaires trouvées chez les syphilitiques comme étant simplement inflammatoires, quoique d'origine syphilitique. Elle a été pourtant observée chez le nouveau-né et il y a toute

Digitized by Google

probabilité qu'elle peut se rencontrer chez l'adulte (Virchow, loc. cit., p. 464). Le même doute pouvait être soulevé au sujet de la *lésion du poumon* que vous a montrée M. Humbert (p. 42) chez un enfant de 9 mois, qui présentait en outre des *lésions syphilitiques multiples des os, du foie, de la rate et des ganglions lymphatiques*. Mais vous avez pu voir un exemple des mieux caractérisés de ces *lésions inflammatoires du poumon d'origine syphilitique*, dans un second cas de syphilis chez les enfants que vous a fait voir M. Rendu (p. 156).

Trois présentations (Culot, p. 145; Foucault, p. 240; Thorens, p. 244) et un rapport (Saison, p. 391) ont fourni cette année des matériaux à l'étude de la question des *tubercules des organes urinaires* à laquelle la Société s'intéresse d'une façon particulière depuis quelque temps.

Le cas de *morve aiguë* que vous a communiqué M. Solmon (p. 137) vous a d'autant plus intéressé que l'étude de cette affection chez l'homme présente encore bien des lacunes. C'est dans le *larynx* que se sont montrés les accidents primitifs, sous forme de petites ulcérations à bords rouges, déchiquetés et à fond grisâtre, fait à noter, car c'est le plus ordinairement par la muqueuse des fosses nasales, qui ici était absolument intacte, que débute l'affection. Notons encore l'œdème de la glotte, cause de la mort dans ce cas-ci : le plus habituellement la terminaison fatale est amenée par l'adynamie considérable dans laquelle tombe le malade.

Vous devez à M. Chouppe le seul exemple d'*ostéome* (p. 344) que vous ayez vu. Il était constitué par une *exostose de la base du crâne* du volume d'une lentille, qui avait traversé les fibres du trijumeau, un peu avant son épanouissement, pour former les ganglions de Gasser, de façon à amener la dissociation, mais non la destruction des fibres nerveuses. Il en était résulté des accès de névralgie trifaciale des plus intenses, avec alternatives d'excitation et de coma.

Deux *myomes utérins* vous ont été montrés : l'un remarquable par son énorme volume et son poids (7 kilos) mais

Digitized by Google

sous vos yeux par M. Gripat (p. 264); l'autre, pour avoir entraîné le fond de l'utérus dans lequel il s'était développé, de façon à retourner l'organe comme un doigt de gant et à provoquer une véritable *invagination du corps de l'utérus dans son col* (Troisier, p. 381). Vous avez pu voir un *myome kystique de l'ovaire* présenté par M. Veyssière (p. 383). Un doute avait été élevé sur ce siége à la suite d'une première dissection hâtive de la pièce, mais une recherche plus attentive le leva, car on ne put retrouver l'ovaire droit qui était englobé dans la tumeur. Un des points les plus intéressants de cette tumeur a été la constatation par M. Ranvier d'un assez grand nombre de filets nerveux dans son tissu, preuve de la possibilité de l'existence de nerfs dans les tumeurs, point des plus controversés.

Deux *angiomes caverneux du foie* (Rendu, p. 126; Landouzy, p. 325), leur siége le plus habituel, un troisième siégeant dans le *rein* (Ullé, p. 120), et un quatrième dans le *dos* (Bourdon, p. 409), siége moins fréquent que le précédent, représentent seuls ce genre de tumeurs dans nos bulletins de cette année.

Je dois vous signaler encore l'observation de *lymphadénie cutanée* que vous a communiquée M. Bassereau (p. 435); c'est un bel exemple de la rare maladie appelée *mycosis fongoïde* par Alibert et M. Bazin, *lichen hypertrophique* par M. Hardy; ainsi que les *lymphadénomes du duodénum* que vous a fait voir M. Ullé (p. 259), qui par leur compression avaient déterminé un ictère qui avait persisté longtemps.

Enfin quand je vous aurai rappelé les deux cas d'*épithélioma tubulés* dont l'un mis sous vos yeux par M. Humbert (p. 294) méritait l'attention par sa généralisation à divers organes, en particulier aux séreuses pleurales et péricardique, fait rare pour l'épithélioma pavimenteux; dont l'autre, montré par M. Percheron (p. 153) présentait de l'intérêt par sa généralisation et sa récidive; quand je vous aurai mentionné l'*acné hypertrophique du lobule du nez* (p. 432 présenté par M. Rigault; *le kyste dermoïde de l'ovaire*, que vous a fait voir M. Chantreuil (p. 160); le *kyste prolifère*

Digitized by Google

de l'ovaire, que vous a soumis M. Caubet (p. 35) et qui était intéressant par l'état stationnaire de son volume pendant six ans et l'existence d'une grande quantité de pus dans ses poches, sans qu'aucune manifestation aiguë fût venue depuis plus de deux ans en trahir la présence, j'aurai fini avec les tumeurs que j'ai cru devoir signaler à votre attention.

HYDATIDES. — STÉATOSE GÉNÉRALISÉE.

Vous avez pu voir *des hydatides* dans les trois grandes cavités de l'économie : 1° Dans la cavité crânienne *un kyste hydatique extra-méningé de la fosse occipitale*, montré par M. Foucault (p. 245). Ce siége est très-rare ; ce fait est encore intéressant par les symptômes qui étaient resultés de l'anémie cérébrale et de la compression par le kyste de la partie postérieure des hémisphères cérébraux, ainsi que du cervelet et de la protubérance.

2° Dans la cavité thoracique ou les organes qui y sont contenus, il y en a eu trois cas dans l'un desquels (Culot, p. 362) la poche, en voie de transformation graisseuse, était située sous *la plèvre de la paroi thoracique postérieure* gauche, siége excessivement rare. Les faits d'*hydatides du cœur* sont rares aussi ; cependant, cette année, vous avez pu en voir deux cas : l'un développé sur la face antérieure du ventricule gauche, sous le péricarde viscéral qu'il soulevait (Landouzy, p. 309), l'autre (Ducastel, p. 362), dans l'intérieur du ventricule droit, siége le plus fréquent de ces parasites dans cet organe. Il y avait encore dans ce cas, disséminées *dans les deux poumons*, de nombreuses hydatides, plus abondantes aux bases qu'aux sommets. Cette dissémination dans les deux organes n'est pas un fait fréquent, car, le plus souvent, le kyste hydatique intra-thoracique est solitaire ; ici elle me paraît indiquer la propagation du parasite par les artères pulmonaires, opinion corroborée par le siége et le lieu d'implantation des hydatides dans le cœur, mode de propagation qui, s'il n'est pas constant, a pu être constaté quelquefois. Cette dissémination a dû aussi être un

Digitized by Google

obstacle à la guérison par l'expectoration des membranes hydatiques, quoique le malade en expectorât depuis trois ans, fréquemment; on a, en effet, observé des guérisons à la suite d'expectoration abondante ou prolongée des membranes, ce qui était dû à ce que la poche s'était vidée à la suite de la perforation d'une bronche; mais cet heureux résultat ne doit pouvoir survenir que lorsque le kyste hydatique est unique.

3° Dans la cavité abdominale, vous avez pu voir trois *kystes du foie*, dont un *guéri spontanément* (Landouzy, p. 262), un second *en voie de guérison, sous l'influence des injections iodées* (Vaslin, p. 28), un troisième, *ouvert dans la plèvre et dans les bronches après avoir suppuré* (Bourdon, p. 29), et *un kyste de la rate en voie de régression* (Chouppe, p. 30) dont la disposition semblait indiquer qu'il s'était développé primitivement dans le tissu cellulaire sous-péritonéal du hîle de la rate, en refoulant l'organe qui s'était aplati sur lui, ainsi que cela a été quelquefois observé.

Enfin, M. Liouville vous a communiqué quelques-unes de ses observations de *stéatose glandulaire généralisée dans la variole*. C'est dans *les testicules, les ovaires, le corps thyroïde et les ganglions* qu'il l'a surtout constatée, dans presque tous les cas un peu graves de variole. Ce sont des faits nouveaux et intéressants dont nous devons nous féliciter d'avoir eu la primeur.

Messieurs, ma tâche est finie, mais je ne la croirais pas complète si je ne rappelais à votre souvenir la mémoire de notre excellent collègue Burlaud, mort vers la fin de l'année, victime de son dévouement à la cause de la patrie. En consignant ici l'expression de nos regrets, je suis certain d'être votre interprète à tous. Il ne me reste plus qu'à vous remercier de votre indulgence.

Digitized by Google

TABLE DES MATIÈRES

CONTENUES DANS LE

Tome quinzième de la deuxième série.

XLVe ANNÉE.

A.

Abcès du cerveau, 289, 367, 518.
— du ligament large, 382.
— de la rate, 438.
— du rein, 369, 525.
— métastatiques des reins, 235.
— ossifluent du sacrum, 403.
— sous-périostique du calcanéum, 421, 501.
— sous-périostique du fémur, 405, 501.
Abdomen (Cancer de la paroi antérieure de l'), 356, 532.
— (Plaie par arme à feu de l'), 478.
Absence d'un canal déférent, 325. 490.
— de l'osselet de Kerckrinck, 352, 485.
— d'un rein, 325, 490.
— d'un uretère, 325, 490.
— de l'utérus, 281. 491.
— du vagin, 281, 378, 380, 491.
— d'une vésicule séminale, 325, 490.
— de la voûte du crâne, 385, 488.
Acné hypertrophique, 432, 535.
Adhérence des doigts, 338, 488.
— des orteils, 338, 488.
Agrandissement du trou de Botal, 21, 510.
Aisselle (Cancer de l'), 334, 532.
Albuminurie, 114. 166.
Altération des capsules surrénales, 263, 526.
— amyloïde de l'estomac, 124.
— — des intestins, 124.
— — de la rate, 124.
Amputation de cuisse (Mort subite), 139.
Anévrysme de l'aorte, 254, 513.
— de l'artère coronaire stomachique, 273, 513.
— du canal artériel, 238, 513.
Anévrysme de la pointe du cœur 143, 525.
Angine gangréneuse, 119, 516.
Angiome caverneux du rein, 120, 535.
Anomalie du cæcum, 338.
— du côlon, 338.
— du duodénum, 338, 488.
— du péritoine, 132, 338. 489.
Anus contre nature, 470, 500.
Aorte (Anévrysme de l'), 254, 513.
— (Compression de l'), 300.
— (Dilatation de l'), 115, 215, 512.
— (Ganglion enkysté dans la paroi de l'), 215, 512.
— (Rupture de l'), 254, 408, 512.
Aortite aiguë, 115.
Aphasie, 186, 335, 532.
Apoplexie pulmonaire, 166.
Appendice iléo-cæcal (Gangrène de l'), 217.
Appendices cutanés des doigts, 224, 488.
Arrêt de développement de la deuxième phalange, 93, 488.
Artère coronaire stomachique (Anévrysme de l'), 273, 513.
— pulmonaire (Athérome de l'), 166.
— — (Rupture d'une branche de l'), 116.
Arthrite chronique du coude, 109, 509.
— suppurée de l'articulation coxo-fémorale. 94.
Astragale (Fracture de l'), 403.
—(luxation sur place de l'), 406, 508.
Asymétrie du sternum, 299, 485.
— des ovaires, 299, 485.
Athérome de l'artère pulmonaire, 166.
Atrophie sénile du crâne, 2, 505.
Autoplastie de la joue, 47, 519.
Avant-bras (Gangrène de l'), 330, 516.

Digitized by Google

B.

Bassin (Fractures du), 93.
— (Fracture par arme à feu), 478, 501.
— (Myôme fibreux du petit), 383, 535.
— rachitique ostéomalacié, 199, 504.
Biliaires (Dilatation des voies), 129, 524.
— (Rétrécissement cancéreux des voies), 393.
Bosses crâniennes pariétales et frontales (Diminution de la saillie des), 84, 484.
Botal (Agrandissement du trou de), 21, 510.
Bright (Maladie de), 235.
Brûlure de la jambe (Elimination spontanée), 331.
Bulbe (Dégénérescence secondaire du), 431.

C.

Cæcum (Anomalie de situation du), 338.
Cagneux (Genou), 15, 509.
Cal osseux de la rotule, 7, 498.
Calcanéum (Abcès sous-périostique du), 421, 501.
— (Fracture du), 407.
— (Périostite du), 253.
Canal artériel (Anévrysmes du), 238, 513.
— cholédoque (Compression du), 277, 515,
— déférent (Absence d'un), 325, 490.
Cancer de l'aisselle, 334, 532.
— de la capsule surrénale, 356, 526, 532.
— du cardia, 120.
— du cerveau, 334, 532.
— (Sarcome) de la colonne vertébrale, 385.
— des côtes, 335, 531.
— du crâne, 250, 531.
— de la cuisse, 334, 532.
— du duodénum, 356, 532.
— de la dure-mère, 250, 531.
— de l'estomac, 120, 121, 356, 532.
— du foie, 121, 356, 532.
— généralisé, 250, 266, 334, 531.
— (Sarcome) généralisé, 385.
— multiple, 266.
— des ovaires, 121.
— du pancréas, 356, 532.
— de la paroi abdominale, 356, 532.
— de la plèvre, 121.
— du poumon, 334, 532.
— de la rate, 334, 532.
— (Sarcome) du rein, 147.
Cancer du sein, 250, 531.
— (Sarcome) du testicule, 385, 529.
— des voies biliaires, 393.
Cancroïde de la jambe, 51.
— de la joue, 47, 519.
Capsule surrénale (Cancer d'une), 356, 526, 532.
— — (Rupture d'une), 268.
— — (Altération des), 263, 526.
Carcinome de l'estomac, 120.
Cardia (Carcinome du), 120.
Cartilage thyroïde (Nécrose du), 135.
Cartilages costaux (Fracture des), 406.
Cerveau (Abcès du), 289, 367, 518.
— asymétrique, 142.
— (Cancer du), 334, 532.
— (Contusion par contre-coup), 52, 492.
— Ecchymoses, 172.
— (Gomme du), 431, 533.
— (Hémorrhagie du), 176, 263, 518.
— (Hémorrhagies capillaires du), 172.
— (Hypertrophie du), 298, 516.
— (Ramolissement du), 365, 517.
Cervelet (Glyome du), 143.
Césarienne (Opération), 176, 199.
Chien (Tétanos spontané chez le), 416.
Cicatrice ancienne de trépan, 52, 493.
Circonvolution frontale gauche (Ramollissement de la troisième), 365, 516.
Clavicule (Sarcome de la), 90, 529.
Cœur (Dilatation des cavités du), 21, 510.
— (Gommes du), 155, 533.
— (Hémorrhagie du), 172.
— (Hydatides du), 362, 536.
— (Hypertrophie du), 21, 110, 510.
— (Infarctus du), 110, 330.
— (Rupture du), 110, 406, 510.
Col de l'utérus (Epithélioma du), 35.
Collections purulentes dans les articulations scapulo-humérale et tibio-tarsienne, 303, 509.
Côlon (Anomalie de situation), 338.
Colonne vertébrale (Cancer de la), 385, 530.
— — (Luxation de la), 225, 506.
Contusion cérébrale par contre-coup. 52, 492.
Cordon ombilical très-long, 161, 528.
Cornets (Incrustation calcaire des), 417, 519.
Coronaire stomachique (Anévrysme de l'artère), 273, 513.
Corps étranger du genou, 307.

Digitized by Google

Corps étranger du rectum, 275, 521.
Coryza caséeux, 417, 519.
Côtes (Cancer des), 335.
— (Fractures multiples des), 402.
Cou (Tumeur de la région du), 162.
— (Tumeur ganglionnaire du), 119, 299, 516.
Coude (Luxation du), 15, 507.
— (Ossification des ligaments du), 109, 509.
Courbure de la région pariétale, (Changement dans la), 84, 484.
Crâne (Absence de la voûte du), 385, 488.
— (Atrophie sénile du), 2, 505.
— (Cancer du) 250, 531.
— (Déformation des os du), 414.
— (Enfoncement du), 402.
— (Fracture du), 52, 212, 492.
— (Hypertrophie du), 298.
— de nouveau-né, 352, 485.
— (Ostéite de la voûte du), 212.
— de l'embryon (Voûte du), 441, 483.
Cuisse (Amputation de la), suivie de mort subite, 139.
— (Cancer de la), 334, 532.
— (Fracture en voie de consolidation de la), 7.
— Tumeur de la), 337.
Cysto-sarcôme du testicule avec tumeurs perlées, 66, 531.

D.

Décollement des trochanters, 94, 501.
Déformation des os du crâne, 414.
Dégénérescence cancéreuse du foie, 121.
— — des ovaires, 121.
— secondaire du bulbe, 431.
— — de la moelle, 431.
Déviation en dedans du genou, 15, 509.
Dilatation de l'aorte, 113, 215, 512,
— des cavités du cœur, 21, 510.
— de l'œsophage, 120.
— des voies biliaires, 129, 524.
Diverticule de l'intestin grêle, 27, 488.
Doigts (Adhérence des), 338, 488. 488.
— (Appendices cutanés des), 224, 488.
Dos (Tumeur érectile de la région du), 409.
Duodénale (Fistule), 429, 522.
Duodénum (Anomalie du), 338, 488.
— (Cancer du), 356, 532.
— (Lymphadénome du), 259, 535.
Duodénum (Ulcère simple du), 429, 522.
Dure-mère (Cancer de la), 250, 531.
— (Thromboses des sinus de la), 117, 163, 310, 314.
— (Tumeur de la), 186, 530.

E.

Ecchymoses du cerveau, 172.
Ectrodactylie, 224, 488.
Embryon (Voûte crânienne de l'), 441, 483.
— Encéphale (Tumeurs de la base de l'), 142.
Encéphalocèle congénitale. (Mécanisme de l'), 352, 487.
Endocarde (Hémorrhagie de l'), 172.
Endocardite, 214.
Endocardite végétante. 94.
Enfoncement du crâne, 402.
Entérite chronique, 123.
Epactal (Os), 352, 485.
Epaule (Luxation ancienne de l'), 9, 506.
Epididyme (Absence de l'), 325, 490.
Epiglotte (Section incomplète de l'), 139.
Epithélioma du col de l'utérus, 35,
— de la verge, 327.
— tubulé des glandes sudoripares, 294, 535.
— — de l'orbite, 294, 535.
— — vulvaire généralisé, 153, 535.
Eruption cutanée ultime, 148.
Eruption vaccinale (Variole coïncidant avec une), 159.
Erysipèle, 225, 303.
Esthiomène de la région ano-vulvaire, 72.
Estomac (Altération amyloïde de l'), 124.
— (Cancer de l'), 356, 532.
— (Carcinôme de l'), 120.
— (Perforation cancéreuse de l'), 121.
— (Ulcère simple cicatrisé de l'), 22, 521.
Evolution des lobes frontaux, 268, 486.
Exomphale, 385.
Exomphalocèle, 131, 488.
Exostoses de la base du crâne, 344, 534.

F.

Fémur (Abcès sous-périostique du), 405, 501.
— (Fracture du col du), 97, 301, 495, 497.

Digitized by Google

Fémur (Fracture non consolidée du), 100, 497.
— (Luxation sus-pubienne du), 230, 507.
— (Ostéo-myélite de l'épiphyse inférieure du), 60, 501.
— (Périostite du), 352.
— — (phlegmoneuse du), 94, 501.
— (Séquestre invaginé du), 96, 502.
— (Tumeur sarcomateuse du), 402, 530.
Fissure osseuse par arme à feu, 473, 499.
Fistule duodénale, 429, 522.
Fœtus mal conformés, 385,
Foie (Cancer du), 121, 126, 356, 532.
— (Gommes du), 45, 155, 221, 262.
— (Kyste athéromateux du), 262, 537.
— (— (hydatique du), 28, 29, 537.
— (— (purulents du), 129, 524.
— dans une pyohémie (Lésions particulières du), 331, 524.
— (Tumeurs érectiles du), 126, 325, 535.
Fontanelle accessoire, 352.
— (Vaisseaux des membranes des), 352.
Fosse occipitale (Kyste hydatique de la), 215, 536.
Fracture de l'astragale, 403.
— du bassin, 93.
— du bassin par arme à feu, 478, 501.
— du calcanéum, 407.
— des cartilages costaux, 406.
— du col du fémur, 97, 301, 495, 497.
— des côtes, 402.
— du crâne, 52, 212, 492.
— de la cuisse et de la rotule en voie de consolidation, 7, 498.
— de l'extrémité inférieure du radius, 300, 406.
— du fémur non consolidée, 100, 497.
— (Gangrène provoquée par un appareil de), 300, 516.
— de la jambe, 57, 402. 498.
— de l'olécrâne, 15, 507.
— du péroné, 212.
— du rachis, 89.
— de la rotule par armes à feu, 475, 500.
— spiroïde du tibia, 57, 498.
— du sternum, 407.
— — consolidée (compression de l'aorte par une), 300.
— de la tête de l'humérus par arme à feu, 474, 500.

G.

Ganglion enkysté dans la paroi de l'aorte, 215, 512.
Ganglions hypertrophiés (Compression par des), 277, 515.
Gangrène de l'appendice iléo-cœcal, 217.
— de l'avant-bras, 300, 516.
— pulmonaire, 166.
Gastrique alcoolique, 238, 521.
Genou (Corps étranger du), 307.
— (Déviation en dedans 15), 509.
— (Plaie pénétrante par arme à feu du) 475, 500.
— (Résection du), 475.
Glandes sudoripares (Epithélioma tubulé des), 294, 535.
Glotte (Œdème de la), 410, 520.
— (Rétrécissement de la), 135, 520.
Glyome du cervelet, 143, 520.
— généralisé de la protubérance, 142.
Gommes du cœur, 155, 533.
— du foie, 45, 155, 221, 262.
— intra-cérébrale, 431, 533.
— des poumons, 155, 156, 533.
— de la rate, 156.
Grossesse gémellaire, 248, 527.

H.

Hémimélie, 224.
Hémiplégie, 186.
Hépatite interstitielle diffuse, 360,
Hernie inguinale étranglée, 319, 521.
Hémorrhagie cérébrale, 141, 176, 518.
— du cœur, 172.
— de l'endocarde, 172.
— de la peau, 172.
— d'un pédoncule cérébral, 267, 519.
— du péricarde, 172.
— capillaires du cerveau, 172.
— interstitielles de la tunique albuginée, 31, 527.
— du placenta, 384.
Humérus (Fracture par arme à feu de la tête de l'—), 474, 500
Hydatides du cœur, 362, 536.
— des poumons, 362, 536.
Hydrencéphalocèle, 414, 487.
Hydrocèle de la tunique vaginale, 31, 527.
Hypertrophie du cerveau, 298, 516.
— du cœur, 21, 110, 510.
— du crâne, 298.

I.

Ictère à forme hémorrhagique, 393.
Iléo-cæcal (Gangrène de l'appendice), 217.
Incrustation calcaire des cornets, 417, 519.
Infarctus du cœur, 110, 330.

Digitized by Google

Infarctus des poumons, 330.
— des reins, 143, 330.
Infection purulente, 57, 190, 371.
Infiltration sanguine dans les reins, 172.
— urineuse, 328.
Insuffisance aortique, 114.
— et rétrécissement mitral, 114, 166.
— tricuspide, 270, 511.
Intermétacarpien (Tumeur fibroplastique d'un espace), 161,
Intestin (Rétrécissement du gros), 27, 322, 523, 524.
— (Ulcération simple du gros), 322, 522, 524.
— grêle (Diverticule de l'), 27, 488.
— (Perforation de l'), 27, 522.
— Tumeurs polypeuses de l'), 260.
Intestins (Altération amyloïde des), 124.
— (Obstruction des), 411, 412, 523.
— (Ulcérations annulaires des), 27, 522.
— (Invagination des), 260, 523.

J.

Jambe (Brûlure de la), 331.
— (Cancroïde de la), 51.
— (Fracture de), 57, 402, 498.
Joue (Cancroïdé de la), 47, 519.

K.

Kerckrinck. (Absence de l'osselet de), 352, 485.
Kyste hydatique du foie, 28, 29, 262, 537.
— de la fosse occipitale, 245, 536.
— de la paroi thoracique, 362, 536.
— de la rate, 30, 537.
— de l'ovaire, 35, 39, 413, 535.
— sébacé de l'ovaire. 160, 535.
— du testicule, 223.
— de la trompe utérine (Rupture d'un), 287, 527.
Kystes purulents du foie, 129, 524.

L.

Larynx (Plaie du), 139, 410.
Lésions particulières (Abcès métastatiques au debut), du foie dans une pyohémie, 330, 524.
Lichen hypertrophique, 435, 535.
Ligament large (Abcès du), 382.
Lobes frontaux. (Evolution des), 268, 486.
Lupus, 166.
Luxation de l'astragale sur place, 406, 508.
Luxation du coude, 15, 507.
— ancienne de l'épaule, 9, 506.
— du rachis, 225, 253, 506.
— radio-carpienne (Tumeur blanche de la), 406.
— sous-pubienne, 230, 506.
Lymphadénie cutanée, 435, 535.
Lymphadénome du duodénum, 259, 535.
Lymphangite utérine, 317.
Lymphatiques utérins, 317.

M.

Maladie de Bright, 235.
— bronzée, 263.
Malconformation de fœtus, 385.
Maxillaire inférieur. (Nécrose phosphorique du), 401.
Mécanisme de l'encéphalocèle congénitale, 352.
Membranes fontanellaires (Vaisseaux des), 352, 487.
Méninges (Tumeurs des), 335, 532.
Moelle (Compression de la), 89.
— (Dégénérescence secondaire de la), 431.
Morve laryngée, 137, 534.
Mycosis fongoïdes, 435, 535.
Myôme fibreux du petit bassin, 383, 535.

N.

Nécrose du cartilage thyroïde, 135.
— phosphorique du maxillaire inférieur, 401.
Néphrite calculeuse, 371, 525.
— interstitielle, 114.
Névralgie trifaciale, 344.
Nez (Acné hypertrophique du lobule du), 432, 535.
— (Ecoulement de pus par le), 163.
Nouveau-né (Crâne de), 352.

O.

Obstruction intestinale, 411, 412, 523.
Œdème de la glotte, 410.
Œsophage (Dilatation de l'), 120.
Olécrâne (Fracture de l'), 15, 507.
Opération césarienne, 176, 199.
Orbite (Epithélioma tubulé de l'), 294, 535.
Oreilles (Ecoulemenent de pus par les), 163.
Organes génitaux de la femme (Vices de conformation des), 281, 491.
— urinaires (Tuberculisation des), 145, 240, 244, 391, 534.
Orteils (Adhérence des), 338, 489.
Os épactal complet, 352, 485.

Digitized by Google

Osselet de Kerckrinck (Absence de l'), 352, 485.
Ostéite suppurée du tibia, 235.
— de la voute du crâne, 212.
Ostéomalacie, Bassin rachitique, 199, 504.
Ostéo-myélite du fémur, 60, 501.
Ostéo-périostite aiguë, 424, 425, 501.
Ostéo-sclérose du tibia, 420, 503.
Otite, 224, 367, 518, 519.
Ovaire (Kystes de l'), 35, 39, 113, 535.
— (— sébacés de l'), 160, 535.
— (Suppuration de l'), 45.
— (Transformation fibreuse de l'), 45.
— (Tumeur de l'), 412.
— (Tumeur fibro-plastique de l'), 329.
Ovaires (Asymétrie des), 299, 485.
— (Dégénérescence cancéreuse des), 121.
— (Sarcome des), 195, 329, 337, 529.

P.

Panaris suivi de pyohémie, 330.
Pancréas (Cancer du), 356.
Paraplégie, 385.
Parotide (Tumeur de la), 318.
Peau (Hémorrhagie de la), 172.
Pédoncule cérébral (Hémorrhagie d'un), 267,
Perforation de l'intestin grêle, 27.
— de la vessie, 148, 526.
— cancéreuse de l'estomac, 121.
Péricarde (Hémorrhagie du), 172.
— (Kyste hydatique du), 309.
— (Tubercules du), 307, 308.
Périostite du calcanéum, 253.
— du fémur, 253.
— phlegmoneuse du fémur, 94, 501.
Péritoine (Anomalie du), 132, 338, 489.
— (Tumeurs caséeuses du), 219.
Péritonite, 287.
Péroné (Fracture du), 212.
Phalange (Arrêt de développement de la deuxième), 93, 488.
Phlébite de la veine fémorale, 312, 514.
Phlegmon gangréneux alcoolique, 212.
— péri-laryngien, 139.
Phthisie laryngée, 215.
Placenta (Expulsion spontanée de débris de), 42, 528.
Plaie du larynx, 139, 410.
— de la trachéotomie, 255, 520.
Plaie pénétrante de l'abdomen par arme à feu, 478, 501.
Plaie pénétrante du genou par arme à feu, 475, 500.
Plèvre (Plaques cancéreuses de la), 121.
Pneumonie, 45, 166.
Polypes de l'intestin, 260, 523.
Poumon (Cancer du), 334, 532.
— (Gommes du), 155, 156, 533.
— (Hydatides des), 362, 536.
— (Infarctus des), 330.
— (Sarcomes des), 90, 195, 385, 529, 530.
Productions fibreuses (fibrome cornéen) de la tunique vaginale, 31.
Protubérance (Glyome généralisé de la), 142.
Purpura hæmorrhagica, 172, 516.
Pyohémie suite de panaris. 330.

R.

Rachis (Fracture du), 89.
— (Luxation du), 253, 506.
Rachitisme congénital, 355, 503.
Rachitisme et ostéomalacie, 199, 504.
Radius (Fracture de l'extr. inf. du), 300, 406.
Ramollissement du cerveau, 365, 516.
— de la troisième circonvolution frontale, 365, 516.
Rapports des synoviales articulaires avec les os longs, 104, 485.
Rate (Abcès de la), 438.
— (Altération amyloïde de la), 124.
— (Cancer de la), 334, 532.
— (Gommes de la), 156.
— (Kyste hydatique de la), 30.
— volumineuse, 119.
Rectum (Corps étranger du), 275, 524.
— (Rétrécissement du), 275, 524.
Région pariétale (Changement dans la courbure de la), 84, 484.
Rein (Abcès du), 369, 525.
— (— métastatiques du), 235.
— (Absence d'un), 325, 490.
— (Angiome caverneux du), 120, 535.
— (Atrophie du), 190.
— (Hypertrophie compensatrice du) 190.
— (Tuberculisation d'un), 244, 391.
— (Infarctus des), 143, 330, 525.
— Infiltration sanguine, 172.
— réunis, 326, 413, 490.
— (Sarcome des), 90, 147, 529, 530.
Renversement de l'utérus, 381, 535.
Résection du genou, 475.
Rétraction des tendons de la valvule mitrale, 214.
Rétrecissement de la glotte, 135, 520.
— du gros intestin, 27, 322, 523.
— du rectum, 275, 524.
— cancéreux des voies biliaires, 393.

Digitized by Google

Rétrécissement mitral. (Insuffisance et), 114.
— de l'urèthre, 149, 190, 526.
Rotule (Cal osseux de la), 7, 498.
— (Fracture par arme à feu de la), 475, 500.
Rougeole, 163.
Rupture de l'aorte, 254, 408, 512.
— d'une branche de l'artère pulmonaire, 116.
— d'une capsule surrénale, 263.
— du cœur, 110, 406, 510.
— d'un kyste de la trompe utérine, 287, 527.

S.

S iliaque, (Lésion de l' par arme à feu 478, 501.
Sacrum (Abcès ossifluent du), 403.
Sarcome de la clavicule, 90, 529.
— du fémur, 233, 530.
— des ovaires, 195, 337, 529.
— du poumon, 90, 195, 385, 529, 530.
— des reins, 90, 147, 529, 530.
— du sein, 337.
— du sinus maxillaire, 90.
— du testicule, 385, 529.
Scorbut local, 102, 497.
Section incomplète de l'épiglotte, 139,
Sein (Cancer généralisé du), 250, 531.
— (Sarcome du), 337.
Septicémie, 225, 403.
Sequestre invaginé du fémur, 96, 502.
— — tibia, 420. 503.
Sinus de la dure-mère (Thromboses des), 117, 163, 310, 514.
— maxillaire (Sarcome du), 90.
Stéatose glandulaire, 419, 373, 537.
Sternum (Asymétrie du), 299, 485.
— (Fractures du), 300, 407,
Symphyse cardiaque, 308, 510.
Synoviales articulaires (leurs rapports avec les os longs), 104, 485.
Syphilis chez les enfants, 42, 155, 156, 533, 534.

T.

Testicule (Sarcome du), 385, 529.
— (Cysto-sarcôme du), 66, 531.
— (Kyste du), 223.
— (Tubercules du), 284.
— (Tumeurs du), 34, 414.
Tétanos spontané chez le chien, 416, 519.
Thoracique (Kyste hydatique de la paroi), 362.
Thromboses des sinus de la dure-mère, 117, 163, 310, 514.
Tibia (Fracture spiroïde du), 57, 498.
— (Ostéite suppurée du), 235.
— (Ostéo-sclérose et séquestre invaginé du), 420, 503.
Trachée (Ulcération de la), 135, 520.
Trachéotomie (Plaie de la), 255, 520.
Trépan (Cicatrice ancienne de), 52, 493.
Trijumeau (Perforation du) par une exostose), 344, 534.
Trochanters (Décollement des), 94, 501.
Trompe utérine (Rupture d'un kyste d'une), 287, 527.
Trou de Botal (Agrandissement du), 21, 510.
Tubercules du péricarde, 307, 308.
— du testicule, 284.
Tuberculisation des organes urinaires, 145, 240, 244, 391, 534.
Tuberculose généralisée, 307.
Tumeur de la cuisse, 337.
— (Sarcome angiolithique) de la dure-mère, 186, 530.
— des méninges, 335, 532.
— (épithélioma tubulé) de l'orbite, 294, 535.
— de l'ovaire, 412.
— de la parotide, 318.
— de la région cervicale, 162.
— de la valvule mitrale, 112, 512.
— blanche (Luxation dans une), 406.
— érectile de la région dorsale, 409.
— fibreuse de l'utérus, 264, 534.
— fibro-plastique d'un espace intermétacarpien, 161.
— — de l'ovaire, 329.
— ganglionnaire du cou, 119, 516.
Tumeurs de la base de l'encéphale, 142.
— caséeuses du péritoine, 219.
— érectiles du foie, 126, 325.
— (épithélioma tubulé des glandes sudoripares, 294, 535.
— perlées du testicule, 66, 531.
— polypeuses de l'intestin, 260, 523
— du testicule, 34, 414.

U.

Ulcération de la trachée, 135, 520.
— simple du gros intestin, 322, 524.
— annulaires des intestins, 27, 522.
Ulcère de la vessie, 148, 526.
— simple du duodénum, 429, 522.
— — de l'estomac cicatrisé, 22, 521.
Uretère (Absence d'un), 325, 490.
Urémie, 222, 526.

Digitized by Google

Urèthre (Rétrécissements de l'), 149, 190, 520.
— (Tuberculisation de la portion prostatique de), 244, 291.
Utérus (Absence de l'), 281, 491.
— (Myomes de l'), 264, 381, 534.
— (Epithélioma du col de l'), 35.
— (Renversement de l'), 381, 531.
— rudimentaire, 378, 490.

V.

Vagin (Absence de), 281, 378, 380, 491.
Vaginale (Hydrocèle et productions fibreuses de la tunique), 31, 527.
Valvule mitrale (Rétraction des tendons de la), 214.
— (Tumeur de la), 112, 512.
— tricuspide (Insuffisance de la), 270, 511.
Vaisseaux des membranes fontanellaires, 352.
Variole, 159.
— congénitale, 248, 527.
Variole hémorrhagique, 418, 516.
— (Stéatose glandulaire dans la), 419, 373, 537.
Veine fémorale (Phlébite de la), 312, 514.
— porte (Compression de la), 277, 515.
Verge (Epithéliome de la), 327.
Vésicule séminale (Absence d'une), 325, 490.
Vessie (Tuberculisation de la), 244, 391.
— (Ulcère et perforation de la) 148, 526.
Vice de conformation des doigts 338, 488.
— — des organes génitaux de la femme, 281, 491.
— — des orteils, 338, 488.
— — du tube digestif, 338, 488.
Voies biliaires (Dilatation des), 129, 524.
— (Rétrécissement cancéreux des), 393.
Vulve, Epithélioma tubulé, 153, 535.

Digitized by Google

TABLE

DES

TRAVAUX ORIGINAUX, OBSERVATIONS ET MÉMOIRES.

Alling. — Deux cas d'ostéopériostite aiguë (obs.), 424, 425.
Bassereau. — Lymphadénie cutanée. Mycosis fongoïdes (Alibert). Lichen hypertrophique (Hardy). Ablation de l'une des tumeurs (obs.), 435.
Berger. — Tumeur sarcomateuse du fémur (obs.), 233.
— Séquestre imaginé dans la diaphyse du tibia atteint d'ostéosclérose, (obs.), 420.
Carrière. — Compte-rendu général, 481.
Chantreuil. — Grossesse gémellaire. Variole congénitale chez un des fœtus. Absence de variole chez la mère et le fœtus jumeau (obs.), 248.
Chaume. — Rétrécissement du rectum ; corps étrangers (obs.), 275.
Chouppe. — Névralgie trifaciale très-violente. Mort. Tumeur osseuse sur le trajet du trijumeau, à droite (obs.), 344.
Cornillon. — Fracture du crâne. Contusion cérébrale siégeant au côté opposé. Cicatrice ancienne de trépan. Mort (obs.), 52.
— Fracture compliquée des deux os de la jambe gauche. Fracture spiroïde du tibia. Infection purulente. Mort (obs.), 57.
Coyne. — Luxation sus-pubienne (obs.), 230.
Deroye. — Lupus. Rétrécissement et insuffisance de l'orifice mitral. Athérome de l'artère pulmonaire. Pneumonie catarrhale. Apoplexie pulmonaire terminée par gangrène. Albuminurie. Mort (obs.), 166.
Foucault. — Tuberculisation des organes urinaires chez un enfant (obs.), 240.
— Kyste hydatique extra-méningé de la fosse occipitale (obs.), 245.
Frémy. — Luxation sous-coracoïdienne ancienne de l'épaule droite (rap.), 10.
Hanot. — Gomme intra-cérébrale. Dégénérescence secondaire du bulbe et de la moelle. Accidents épileptiformes (obs.), 431.
Hervey. — Bassin rachitique ostéomalacié. Grossesse. Opération césarienne. Mort (obs.), 199.

Digitized by Google

Hervey. — Vices de conformation des doigts, des orteils et du tube digestif. Anomalies du cæcum, du côlon et du péritoine (obs.), 338.

Huchard. — Purpura hæmorrhagica. Hémorrhagies de la peau, du cœur, du péricarde, de l'endocarde. Hémorrhagies capillaires et ecchymoses dans diverses parties blanches du cerveau. Taches d'infiltration sanguine dans les reins (obs.), 172.

Humbert. — Cancer du sein avec généralisation dans les viscères, le crâne et la dure-mère (obs.), 250.

— Tumeur (épithélioma tubulé) de l'orbite. Tumeurs cutanées multiples siégeant dans les glandes sudoripares (obs.), 294.

Joffroy. — Rougeole. Broncho-pneumonie. Ecoulement de pus par le nez et les oreilles. Mort. Thrombose des sinus de la dure mère (obs.), 163.

Lafont. — Hémorrhagie cérébrale chez les femmes enceintes (rap.), 180.

Lecourtois. — Diminution de la saillie des bosses crâniennes pariétales et frontales, depuis la naissance jusqu'à l'âge adulte. Changement qui s'opère pendant la même période dans la courbure de la région pariétale (étude), 84.

— Crâne de nouveau-né. Osépactal. Osselet de Kerckrinck. Mécanisme de l'encéphalocèle congénitale. Rachitisme congénital. Fontanelle accessoire. Vaisseaux des membranes fontanellaires (étude), 352.

— Voûte crânienne de l'embryon. Structure. Premiers phénomènes de l'ossification des os qui doivent constituer la voûte crânienne osseuse (mémoire), 441.

Legroux. — Rétrécissement cancéreux des voies biliaires. Ictère à forme hémorrhagique (rap.), 393.

Leroy des Barres. — Ostéomyélite primitive de l'épiphyse inférieure du fémur gauche. Séparation complète de l'épiphyse avec l'articulation. Communication du foyer purulent de l'épiphyse avec l'articulation du genou (obs.), 60.

— Esthiomène hypertrophique et ulcéreux de la région ano-vulvaire (obs.), 72.

Lucas-Championnière. — Fracture complexe de l'extrémité supérieure du fémur, non consolidée (rap.), 101.

Luneau. — Fistule duodénale ayant succédé à un ulcère simple du duodénum (obs.), 429.

Muron. — Fracture du crâne, contusion cérébrale siégeant au côté opposé ; cicatrice ancienne de trépan (rap.), 55.

— Rapports des synoviales articulaires avec les extrémités de la diaphyse des os longs, chez les enfants et les adolescents (rap.), 106.

Nepveu. — Cysto-sarcome du testicule avec tumeurs perlées (obs.), 66.

Peltier. — Rupture d'un kyste de la trompe utérine gauche. Péritonite (obs.), 287.

Pozzi. — Compression du canal cholédoque et de la veine porte par des ganglions hypertrophiés (obs.), 277.

Pruvost. — Abcès de la rate ouvert dans l'abdomen (obs.), 438.

Renaut (J). Anévrysmes du canal artériel (obs.) 238.

Rendu. — Hémorrhagie cérébrale chez une femme enceinte, ressem-

Digitized by Google

blant à une attaque d'éclampsie. Mort. Opération césarienne (obs.), 176.

Rendu. — Tubercules du testicule (obs.), 284.

— Cancer (sarcome) primitif du testicule. Généralisation du cancer aux viscères et à la colonne vertébrale, (obs.), 385.

Richelot. — Ulcère simple de l'estomac cicatrisé; tumeur ganglionnaire adhérente à la paroi de l'organe (rap.), 25.

Rigault. — Acné hypertrophique du lobule du nez (obs.), 432.

Rodocalat. — Abcès du cerveau (obs.), 289.

Saison. — Tuberculisation d'un rein, de la vessie et de la portion prostatique de l'urèthre (rap.), 391.

Thaon. — Rétrécissement de l'urèthre. Infection purulente. Atrophie d'un rein, hypertrophie compensatrice de l'autre (obs.), 190.

— Luxation de la colonne vertébrale. Erysipèle. Septicémie urineuse (obs.), 225.

— Ostéite suppurée de l'extrémité supérieure du tibia. Maladie de Bright. Abcès métastatiques dans le rein (obs.). 235.

— Abcès sous-périostique du calcanéum (obs.), 421.

Verneuil. — Phlébite de la veine fémorale consécutive à l'amputation de la cuisse (note), 313.

— Nouveau procédé opératoire pour la résection du genou (note), 475.

Villard. — Hémiplégie droite. Aphasie. Attaques épileptiformes. Tumeur (sarcome angiolithique) de la dure-mère (obs.), 186.

— Sarcome volumineux de l'ovaire droit. Tumeurs sarcomateuses multiples du poumon (obs.), 125.

— Insuffisance de la valvule tricuspide, consécutive à des lésions pulmonaires (obs.), 270.

— Anévrysme de l'artère coronaire stomachique (obs.), 273.

— Absence de l'utérus et de la partie supérieure du vagin (obs.), 281.

Digitized by Google

TABLE

DES PRÉSENTATEURS DE PIÈCES OU OBSERVATIONS

MENTIONNÉES DANS CE VOLUME.

A.

Alling, 300, 301, 303, 330, 424, 425, 428, 429.
Anger, Th., 217, 416, 417.

B.

Bassereau, 100, 139, 148, 435, 438
Berger, 233. 420.
Bergeron, 39.
Blache, 22, 118, 249, 258, 269, 300, 306, 307, 309, 374, 401, 408, 423.
Blanchard, 2.
Bochefontaine, 126.
Bouchereau, 4, 224, 376.
Bouilly, 298.
Bourdon, 29, 409, 410.
Bourgeois, 9, 135, 143.
Bourneville, 189, 423.
Brouardel, 368, 369, 380, 418.

C.

Campenon, 94, 134, 253.
Carrière, 343, 365, 481.
Castiaux, 90, 143.
Carville, 216, 217, 437.
Caubet, 35.
Cauchois, 110, 223.
Chaillou, 263,
Chantreuil, 160, 248, 249, 250, 384, 414, 415.
Chaume, 275.
Chénieux, 21.
Chevalet, 406.
Chouppe, 30, 322, 344, 365.
Collette, 414.
Cornil, 65, 110, 126, 128, 171.
Cornillon, 7, 52, 57, 149.
Coyne, 230.
Culot, 110, 129, 141, 145, 362.
Curtis, 89, 112.

D.

Damaschino, 286.
Delbarre, 337.
Demeules, 139, 212.
Deroye, 166, 221.
Deshayes, 123, 161.
Desprès, 3, 4, 5, 6, 7, 16, 18, 44, 45, 50, 51, 72, 149, 160, 214, 215, 216, 222, 249, 257, 275, 293, 316, 319, 368, 369, 374, 375, 380, 384, 390, 404, 405.
Ducastel, 222, 223, 362.
Dupuy, 474, 478.

F.

Fernet, 49, 50, 260.
Foucault, 240, 243, 245, 307.
Fouilloux, 34, 93, 217.

G.

Gillette, 93.
Girard, 378.
Gorecki, 382.
Gripat, 264, 307, 327, 329, 330, 331.
Gschwender, 35.
Guéniot, 17, 18, 21, 44, 161, 299 256, 258, 268, 269, 305, 306, 473.

H.

Hamy, 268, 269.
Hanot, 408, 431, 432.
Hayem, 4, 5, 18, 22, 34, 54, 162, 223, 229, 237, 249, 250, 308, 360, 366, 383, 384, 432, 468.
Hervey, 262, 263, 303, 305, 338, 402.
Homolle, 260, 261, 262.
Houel, 5, 6, 41, 45, 303, 315, 419.
Huchard, 172.
Humbert, 42, 90, 250, 294, 335, 367, 402, 405. 406.
Hybord (A.), 253.

Digitized by Google

J.

Jank-Guistel, 161.
Joffroy, 117, 163, 222, 229, 266, 267. 305, 306, 307, 308, 309, 310, 338.

L.

Labadie-Lagrave, 22.
Laborde, 4, 5, 17, 45, 49, 125, 255, 256, 257, 258, 365, 376, 377, 404, 406, 416, 417, 419, 423.
Labuze, 385.
Lafont, 180, 216, 410.
Lagrange, 97, 319.
Landouzy, 258, 262, 309, 325, 326.
Langlet, 371.
Lannelongue, 3, 4, 15, 17, 18, 21, 27, 41, 42, 47, 49, 50, 99.
Laurent, 401.
Lebail, 328.
Lecourtois, 45, 84, 89, 352, 415, 416, 441, 468. 469, 470.
Le Dentu, 45, 135, 216, 217.
Legroux, 141, 260, 266, 267, 371, 393.
Lepiez, 412.
Lépine, 3, 27, 135, 243, 267.
Leroy des Barres, 60, 72.
Lescure, 142.
Le Teinturier, 267.
Lignerolles, 254, 266.
Liouville, 54, 125, 161, 215, 216, 222, 223, 243, 244, 261, 272, 276, 286, 293, 310, 337, 368, 371, 373, 374, 375, 376, 377, 401, 408, 416, 418, 419, 432, 441.
Lolliot, 376.
Lucas-Championnière, 101, 161, 214, 289, 306, 316, 317, 375, 384, 401, 415, 416.
Luneau, 219, 221, 356, 429.

M.

Malassez, 31, 114, 119, 147, 276.
Martin, 142, 215.
Meunier, 258, 435, 475.
Monod (Ch.), 224.
Moutard-Martin, 132.
Muron, 44, 55, 89, 95, 106, 162, 194, 223, 238, 243, 287, 295, 306, 329, 375, 404, 405, 414, 415, 438.

N.

Naudier, 51.
Nepveu, 66.

O.

Oyon, 115, 116, 124, 212, 214.

P.

Peltier, 287, 334.
Percheron, 153.
Pozzi, 277.
Pruvost, 438, 441.

R.

Ranvier, 402, 438, 469, 470, 473, 474.
Renaut, 139, 224, 238.
Rendu, 126, 155, 156, 159, 160, 176, 284, 385.
Reverdin, 214, 221, 223, 243, 261. 273, 318, 325, 374, 375, 414, 417, 418, 424, 441, 474.
Richelot, 25.
Rigault, 15, 384, 432, 435.
Rodocalat, 289.
Roques, 299, 300.

S.

Saison, 42, 391.
Schweich, 435.
Sézary, 104.
Solmon, 137, 410.

T.

Terrillon, 215, 216, 217.
Thaon, 190, 194, 212, 214, 223, 229, 235, 237, 238, 421, 424.
Thorens, 244, 360, 406, 413.
Troisier, 330, 381.

U.

Ullé, 109, 120, 254, 259.

V.

Vaslin, 28, 161, 162.
Verneuil, 312, 316, 403, 405, 406, 411, 422, 428, 475.
Veyssière, 383, 384.
Villard, 121, 186, 195, 270, 272, 273, 281, 369, 413.
Vulpian, 78.

Digitized by Google

ERRATA.

Page 7,	ligne	26,	au lieu de	*octobre*, lisez *novembre*.
— 8,	—	1,	—	*organes*, lisez *membres*.
— 15,	—	22,	après	*du genou*, ajoutez *en dedans*.
— 54,	—	16,	au lieu de	*niveau*, lisez *nouveau*.
— »	—	18,	—	*cerveu*, lisez *cerveau*.
— 57,	—	34,	après	*L.* (*Michel*), ajoutez *âgé de* 56 *ans*.
— 38,	—	33,	au lieu de	*de l'extrémité inférieure*, lisez *du fragment inférieur*.
— 93,	—	6,	—	*microscopique*, lisez *macroscopique*.
— »	—	13,	—	*rapprochés*, lisez *rapportés*.
— 102,	—	3,	—	*au-dessus*, lisez *au-dessous*.
— 126,	—	2,	—	*Bauchefontaine*, lisez *Bochefontaine*.
— 134,	—	42 (n. 3)		*p.* 270, lisez *pp.* 202 et 270.
— 161,	—	6,	—	*Kerguistel*, lisez *Jank-Guistel*.
— 182,	—	30,	—	*encéphaliques*, lisez *éclamptiques*.
— 186,	—	2,	—	TUMEURS, lisez TUMEUR.
— 187,	—		—	*p.* 178, lisez *p.* 187.
— 194,	—	6,	—	*rein gauche*, lisez *rein droit*.
— 250,	—	28,	—	*environ à droite*, lisez *environ; à droite*.
— 297,	—	3,	après	*du sternum*, ajoutez *et des ovaires*.
— 300,	—	20,	au lieu de	3 *ou* 4 *cent.*, lisez 5 *ou* 6 *cent.*
— 371,	—	27,	—	6, lisez 9.
— 382,	—	23,	—	*Gorechi*, lisez *Gorecki*.
— 406,	—	22,	—	*Chevalley*, lisez *Chevalet*.
— 408,	—	31,	—	*externe*, lisez *interne*.
— 429,	—	8,	—	DUONÉNUM, lisez DUODÉNUM.
— 430,	—	23,	—	*s'étaient*, lisez *s'était*.
— 449,	—	14,	—	*p.* 36, lisez *p.* 35.
— 456,	—	19,	—	*dans les intestins*, lisez *dans les interstices*.

Digitized by Google

Digitized by Google

Digitized by Google

Digitized by Google

Digitized by Google

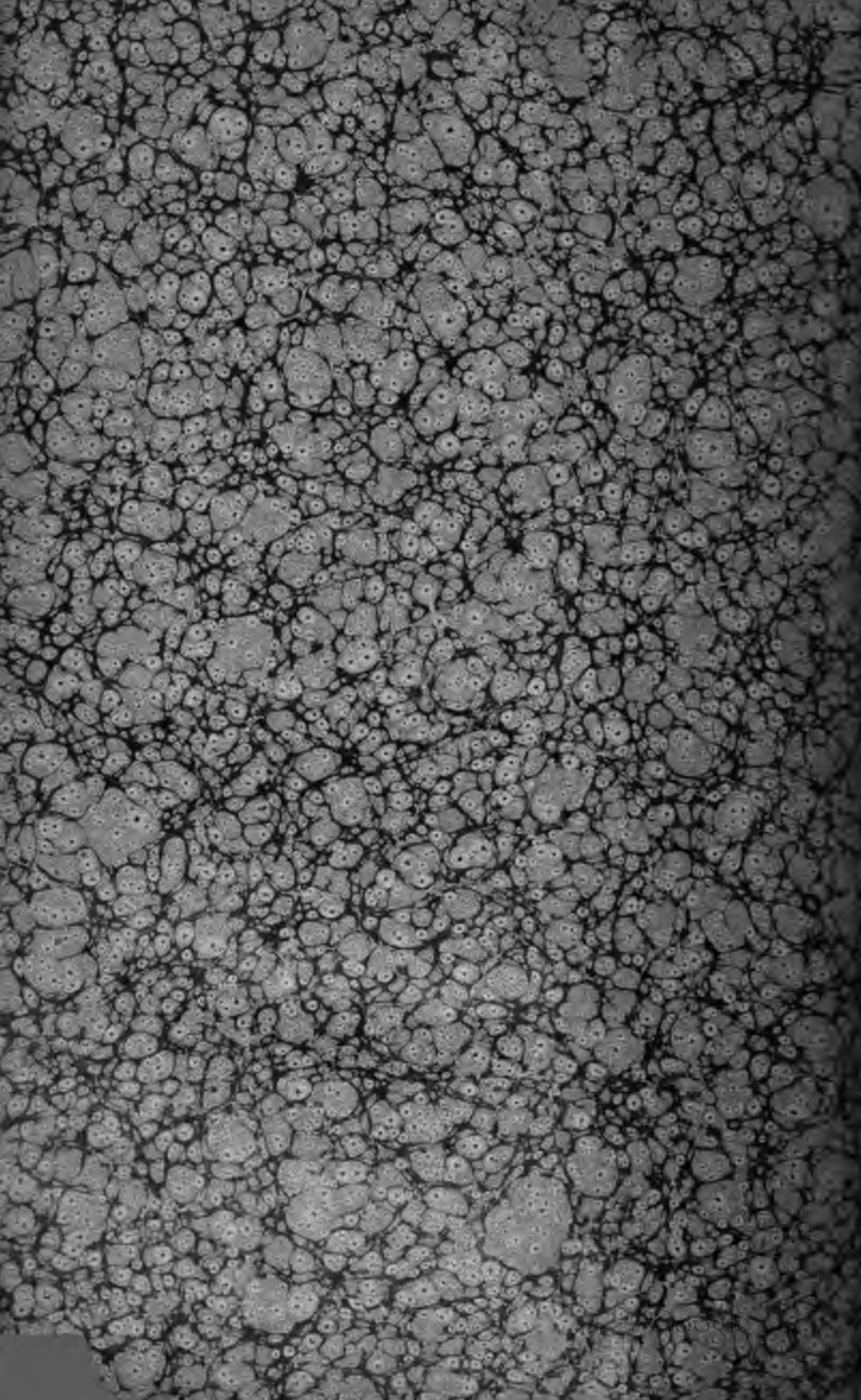

UNIVERSITY OF MICHIGAN
3 9015 07025 4894

Digitized by Google

Digitized by Google